И. В. ГАЙВОРОНСКИЙ

НОРМАЛЬНАЯ АНАТОМИЯ ЧЕЛОВЕКА

ТОМ 2

УЧЕБНИК ДЛЯ МЕДИЦИНСКИХ ВУЗОВ

Санкт-Петербург
СпецЛит

829652

И. В. Гайворонский

НОРМАЛЬНАЯ АНАТОМИЯ ЧЕЛОВЕКА

Том 2

Учебник для медицинских вузов

9-е издание, переработанное и дополненное

Рекомендован ГБОУ ВПО Первым Московским государственным медицинским университетом имени И. М. Сеченова в качестве учебника для студентов учреждений высшего профессионального образования, обучающихся по специальности 060101 «Лечебное дело» по дисциплине «Анатомия человека»

TOSHKENT TIBBIYOT AKADEMIYASI KUTUBXONASI № 42925

ILMIY-TIBBIY ADABIYOTLAR

Санкт-Петербург
СпецЛит
2016

УДК 611 616
Г12

Автор:

Гайворонский Иван Васильевич — академик
Российской Военно-медицинской академии,
лауреат премии Правительства РФ в области образования,
заслуженный работник высшей школы, профессор,
доктор медицинских наук, заведующий кафедрой нормальной анатомии
Российской Военно-медицинской академии

Рецензенты:

Колесников Л. Л. — заведующий кафедрой анатомии человека
Московского государственного медико-стоматологического университета,
академик РАМН, профессор, доктор медицинских наук;
Козлов В. И. — заведующий кафедрой анатомии человека
Российского университета дружбы народов, заслуженный деятель науки РФ,
профессор, доктор медицинских наук

Гайворонский И. В.

Г12 Нормальная анатомия человека : учебник для мед. вузов : в 2 т. / И. В. Гайворонский. — 9-е изд., перераб. и доп. — Санкт-Петербург : СпецЛит, 2016. — Т. 2. — 452 с. : ил. — ISBN 978-5-299-00756-5

Учебник нормальной анатомии человека рассчитан на студентов высших медицинских учебных заведений. Он также может служить пособием для врачей различных специальностей.

Все разделы учебника написаны с позиций функциональной морфологии. Материал изложен кратко, систематично, с использованием современных достижений смежных теоретических и клинических медицинских дисциплин. В нем отсутствуют второстепенные для последующего клинического обучения данные сравнительной анатомии. В каждом разделе учебника представлены общая часть и частные вопросы преподавания дисциплины в объеме учебных программ для медицинских вузов. Терминология приведена в соответствии с международной анатомической номенклатурой. Текст иллюстрирован классическими и оригинальными рисунками.

Важное место в учебнике отводится современным морфологическим методам исследования, широко используемым в клинической практике. В систематическом виде представлены основы рентгеноанатомии, эхолокации и магнитно-резонансной томографии.

По всем темам материал излагается весьма подробно, поэтому учебник может служить в качестве руководства для преподавателей медицинских вузов и врачей различных специальностей.

УДК 611 616

Рецензия № 226 от 22 мая 2013 г.
ФГАУ «ФИРО» Министерства образования и науки РФ

ISBN 978-5-299-00756-5 (Т. 2)
ISBN 978-5-299-00754-1

© ООО «Издательство „СпецЛит“», 2016

Часть V

АНАТОМИЯ ЦЕНТРАЛЬНОЙ НЕРВНОЙ СИСТЕМЫ

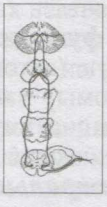

ВВЕДЕНИЕ

Нервная система, *systema nervosum*, — это совокупность анатомически и функционально взаимосвязанных структур, обеспечивающих регуляцию и координацию деятельности организма как единого целого и взаимодействие его с окружающей внешней средой. Она играет роль аппарата, воспринимающего раздражения, анализирующего поступающую информацию и обеспечивающего ответную реакцию организма.

Нервная система появилась в ходе эволюции как интегративная система, т. е. система, осуществляющая согласованность функций всех органов и адаптацию организма к условиям существования. В отличие от других интегративных систем (сердечно-сосудистая система обеспечивает гуморальную интеграцию, а эндокринная — гормональную интеграцию) нервная система выполняет свои функции очень быстро, прицельно и кратковременно. Так, от момента возникновения раздражения до его ощущения проходят сотые доли секунды. Реагирует на раздражение, как правило, конкретный орган или группа органов. После устранения действия раздражителя ответная реакция мгновенно прекращается.

Классификация нервной системы

По топографо-анатомическому принципу нервную систему подразделяют на центральную и периферическую. В состав центральной нервной системы включают головной и спинной мозг, в состав периферической — все нервные структуры, расположенные за пределами головного и спинного мозга. Структуры, связанные со спинным мозгом, составляют спинномозговой отдел периферической нервной системы. К нему относят: чувствительные узлы спинномозговых нервов, корешки спинномозговых нервов, стволы и ветви спинномозговых нервов, сплетения спинномозговых нервов, симпатические нервные узлы, нервные окончания. Спинномозговой отдел обеспечивает иннервацию туловища, конечностей, частично – шеи и внутренних органов.

Структуры, связанные с головным мозгом, составляют краниальный отдел периферической нервной системы. К нему относят: чувствительные узлы черепных нервов, черепные нервы, ветви черепных нервов, парасимпатические нервные узлы и нервные окончания. Краниальный отдел обеспечивает иннервацию головы, частично – шеи и внутренних органов. Следует отметить, что подразделение нервной системы на центральную и периферическую является условным, так как в анатомическом и функциональном отношениях эти отделы тесно взаимосвязаны.

По функции нервную систему делят на соматическую (анимальную) и вегетативную (автономную). Соматическая нервная система отвечает за иннервацию тела (сомы) – кожи, мышц, скелета. Вегетативная нервная система обеспечивает иннервацию внутренних органов, желез и сосудов. В свою очередь она включает симпатический и парасимпатический отделы.

Центральная нервная система состоит из миллиардов высокоспециализированных клеток — нейроцитов и клеток глии, которые обеспечивают деятельность нервных клеток (поддерживают, защищают и выполняют трофическую роль). Нейроциты на основе общности выполняемых функций группируются

в соответствующие центры спинного и головного мозга. К этим центрам от различных рецепторов органов чувств (кожи, мышц, внутренних органов, органа зрения, слуха и равновесия, вкуса и обоняния) постоянно поступает информация, порой противоречивая. Задача центральной нервной системы заключается в том, чтобы после получения информации произвести в течение долей секунды ее оценку и принять соответствующее решение. В осуществлении последнего неоценима способность головного мозга к хранению и воспроизведению в нужный момент ранее поступившей информации (память). Величайшим достижением эволюции нервной системы является мыслительная способность. Она осуществляется в результате анализа и синтеза нервных импульсов в высших центрах головного мозга и составляет высшую нервную деятельность человеческого организма.

Центральная нервная система обладает и собственной инициативой. Она активно влияет не только на сосуды, мышцы, железы, побуждая их к работе, но и на сенсорные органы, регулируя их функцию.

Периферическая нервная система связывает спинной и головной мозг с рецепторами (чувствительными аппаратами органов) и с эффекторами (аппаратами, передающими нервные импульсы на рабочие органы). Рабочие органы отвечают на внешние и внутренние раздражения приспособительными реакциями организма, такими, как сокращение мышц или выделение секретов железами.

Соматическая нервная система иннервирует кожу, мышцы, скелет, некоторые внутренние органы (язык, глотку, гортань и др.), осуществляет связь организма как целостной системы с внешней средой. Она воспринимает раздражения из внешней среды, анализирует их и обеспечивает ответную реакцию на них — управляет скелетной (поперечнополосатой) мускулатурой.

Вегетативная нервная система иннервирует внутренние органы и кровеносные сосуды, управляет гладкой мускулатурой и работой желез. Она объединяет отдельные части организма в единую целостную систему и осуществляет адаптационно-трофическую функцию в организме.

Прежде чем приступить к изучению морфологии спинного и головного мозга, целесообразно рассмотреть общие принципы строения нервной системы.

Нейроны

Структурной единицей нервной системы является нервная клетка — нейрон, или нейроцит (рис. 1).

В нейроне выделяют следующие основные части: тело, отростки и их окончания. Различают два вида отростков — дендриты и аксон (нейрит).

Тело нейрона представляет собой скопление цитоплазмы (нейроплазмы), в которой располагается крупное круглое ядро. В нервных клетках вегетативной нервной системы может встречаться по 2–3 ядра. Количество ядрышек в ядре также составляет от одного до трех. Увеличение числа ядрышек и их объема свидетельствует об усилении функциональной активности нейрона.

Ядро является носителем генетической информации, определяющей свойства нейрона, и осуществляет регуляцию синтеза белков. В цитоплазме нейрона находятся органеллы общего назначения (митохондрии, рибосомы, эндоплазматическая сеть, лизосомы, комплекс Гольджи и т. д.) и специализированные структуры (нейрофибриллы, хроматофильное вещество и синаптические пузырьки).

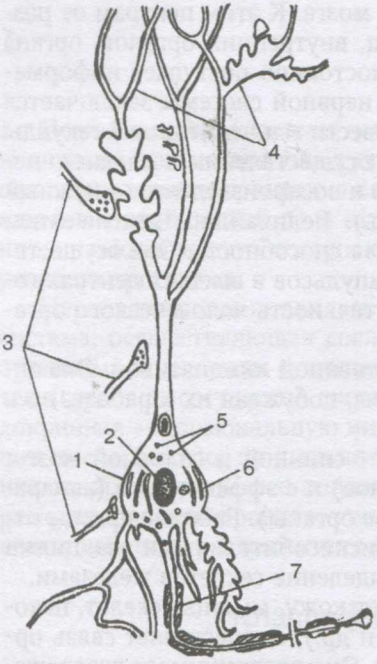

Рис. 1. Схема строения нейрона:
1 — тело нейрона; 2 — ядро; 3 — окончания других нервных клеток; 4 — дендриты; 5 — секреторные гранулы; 6 — нейрофибриллярный аппарат; 7 — аксон

Нейрофибриллы бывают двух видов — нейрофиламенты и нейротрубочки. Нейрофиламенты в теле нейрона представляют собой сеть тонких белковых нитей диаметром 6–10 нанометров, (нм). В отростках нити располагаются продольно. Они выполняют опорную функцию, придают клетке определенную форму.

Нейротрубочки (нейротубулы) также образованы белковыми нитями, которые имеют спиральную ориентацию. Диаметр трубочек составляет 20–30 нм, толщина стенки — 10 нм. Нейротубулы осуществляют транспорт веществ в пределах нейрона.

Хроматофильное вещество (тигроидное вещество — базофильные глыбки, или вещество Ниссля) также представляет собой скопление белков — рибонуклеопротеидов. Это вещество находится в цитоплазме тела клетки и дендритов, в аксонах оно не обнаруживается.

Синаптические пузырьки находятся преимущественно в цитоплазме концевого аппарата аксона, но могут располагаться и в теле нейроцита. Они содержат медиаторы (ацетилхолин, норадреналин, гамма-аминомасляную кислоту и т. д.), которые обеспечивают химическую передачу нервного импульса с одного нейрона на другой или с нейрона на рабочий орган.

Поверхность нейроцита представлена оболочкой (цитолеммой), которая определяет границы клетки и обеспечивает ее обмен с окружающей средой. Кроме того, цитолемма содержит большое количество белковых структур, выполняющих хеморецепторную функцию. Оболочка нервных клеток отличается способностью проводить нервное возбуждение (нервный импульс).

Различают два вида отростков нервных клеток – дендриты и аксон (нейрит), которые являются выростами цитоплазмы. Дендриты проводят нервный импульс только по направлению к телу нервной клетки. Они начинают древовидно ветвиться уже вблизи тела клетки, постепенно истончаются и заканчиваются в окружающих тканях. Дендриты многократно увеличивают воспринимающую поверхность нервной клетки. Количество дендритов вариабельно: от одного до десяти. Редко встречаются нервные клетки, не имеющие дендритов. У таких клеток восприятие раздражений осуществляется телом клетки.

Помимо дендритов нервная клетка всегда имеет только один аксон (нейрит). Этот отросток всегда более крупный, длинный и менее ветвистый. Редкие боковые ветви у него появляются лишь в самом конце. Имеется зависимость между величиной тела нервной клетки и длиной аксона. Чем больше величина тела клетки, тем длиннее и крупнее аксон. Аксон проводит нервный импульс только от тела нервной клетки. Следовательно, нервная клетка со своими отростками строго динамически поляризована: нервный импульс проходит по дендритам к телу и от тела — по аксону.

Нервные клетки могут отличаться друг от друга по форме и размерам тела, по числу отростков, по функциональной значимости.

По форме тела различают клетки: пирамидные, грушевидные, веретенообразные, многоугольные, овальные, звездчатые, круглые и др.

По размерам тела выделяют 3 группы нейронов: мелкие (от 4 мкм до 20 мкм); средние (от 20 мкм до 60 мкм); крупные (от 60 мкм до 130 мкм).

По количеству отростков различают следующие виды нейронов (рис. 2): одноотростчатые (униполярные), двухотростчатые (биполярные), ложноодноотростчатые (псевдоуниполярные) и многоотростчатые (мультиполярные). В составе нервной системы человека наиболее часто встречаются биполярные, псевдоуниполярные и мультиполярные нервные клетки.

По функциональной значимости в составе рефлекторной дуги выделяют 3 группы нейронов:

1) рецепторные (чувствительные), имеющие чувствительные нервные окончания (рецепторы), которые способны воспринимать раздражения из внешней или внутренней среды;

2) эффекторные (эфферентные), имеющие на окончаниях аксона эффекторы, которые передают нервный импульс на рабочий орган;

3) ассоциативные (вставочные), являющиеся промежуточными в составе рефлекторной дуги и передающие информацию с чувствительного нейрона на эффекторные. В сложных рефлекторных дугах ассоциативных нейронов может быть несколько.

Существует связь структуры и функции нервных клеток. Так, псевдоуниполярные нейроны являются рецепторными (общечувствительными). Они воспринимают такие раздражения, как боль, изменения температуры и прикосновение. Биполярные нервные клетки являются клетками специальной чувствительности. Они воспринимают световые, обонятельные, слуховые и вестибулярные раздра-

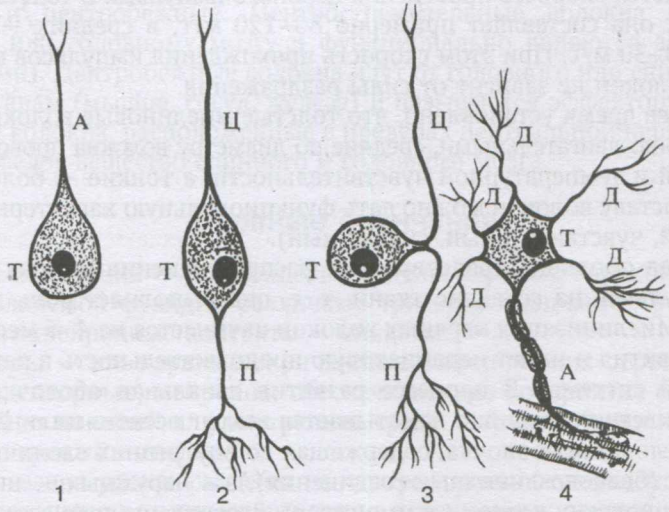

Рис. 2. Основные типы нервных клеток:

1 — униполярная нервная клетка; 2 — биполярная нервная клетка; 3 — псевдоуниполярная нервная клетка; 4 — мультиполярная нервная клетка. Обозначения: Т — тело; А — аксон; Д — дендрит; П — периферический отросток; Ц — центральный отросток

жения. Мелкие мультиполярные нейроны — ассоциативные, средние и крупные — мультиполярные и пирамидные нейроны — двигательные.

Следует обратить внимание, что у рецепторных нейронов (биполярных и псевдоуниполярных) отростки называют не дендритом и аксоном, а соответственно периферическим и центральным. Эти названия связаны с положением отростков по отношению к центральной нервной системе и к телу нервной клетки. Периферический отросток направляется от тела клетки на периферию, а центральный — к спинному или головному мозгу.

Нервные волокна

Нервные волокна — это покрытые снаружи глиальной оболочкой отростки нервных клеток, осуществляющие проведение нервных импульсов.

Отросток нервной клетки (аксон или дендрит), расположенный в центре нервного волокна, называют осевым цилиндром. Осевой цилиндр представляет собой вырост нейроплазмы тела нервной клетки с содержащимися в ней органеллами, покрытый оболочкой (аксолеммой).

В зависимости от наличия или отсутствия в составе глиальной оболочки миелина различают два вида нервных волокон — миелиновые и безмиелиновые. В миелиновых волокнах глиальная оболочка толще и составляет на поперечном разрезе 1/2–2/3 диаметра всего нервного волокна. Содержащийся в миелиновых волокнах миелин придает им белый цвет.

Миелиновые волокна по диаметру делят на 3 группы: толстые (12–20 мкм), средние (6–12 мкм) и тонкие (1–6 мкм). Через каждые 1–3 мм нервное волокно резко истончается, образуются узловые перехваты (перехваты Ранвье) шириной 1 мм. В области перехватов миелиновый слой отсутствует — это место соединения соседних глиальных клеток (шванновских). В зависимости от диаметра волокна различается скорость проведения нервного импульса. В толстых миелиновых волокнах она составляет примерно 80–120 м/с, в средних — 30–80 м/с, в тонких — 10–30 м/с. При этом скорость прохождения импульсов в определенной группе волокон не зависит от силы раздражения.

В настоящее время установлено, что толстые миелиновые волокна являются преимущественно двигательными, средние по диаметру волокна проводят импульсы тактильной и температурной чувствительности, а тонкие — болевой. Таким образом, по составу волокон можно дать функциональную характеристику нерва (двигательный, чувствительный, смешанный).

Миелиновая оболочка предотвращает распространение идущих по волокну нервных импульсов на соседние ткани, т. е. она выполняет роль диэлектрика (изолятора). Миелинизация нервных волокон начинается на 4–5 месяце внутриутробного развития и имеет неодинаковую продолжительность в различных отделах нервной системы. В процессе развития глиальная оболочка (мезаксон шванновской клетки) послойно наматывается вокруг осевого цилиндра. Образуется плотная слоистая оболочка, содержащая во внутренних слоях преимущественно миелин (белково-липидные соединения), а в наружных — цитоплазму и оболочки шванновских клеток (леммоцитов). Завершение процесса миелинизации нервных волокон свидетельствует о зрелости нервных структур. Так, нервные волокна полушарий большого мозга, ответственные за эмоционально-психические функции, миелинизируются только к 12–13 годам.

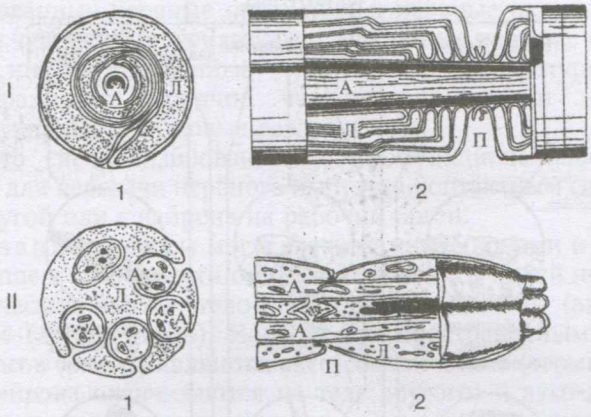

Рис. 3. Схема строения нервного волокна:
I — соматической нервной системы; II — вегетативной нервной системы;
1— поперечный разрез; 2 — продольный разрез. Обозначения: А — аксон; Л — леммоцит; П — перехват Ранвье

Безмиелиновые волокна имеют небольшой диаметр — 1–4 мкм и проводят нервные импульсы со скоростью 1–2 м/с. Причем, в отличие от миелиновых волокон, импульсы в них проводятся не скачкообразно, а непрерывно. Безмиелиновые нервные волокна являются эфферентными волокнами вегетативной нервной системы. Они обеспечивают иннервацию внутренних органов, желез и сосудов.

В одном безмиелиновом волокне содержится не один осевой цилиндр, а несколько (до 20). Они окутаны в виде муфты оболочкой из леммоцитов (рис. 3).

В зависимости от направления проведения нервного импульса по отношению к центральной нервной системе различают 2 группы волокон: центростремительные и центробежные. Центростремительные волокна направляются к спинному или головному мозгу и функционально являются афферентными (восходящими). Центробежные волокна идут от головного или спинного мозга к рабочим органам (мышца, сосуд, железа) и называются эффекторными.

Нервные волокна, расположенные в пределах центральной нервной системы, составляют белое вещество спинного и головного мозга.

Нервные окончания

Нервные окончания — это концевые отделы нервных волокон. В зависимости от выполняемой функции различают три вида окончаний: рецепторы, эффекторы и межнейронные контакты — синапсы.

Рецепторы — это нервные окончания периферических отростков чувствительных (рецепторных) нейронов, обеспечивающие восприятие специфических раздражений из внешней или внутренней среды и трансформацию энергии раздражения в нервный импульс.

По локализации рецепторы делят на четыре группы: экстероцепторы, проприоцепторы, интероцепторы и рецепторы специализированных органов чувств (рис. 4).

Экстероцепторы располагаются в коже и слизистых оболочках полости рта, носа и органа зрения (в конъюнктиве). Они воспринимают тактильные, температурные и болевые раздражения из внешней среды.

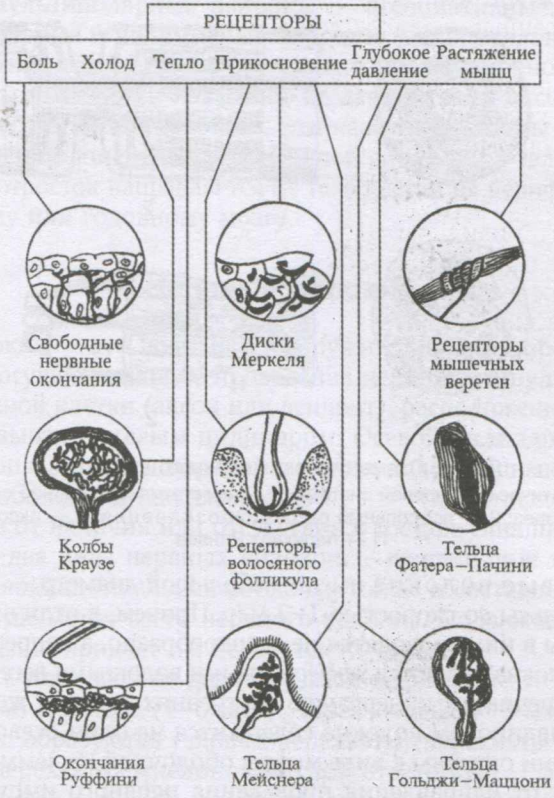

Рис. 4. Основные типы рецепторов соматической нервной системы

Интероцепторы находятся во внутренних органах. Адекватными раздражителями для них являются преимущественно химические вещества и механические воздействия. Интероцепторы воспринимают химический состав определенных веществ (вкус, запах и т. д.), степень наполнения органов или болевые ощущения.

Проприоцепторы, или глубокие рецепторы, локализуются в мышцах, сухожилиях, фасциях, надкостнице, связках и суставных капсулах. Они воспринимают такие раздражения, как прикосновение (тактильные), чувство веса, давления, вибрации, положение частей тела, степень напряжения мышц.

Экстеро-, интеро- и проприоцепторы являются преимущественно рецепторами общей чувствительности.

Рецепторы специализированных органов чувств (орган зрения, слуха, равновесия, обоняния и вкуса) составляют группу рецепторов специальных видов чувствительности. Они воспринимают зрительные (свет и цвет), слуховые (звук и шум), вестибулярные (угловые и вертикальные ускорения), обонятельные (запахи) и вкусовые раздражения.

Рецепторы, воспринимающие раздражения путем непосредственного контакта с раздражителем, называются контактными. Рецепторы, воспринимающие раздражения на значительном удалении от организма, являются дистантными.

По строению рецепторы делят на три группы: свободные нервные окончания, инкапсулированные нервные окончания и нервные окончания, представленные первично чувствующими клетками. Свободные нервные окончания воспринимают боль; инкапсулированные — тактильные, температурные и проприоцептивные раздражения; первично чувствующие клетки — зрительные, слуховые, вестибулярные и вкусовые раздражения.

Синапс — это специализированное морфофункциональное образование, предназначенное для передачи нервного импульса контактным способом с одного нейрона на другой или с нейрона на рабочий орган.

По локализации синапсы могут быть межнейронными и нейротканевыми. В первой группе в зависимости от контактирующих частей нейрона выделяют: аксо-соматические (аксон—тело), аксо-дендритические (аксон—дендрит), аксо-аксональные (аксон—аксон). Наиболее распространенными типами межнейронных синапсов (рис. 5) являются аксо-соматические (терминальные ветви аксона одного нейрона оканчиваются на теле другого) и аксо-дендритические (терминальные ветви аксона контактируют с дендритами другого нейрона). На одном нейроне может находиться до 10 000 синаптических образований. Особенно много их находится на дендритах, примерно $^4/_5$ всего количества, и лишь $^1/_5$ — на теле нейрона. Аксо-аксональные синапсы обеспечивают торможение импульсов, проходящих от одного нейрона к другому через аксо-дендритические и аксо-соматические синапсы.

Реже встречаются дендро-дендритические, дендро-соматические и сомато-соматические синапсы.

Нейротканевые синапсы по расположению делят на нервно-мышечные и нервно-секреторные.

По механизму передачи нервного импульса различают 3 группы синаптических структур:

1) синапсы с химической (медиаторной или трансмиттерной) передачей импульса;

2) синапсы с электрической передачей нервного импульса (эфапсы);

3) синапсы со смешанной передачей нервного импульса.

Морфологически синапс представляет собой утолщение в виде пуговок, бляшек, колбочек или нитей. На ультраструктурном уровне в нем выделяют пресинаптическую часть, синаптическую щель и постсинаптическую часть (рис. 6). Пресинаптическая часть для синапсов с химической передачей обычно образована терминальным аппаратом аксона и содержит скопление пресинаптических пузырьков и митохондрий. Пресинаптические пузырьки наполнены медиатором. В качестве медиатора чаще выступают такие вещества, как

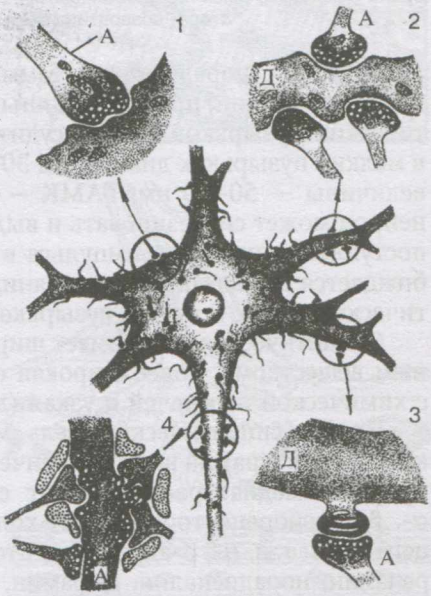

Рис. 5. Межнейронные синапсы:

1 — аксо-соматический синапс; 2 — аксо-дендритические синапсы; 3 — аксо-дендритический синапс шипиковой формы; 4 — дендро-аксональные синапсы дивергентного типа. Обозначения: А — аксон; Д — дендрит

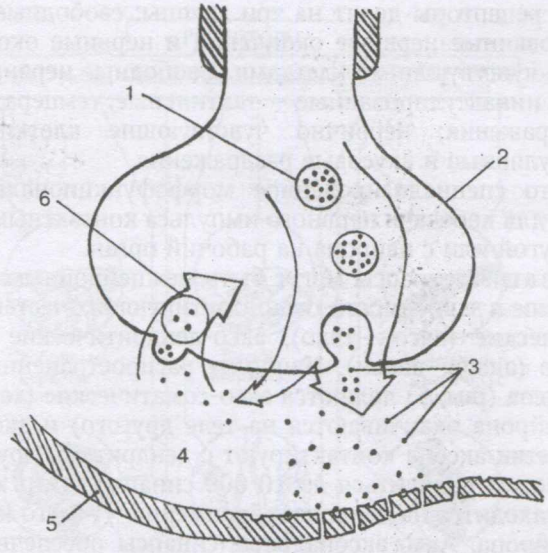

Рис. 6. Ультраструктура синапса:

1 — синаптические пузырьки; 2 — пресинаптическая мембрана; 3 — молекулы медиатора, проникшие путем экзоцитоза в синаптическую щель; 4 — синаптическая щель; 5 — постсинаптическая мембрана с находящимися на ней белковыми хеморецепторами; 6 — молекулы инактивированного медиатора, возвратившиеся в окончание аксона путем пиноцитоза

ацетилхолин, норадреналин, гамма-аминомасляная кислота (ГАМК), гистамин, дофамин, глицин, простагландины и т. д., всего более 30. По величине пресинаптических пузырьков можно судить о виде медиатора: ацетилхолин находится в мелких пузырьках диаметром 30–50 нм; норадреналин — в пузырьках средней величины — 50–90 нм; ГАМК — в крупных пузырьках — 100—120 нм. Один нейрон может синтезировать и выделять несколько медиаторов (3–5). В момент поступления нервного импульса в пресинаптическое окончание медиатор освобождается из связанного состояния и выбрасывается в виде пузырьков в синаптическую щель. В одном пузырьке содержится до 10 000 молекул медиатора.

Синаптическая щель имеет ширину 10–20 нм и заполнена гелем (межклеточным веществом). Более широкая синаптическая щель характерна для синапсов с химической передачей и узкая (до 10 нм) — для эфапсов.

Пройдя синаптическую щель, медиатор связывается с хеморецептором (белковая структура) на постсинаптической мембране. В зависимости от химической природы медиатора различают следующие основные виды хеморецепторов: α-, β-адренорецепторы; М-, Н-холинорецепторы; пуринорецепторы, ГАМК-рецепторы и т. д. α-, β-адренорецепторы реагируют с такими медиаторами, как адреналин, норадреналин, дофамин, т. е. с катехоламинами; М-, Н-холинорецепторы — с ацетилхолином; пуринорецепторы — с пуриновыми основаниями и ГАМК-рецепторы — с гамма-аминомасляной кислотой.

Прореагировав с хеморецептором, медиатор разрушается (инактивируется) имеющимися в хеморецепторе веществами (ацетилхолин — ацетилхолинэстеразой, норадреналин — моноаминооксидазой и т. д.). Инактивированные молекулы медиатора обратно всасываются через пресинаптическую мембрану, где подвергаются восстановлению.

Таким образом, при химической передаче нервных импульсов последовательно проходит 4 этапа: синтез медиатора, проникновение медиатора через пресинаптическую мембрану, взаимодействие с хеморецепторами постсинаптической мембраны, инактивация.

Ультраструктурные особенности строения синапса определяют закономерности его функционирования:

1) односторонность проведения нервного импульса (закон динамической поляризации синапса), обусловленная возможностями синтеза, проникновения и взаимодействия медиатора;

2) синаптическая задержка, связанная с затратой времени на диффузию медиатора и реакцию взаимодействия с хеморецептором (0,08 секунды);

3) высокая избирательная чувствительность хеморецепторов (они взаимодействуют только со специфичным медиатором);

4) утомляемость, вызванная расходом медиатора.

Электрические синапсы — беспузырьковые, характеризуются узкой синаптической щелью и отсутствием специфических хеморецепторов. Они обеспечивают передачу нервных импульсов без синаптической задержки в обоих направлениях, т. е. закон динамической поляризации синапса на них не распространяется.

По функции синапсы делят на возбуждающие и тормозные. Химические синапсы обеспечивают проведение как возбуждающих, так и тормозных нервных импульсов. Электрические синапсы проводят только возбуждающие импульсы.

Эффекторы — это нейротканевые синапсы аксонов, эфферентных нейронов соматической или вегетативной нервной системы, осуществляющие передачу нервного импульса с нейрона на ткани рабочего органа.

В поперечнополосатых, или скелетных, мышцах эффекторы представлены моторными бляшками (рис. 7). Мякотное нервное волокно вблизи моторной бляшки теряет миелиновый слой и распадается на терминальные ветви. Последние погружаются в складки сарколеммы мышечного волокна. В нервно-мышечном синапсе между терминалью аксона и сарколеммой мышечного волокна имеется синаптическая щель, ширина которой составляет от 10 до 20 нм.

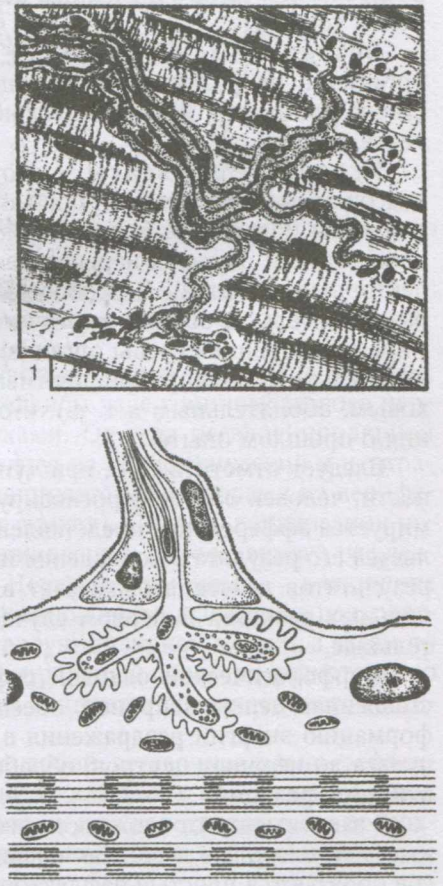

Рис. 7. Эффекторы в поперечнополосатой мышце:

1 — нервные волокна и нервные окончания (моторные бляшки), видимые на светооптическом уровне; 2 — строение нервно-мышечного синапса на ультраструктурном уровне

Медиатором в этих синапсах, как правило, является ацетилхолин, который действует возбуждающе. В эфапсах с узкой синаптической щелью передача нервного импульса осуществляется электрическим способом. В нейротканевых синапсах вегетативной нервной системы нервный импульс передается с помощью медиаторов, в качестве которых могут выступать различные химически активные вещества, чаще ацетилхолин, норадреналин, аденозинтрифосфорная кислота и др. Именно медиаторы определяют конкретную реакцию на раздражение и ее продолжительность.

Общее понятие о рефлекторной деятельности

Основу деятельности нервной системы составляют рефлексы (рефлекторные акты). ***Рефлекс*** – это ответная реакция организма на внешнее или внутреннее раздражение. Многочисленные рефлекторные акты подразделяют на безусловные и условные.

Безусловные рефлексы – это врожденные (наследственные) реакции организма на раздражения, осуществляемые с участием спинного мозга или ствола головного мозга. Безусловные рефлексы составляют низшую нервную деятельность.

Условные рефлексы – это приобретенные на основе безусловных рефлексов временные реакции организма, осуществляемые при обязательном участии коры полушарий большого мозга и составляющие основу высшей нервной деятельности. Высшая нервная деятельность характеризуется сложностью рефлекторных действий. В основе их лежат не просто реакции на определенный раздражитель, а оценка многочисленных афферентных сигналов из внешнего мира и внутренней среды организма, поступающих в мозг по различным чувствительным путям (проприоцептивным, болевым, тактильным, зрительным, слуховым, обонятельным и т. д.), и оценка сигналов памяти, сохраняющих сведения о прошлом опыте.

Следует отметить, что, приступая к выполнению конкретного вида деятельности, человек обычно прогнозирует его результаты, т. е. предварительно формируется афферентное представление, а затем уже совершается действие и появляется его результат. Совпадение или несовпадение прогнозируемых и реальных результатов действия оказывает влияние на характер сопутствующих эмоциональных реакций. В первом случае они положительные, во втором – отрицательные.

Морфологической основой рефлекса является ***рефлекторная дуга,*** представленная цепью нейронов, обеспечивающих восприятие раздражения, трансформацию энергии раздражения в нервный импульс, проведение нервного импульса до нервных центров, обработка поступившей информации и реализация ответной реакции.

В зависимости от сложности рефлекторного акта различают простые и сложные рефлекторные дуги. Как правило, для осуществления безусловных рефлексов образуются простые рефлекторные дуги. Для условных рефлексов характерны многонейронные сложные рефлекторные дуги.

В простой рефлекторной дуге имеются 3 звена: афферентное, вставочное (ассоциативное) и эфферентное.

Рассмотрим основные звенья рефлекторной дуги соматической нервной системы, построенной с участием структур спинного мозга (рис. 8).

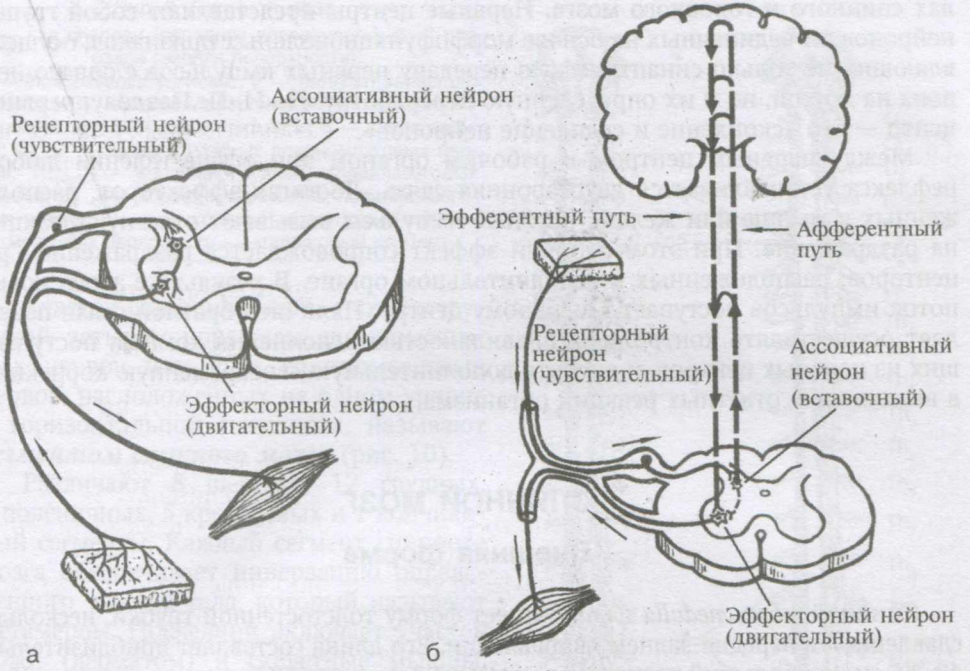

Рис. 8. Рефлекторные дуги соматической нервной системы:
а — простая рефлекторная дуга; б — сложная рефлекторная дуга

Афферентное звено представлено чувствительным, или рецепторным, нейроном, который располагается в чувствительном узле спинномозгового нерва и представлен псевдоуниполярными клетками. От тела псевдоуниполярной клетки отходит один отросток. Он вскоре делится на периферический и центральный отростки. Периферический отросток начинается рецепторами на периферии (в коже, мышцах, сухожилиях, суставных сумках). Область локализации рецепторов, раздражение которой ведет к возникновению определенного рефлекса, называется рефлексогенной зоной. Нервные импульсы, возникшие вследствие раздражения рецепторов рефлексогенной зоны, движутся в центростремительном направлении сначала к телу псевдоуниполярной клетки, а затем по ее центральному отростку в спинной мозг. Центральный отросток рецепторного нейрона образует синаптическое окончание на дендритах ассоциативного (вставочного) нейрона.

Ассоциативный нейрон представляет собой вставочное звено рефлекторной дуги и является мелкой мультиполярной клеткой с коротким аксоном. Он получает нервный импульс своими дендритами или непосредственно поверхностью тела, проводит его по аксону и образует синаптическое окончание на эффекторном нейроне.

Эффекторный нейрон — это крупная мультиполярная клетка, аксон которой покидает центральную нервную систему и заканчивается эффекторными окончаниями в тканях рабочего органа (в поперечнополосатой мускулатуре).

Усложнение рефлекторных дуг происходит за счет вставочного звена. Ассоциативные нейроны образуют многочисленные ядра (нервные центры) в преде-

лах спинного и головного мозга. Нервные центры представляют собой группы нейронов, объединенных на основе морфофункциональных признаков, осуществляющих не только синаптическую передачу нервных импульсов с одного нейрона на другой, но и их определенную переработку. По И. П. Павлову, нервный центр — это «скопление и сцепление нейронов».

Между нервным центром и рабочим органом при осуществлении любого рефлекса устанавливается двусторонняя связь. Достигая эффекторов, расположенных в мышце или железе, нервные импульсы вызывают ответную реакцию на раздражение. При этом рабочий эффект сопровождается раздражением рецепторов, расположенных в исполнительном органе. В результате этого новый поток импульсов поступает к нервному центру. Наличие обратной связи позволяет осуществлять контроль за правильностью исполнения команд, поступающих из нервных центров, и вносить дополнительную своевременную коррекцию в выполнение ответных реакций организма.

СПИННОЙ МОЗГ

Внешняя форма

Спинной мозг, *medulla spinalis*, имеет форму толстостенной трубки, несколько сдавленной в передне-заднем направлении. Его длина составляет приблизительно 42–45 см, наибольший поперечный диаметр равняется 12 мм, масса — около 35 г.

Спинной мозг находится в позвоночном канале. Вверху на уровне дуги первого шейного позвонка он продолжается в продолговатый мозг. Внизу на уровне I поясничного позвонка у мужчин и II поясничного позвонка у женщин он заканчивается мозговым конусом, *conus medullaris*. От верхушки мозгового конуса тянется терминальная нить, *filum terminale*, которая фиксируется к надкостнице тела II копчикового позвонка.

Спинной мозг построен симметрично. На его передней поверхности по срединной плоскости имеется глубокая передняя срединная щель, *fissura mediana anterior*. Ее глубина достигает $^1/_3$ передне-заднего размера спинного мозга. На задней поверхности посередине имеется задняя срединная борозда, *sulcus medianus posterior*, к которой примыкает глиальная перегородка, разделяющая заднюю часть спинного мозга на две равные половины. На боковой поверхности каждой стороны различают переднюю латеральную борозду, *sulcus anterolateralis*, расположенную в 2—3 мм от передней срединной щели, и заднюю латеральную борозду, *sulcus posterolateralis*, которая находится в 4—5 мм от задней срединной борозды.

В области указанных борозд от спинного мозга отходят передние и задние корешки спинномозговых нервов. На заднем корешке имеется утолщение, представляющее собой чувствительный узел спинномозгового нерва, *ganglion sensorium n. spinalis* (спинномозговой узел, *ganglion spinale*). Передний и задний корешки соответствующей стороны сближаются друг с другом в области межпозвоночного отверстия. После соединения переднего корешка, *radix anterior*, и периферических отростков псевдоуниполярных клеток чувствительного узла спинномозгового нерва (непосредственно за узлом) образуется ствол спинномозгового нерва, *truncus n. spinalis*. Всего на протяжении спинного мозга отходят 124 корешка — 62 задних и 62 передних (рис. 9). Из этих корешков формируется 31 пара спинномозговых нервов.

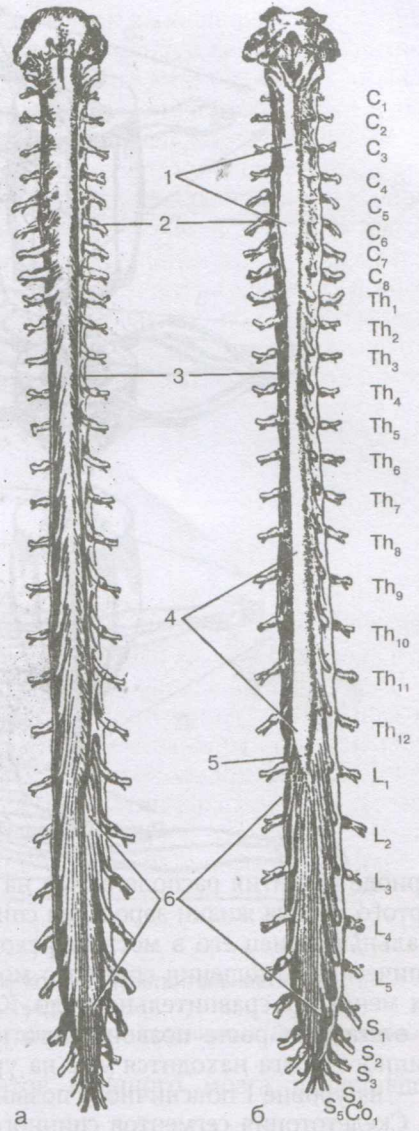

Рис. 9. Спинной мозг:
а — вид спереди (передняя поверхность); б — вид сзади (задняя поверхность).
1 — *intumescentia cervicalis*; 2 — *ganglion sensorium n. spinalis*; 3 — *dura mater spinalis*; 4 — *intumescentia lumbosacralis*; 5 — *conus medullaris*; 6 — *cauda equina*; $C_{1—8}$ — корешки шейных спинномозговых нервов; $Th_{1—12}$ — корешки грудных спинномозговых нервов; $L_{1—5}$ — корешки поясничных спинномозговых нервов; $S_{1—5}$ — корешки крестцовых спинномозговых нервов; Co_1 — копчиковый сегмент

Участок спинного мозга, соответствующий четырем корешкам спинномозговых нервов или паре спинномозговых нервов, расположенных на одном уровне в горизонтальной плоскости, называют ***сегментом спинного мозга*** (рис. 10).

Различают 8 шейных, 12 грудных, 5 поясничных, 5 крестцовых и 1 копчиковый сегменты. Каждый сегмент спинного мозга обеспечивает иннервацию определенного участка тела, который называют метамером. Последний включает участок кожи (дерматом) и скелетные мышцы, происходящие из одного миотома.

Сегменты спинного мозга обеспечивают сегментарную иннервацию туловища и конечностей. Сегментарная иннервация кожи характеризуется полосочным распределением, причем на туловище она имеет вид кольцевидно охватывающих полос, на конечностях — продольных. Если представить человека в позе спортсмена, выполняющего упражнение «шпагат», становится понятным продольный характер распределения сегментарной иннервации кожи на конечностях (рис. 11).

Сегменты обозначаются начальными буквами, указывающими на отдел спинного мозга, и цифрами, соответствующими порядковому номеру сегмента: шейные сегменты, *segmenta cervicalia*, — C_1—C_8; грудные сегменты, *segmenta thoracica*, — Th_1—Th_{12}; поясничные сегменты, *segmenta lumbalia*, — L_1–L_5; крестцовые сегменты, *segmenta sacralia*, — S_1–S_5; копчиковый сегмент, *segmentum coccygeum*, — Co_1.

В первые месяцы внутриутробного развития позвоночный столб и спинной мозг растут в длину равномерно, последний занимает позвоночный (и крестцовый) канал на всем его протяжении. Корешки всех спинномозговых нервов отходят от спинного мозга под прямым углом и направляются в соответствующие межпозвоночные отверстия. Следовательно, сегменты спинного мозга в этом

TOSHKENT TIBBIYOT AKADEMIYASI KUTUBXONASI № 42923
ILMIY-TIBBIY ADABIYOTLAR

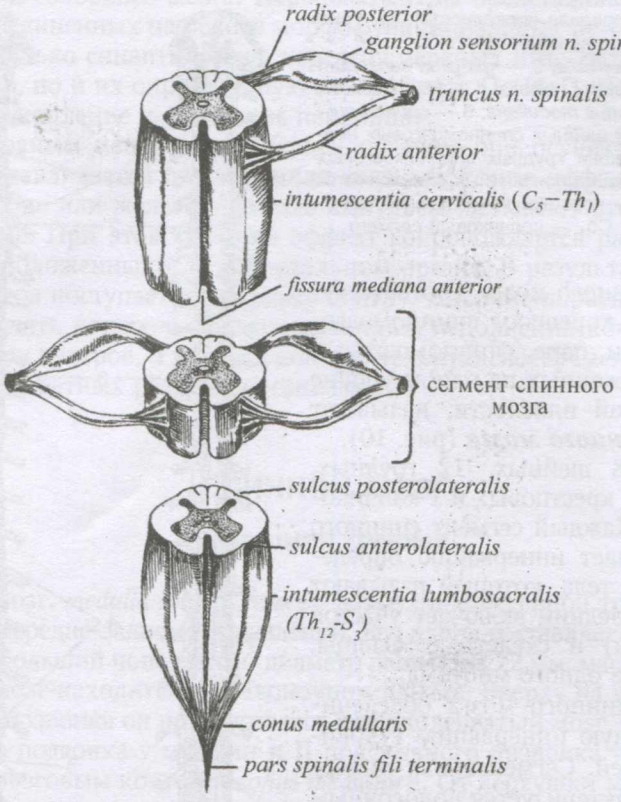

Рис. 10. Внешняя форма спинного мозга

периоде развития располагаются на уровне соответствующих позвонков. С четвертого месяца жизни зародыша спинной мозг начинает отставать в росте. Краниальный конец его в месте перехода в головной мозг фиксирован, и поэтому топические отношения спинного мозга и позвоночного столба в верхних отделах меняются сравнительно мало. Каудальный конец спинного мозга постепенно отстает от роста позвоночного канала, и у новорожденного нижний конец спинного мозга находится уже на уровне III поясничного позвонка, у взрослого — на уровне I поясничного позвонка.

Скелетотопия сегментов спинного мозга у взрослого человека имеет важное значение для топической диагностики заболеваний нервной системы. У мужчин она представлена следующим образом. Шейные сегменты (C_1–C_4) располагаются на уровне соответствующих шейных позвонков. Нижние шейные (C_5–C_8) и верхние грудные (Th_1–Th_4) сегменты имеют меньшую высоту по сравнению с высотой тел позвонков и лежат на один позвонок выше. Средние грудные сегменты (Th_5–Th_8) располагаются уже на два позвонка выше, а нижние грудные сегменты (Th_9–Th_{12}) — на три. Все поясничные сегменты (L_1–L_5) находятся на уровне X–XI и верхней половины XII грудных позвонков. Все крестцовые (S_1–S_5) и копчиковый Co_1 сегменты находятся на уровне нижней половины XII грудного и I поясничного позвонков. Эти сегменты составляют мозговой конус.

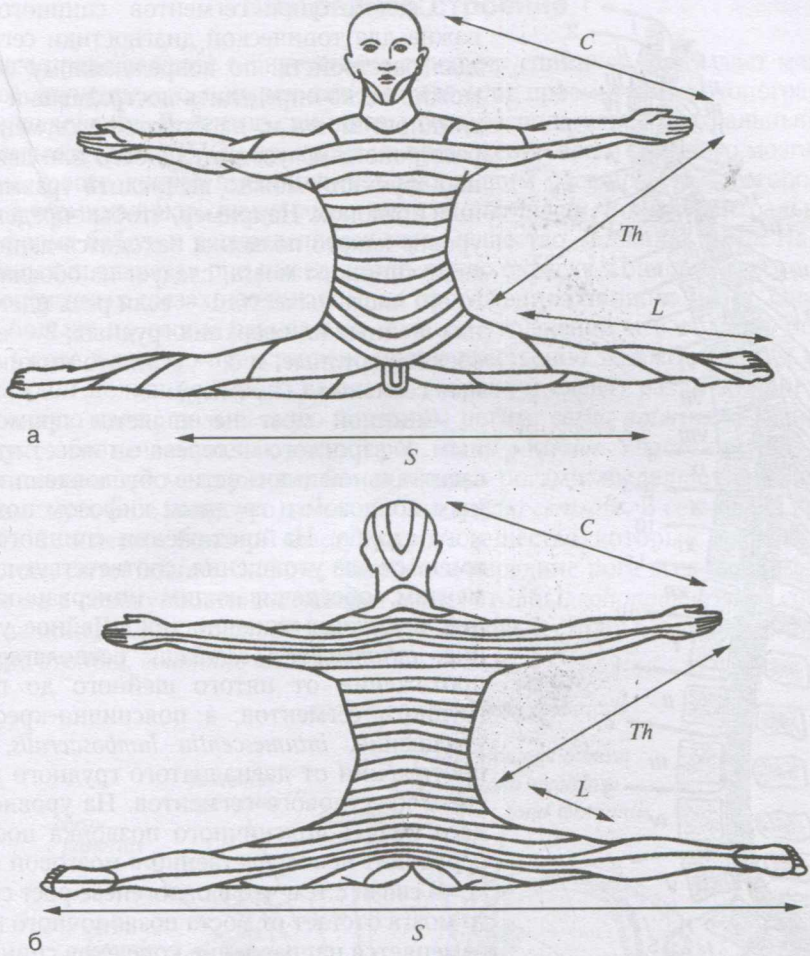

Рис. 11. Сегментарное распределение кожной чувствительности:
а — вид спереди; б — вид сзади
Зоны сегментарной иннервации: *C* — шейные; *Th* — грудные; *L* — поясничные; *S* — крестцовые

Ориентировочная скелетотопия сегментов спинного мозга представлена в табл. 1 и на рис. 12.

Таблица 1

Скелетотопия сегментов спинного мозга

Сегменты	Скелетотопия по отношению к телам позвонков
C_1—C_4	$C_{I–IV}$
C_5—Th_4	$C_{V–VII}$, $Th_{I–III}$
Th_5—Th_8	$Th_{IV–VI}$
Th_9—Th_{12}	$Th_{VII–IX}$
L_1—L_5	$Th_{X–XII}$
S_1—S_5—Co_1	Th_{XII}—$L_I(L_{II})$

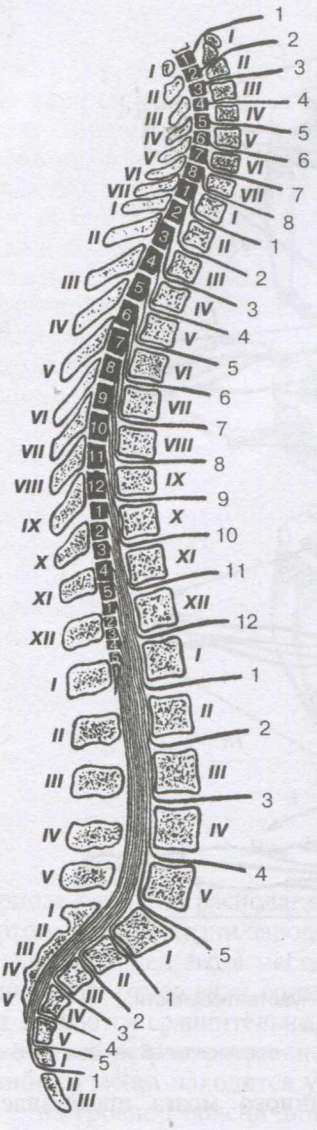

Рис. 12. Топография сегментов спинного мозга: римскими цифрами обозначены позвонки; арабскими цифрами обозначены сегменты спинного мозга и корешки спинномозговых нервов

Скелетотопия сегментов спинного мозга важна для топической диагностики сегментарных расстройств: по поврежденному позвонку можно легко определить пострадавший сегмент спинного мозга и, наоборот, по сегментарным расстройствам чувствительности или двигательных функций можно вычислить травмированный позвонок. Например, чтобы определить, на уровне какого позвонка находится данный сегмент спинного мозга, следует из обозначающего его числа вычесть: 1 — если речь идет о нижних шейных или верхних грудных; 2 — если это средние грудные; и 3 — если это нижние грудные сегменты (Th_9—Th_{12}).

Спинной мозг не является прямолинейным. У взрослого человека он имеет изгибы в сагиттальной плоскости, обусловленные шейным лордозом и грудным кифозом позвоночного столба. На протяжении спинного мозга имеются два утолщения, соответствующие сегментам, обеспечивающим иннервацию верхних и нижних конечностей. Шейное утолщение, *intumescentia cervicalis*, располагается на протяжении от пятого шейного до первого грудного сегментов, а пояснично-крестцовое утолщение, *intumescentia lumbosacralis*, — на протяжении от двенадцатого грудного до третьего крестцового сегментов. На уровне верхнего края I поясничного позвонка последнее переходит непосредственно в мозговой конус.

В связи с тем что в онтогенезе рост спинного мозга отстает от роста позвоночного канала, изменяется направление корешков спинномозговых нервов. В шейном отделе они ориентированы горизонтально, затем идут в косом направлении, а от каудальных сегментов — почти вертикально. В том же направлении увеличивается и длина корешков (от места их выхода из спинного мозга до образования спинномозгового нерва в межпозвоночном отверстии). Если в шейном отделе корешки спинномозговых нервов имеют длину 1–1,5 см, то в поясничном и крестцовом отделах они достигают 3–12 см. Корешки четырех нижних поясничных, пяти крестцовых и копчикового спинномозговых нервов вместе с концевой нитью образуют так называемый конский хвост, *cauda equina*, расположенный в мешке твердой мозговой оболочки (см. рис. 9). Таким образом, в составе конского хвоста имеются 40 корешков: 20 передних и 20 задних, соответствующих 10 нижним сегментам спинного мозга (L_{2-5}, S_{1-5},Co_1).

Внутреннее строение

Общее представление о внутреннем строении спинного мозга дает макроскопическое изучение его поперечного разреза или просмотр гистотопограмм при малом увеличении. В центре спинного мозга располагается центральный канал, *canalis centralis* (рис. 13). Он проходит на протяжении всего спинного мозга и в области мозгового конуса заканчивается небольшим расширением, которое носит название терминального желудочка, *ventriculus terminalis*. Вокруг центрального канала в форме бабочки распределяется серое вещество, *substantia grisea*. На нефиксированных препаратах оно имеет светло-серую окраску. Площадь серого вещества на поперечных срезах неодинакова на протяжении спинного мозга. Она значительно больше по своим размерам в области утолщений и в области мозгового конуса. Серое вещество представлено преимущественно телами нервных клеток.

В каждой половине серого вещества (справа и слева) различают переднюю расширенную часть, называемую передним рогом, *cornu anterius*, и заднюю, более узкую, обозначаемую как задний рог, *cornu posterius*. Участок серого вещества, расположенный между передним и задним рогами, выделяют как центральное промежуточное вещество, *substantia intermedia centralis*. В сегментах спинного мозга C_8–L_3 имеется боковой выступ серого вещества, который называют боковым рогом, *cornu laterale*. Задние, боковые и передние рога всех сегментов спинного мозга в совокупности составляют серые столбы, *columnae griseae*, соответственно: задние столбы, *columnae posteriores*; боковые столбы, *columnae intermediae*; передние столбы, *columnae anteriores*.

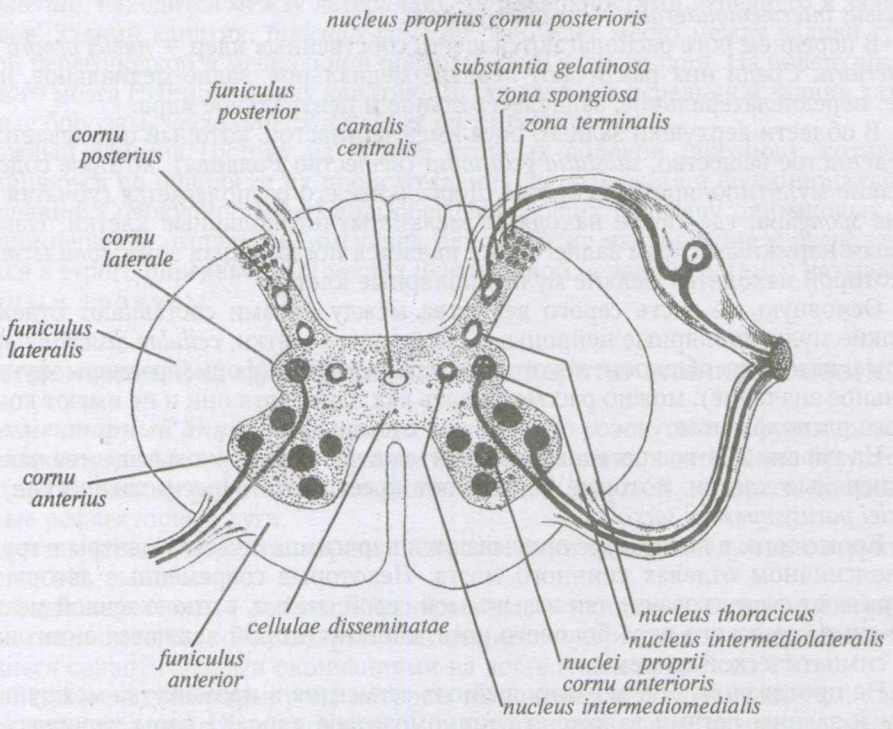

Рис. 13. Внутреннее строение спинного мозга. Поперечный разрез на уровне грудных сегментов

На латеральной поверхности заднего рога (или бокового рога, где он имеется) четкой границы между белым и серым веществом нет. Здесь имеются небольшие островки серого вещества, разделенные пучками волокон и объединенные под названием — ретикулярная формация спинного мозга, *formatio reticularis medullae spinalis*. Ретикулярная формация хорошо развита вблизи продолговатого мозга в шейном отделе, в грудном отделе она постепенно уменьшается, а в поясничном отделе неразличима.

Серое вещество, кроме тел нейронов, содержит отростки нервных клеток и их окончания, глиальные элементы и сосуды гемомикроциркуляторного русла. Часть нейронов в сером веществе спинного мозга располагается группами. В каждой из групп нейроны имеют одинаковую форму и размеры. Передача информации с одного нейрона на другой осуществляется с помощью синаптических структур. Такое скопление и «сцепление» нейронов называют ядром, *nucleus*. В центре заднего рога располагаются мультиполярные нейроны среднего размера, которые составляют собственное ядро заднего рога, *nucleus proprius cornu posterioris*. У основания заднего рога в центральном промежуточном веществе расположено грудное ядро, *nucleus thoracicus*. Это ядро имеет веретенообразную форму, наибольшая толщина его приходится на грудные сегменты, поэтому оно называется «грудное» (ядро Кларка). Соответствующее ему ядро в шейном отделе имеет четкую форму и называется ядром Штиллинга. В центральном промежуточном веществе, *substantia intermedia centralis*, расположено также промежуточно-медиальное ядро, *nucleus intermediomedialis*. В области бокового рога, который отмечается лишь в сегментах C_8–L_3, находится промежуточно-латеральное ядро, *nucleus intermediolateralis* — симпатическое.

В переднем роге располагаются шесть собственных ядер — *nuclei proprii cornu anterioris*. Среди них различают передне-медиальное, задне-медиальное, переднее, переднелатеральное, заднелатеральное и центральное ядра.

В области верхушки заднего рога имеется участок, который описывается как студенистое вещество, *substatia gelatinosa* (вещество Роланда), которое содержит мелкие мультиполярные нейроны. Дорсальнее его располагается губчатая зона, *zona spongiosa*, где также находятся мелкие мультиполярные клетки. Наконец, самым наружным слоем заднего рога является пограничная зона, *zona terminalis*, в которой находятся мелкие мультиполярные клетки.

Основную же часть серого вещества между ядрами составляют отдельные мелкие мультиполярные нейроны — рассеянные клетки, *cellulae disseminatae*, которые, исходя из общности некоторых характеристик (форма, размеры, функциональное значение), можно рассматривать как ядро, хотя они и не имеют компактного расположения.

На уровне 2–4-го крестцовых сегментов в промежуточном веществе находятся нервные клетки, которые составляют крестцовые парасимпатические ядра, *nuclei parasympathici sacrales*.

Кроме того, в литературе описываются парасимпатические центры в грудном и поясничном отделах спинного мозга. Некоторые современные авторы подтверждают существование так называемой серой спайки, расположенной медиальнее симпатического ядра бокового рога, клетки которой являются антагонистами симпатической системы.

На протяжении 5–6 верхних шейных сегментов в промежутке между передним и задним рогами заложено спинномозговое ядро XI пары черепных нервов — ядро добавочного нерва, *nucleus n. accessorii*. Аксоны клеток этого ядра

проходят через боковой канатик и выходят из спинного мозга между передними и задними корешками.

В студенистом веществе на уровне C_1–C_4 находится ядро спинномозгового пути тройничного нерва, *nucleus spinalis n. trigemini.*

Серое вещество спинного мозга окружено белым веществом, которое состоит в основном из отростков (мякотных волокон) нервных клеток. Большая часть нервных волокон в белом веществе спинного мозга идет продольно (параллельно или под очень острым углом друг к другу). Лишь в определенных ограниченных участках волокна имеют иное направление. Это волокна, составляющие корешковую зону, *zona radicularis*, расположенную медиальнее заднего рога. Они идут почти горизонтально. Такое же направление имеют волокна, происходящие от клеток собственных ядер передних рогов. Эти волокна после выхода из мозга через переднюю латеральную борозду образуют передние корешки спинномозговых нервов. Косое направление имеют нервные волокна, расположенные позади передней срединной щели, образующие переднюю белую спайку, *comissura alba anterior.* В пределах передней белой спайки нервные волокна из некоторых пучков одной половины мозга переходят на другую половину, т. е. передняя белая спайка представляет собой перекрест нервных волокон.

На каждой половине поперечного разреза спинного мозга выделяют три участка белого вещества, называемые канатиками, которые различаются как передний, боковой и задний канатики.

Передний канатик, *funiculus anterior*, располагается между передней срединной щелью и медиальной поверхностью переднего рога. Боковой канатик, *funiculus lateralis*, находится между латеральными поверхностями переднего и заднего рогов. Задний канатик, *funiculus posterior*, занимает место между задней срединной перегородкой и медиальной поверхностью заднего рога. На поверхности спинного мозга границы между канатиками определяют передняя и задняя латеральные борозды, *sulcus anterolateralis et sulcus posterolateralis.*

Каждый канатик состоит из пучков нервных волокон (аксонов), которые объединяются по общности их происхождения, направления и функционального значения. Совокупность аксонов, обеспечивающих передачу одинаковых по функции нервных импульсов, имеющих одно и то же направление и располагающихся в строго определенных местах центральной нервной системы, называют нервным трактом.

Сегментарный и проводниковый аппараты спинного мозга

Сегментарный аппарат спинного мозга — это совокупность функционально взаимосвязанных нервных структур, обеспечивающих выполнение безусловных (врожденных) рефлексов, морфологической основой которых являются простые рефлекторные дуги.

В состав сегментарного аппарата спинного мозга входят следующие структуры (рис. 14).

1. Заднекорешковые волокна (центральные отростки псевдоуниполярных клеток спинномозговых узлов), располагающиеся в корешковой зоне и заканчивающиеся синаптическими окончаниями на вставочных нейронах.

2. Вставочные нейроны, роль которых выполняют рассеянные клетки, клетки студенистого вещества, губчатой и терминальной зон. Рассеянные клетки обеспечивают передачу нервного импульса на уровне своего сегмента к нейро-

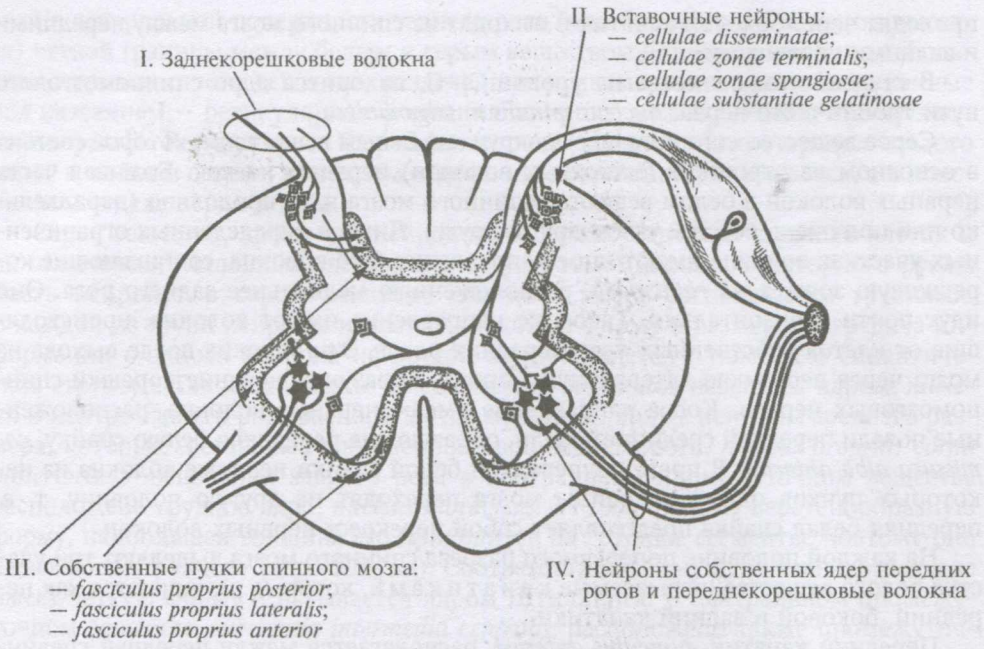

Рис. 14. Структуры спинного мозга, составляющие сегментарный аппарат спинного мозга

нам собственных ядер передних рогов спинного мозга своей стороны. Клетки терминальной и губчатой зон передают информацию на рассеянные клетки 1–2 выше- и нижележащих сегментов. Клетки студенистого вещества передают информацию на рассеянные клетки 3–4 выше- и нижележащих сегментов. Таким образом, распространение информации при сильных раздражениях происходит на 6–7 сегментов (рис. 15).

3. Задние, боковые и передние собственные пучки спинного мозга — это аксоны вставочных нейронов, находящихся у верхушки заднего рога (нейронов студенистого вещества, губчатой и терминальной зон), делящиеся на восходящие и нисходящие ветви и распространяющиеся на выше- и нижележащие сегменты. Собственные пучки спинного мозга на поперечном разрезе имеют вид узкой каемки белого вещества, прилежащей непосредственно к серому веществу. Аксоны вставочных нейронов имеют многочисленные коллатерали, которые заканчиваются на нейронах собственных ядер передних рогов спинного мозга выше- и нижележащих сегментов.

4. Крупные мультиполярные нейроны собственных ядер передних рогов и начальная часть их аксонов, составляющих передние корешковые волокна до выхода их из вещества спинного мозга.

Остальные элементы рефлекторных дуг безусловных рефлексов относятся к периферической нервной системе (передние и задние корешки, чувствительные узлы спинномозговых нервов, спинномозговые нервы и их ветви).

Большинство вставочных нейронов сегментарного аппарата направляют свои аксоны к эффекторным нейронам своей стороны, однако имеются нейроны, аксоны которых следуют на противоположную половину спинного мозга и вызывают сокращение мускулатуры противоположной половины тела. Небольшая часть аксонов делится на две ветви, заканчивающиеся на эффекторных ней-

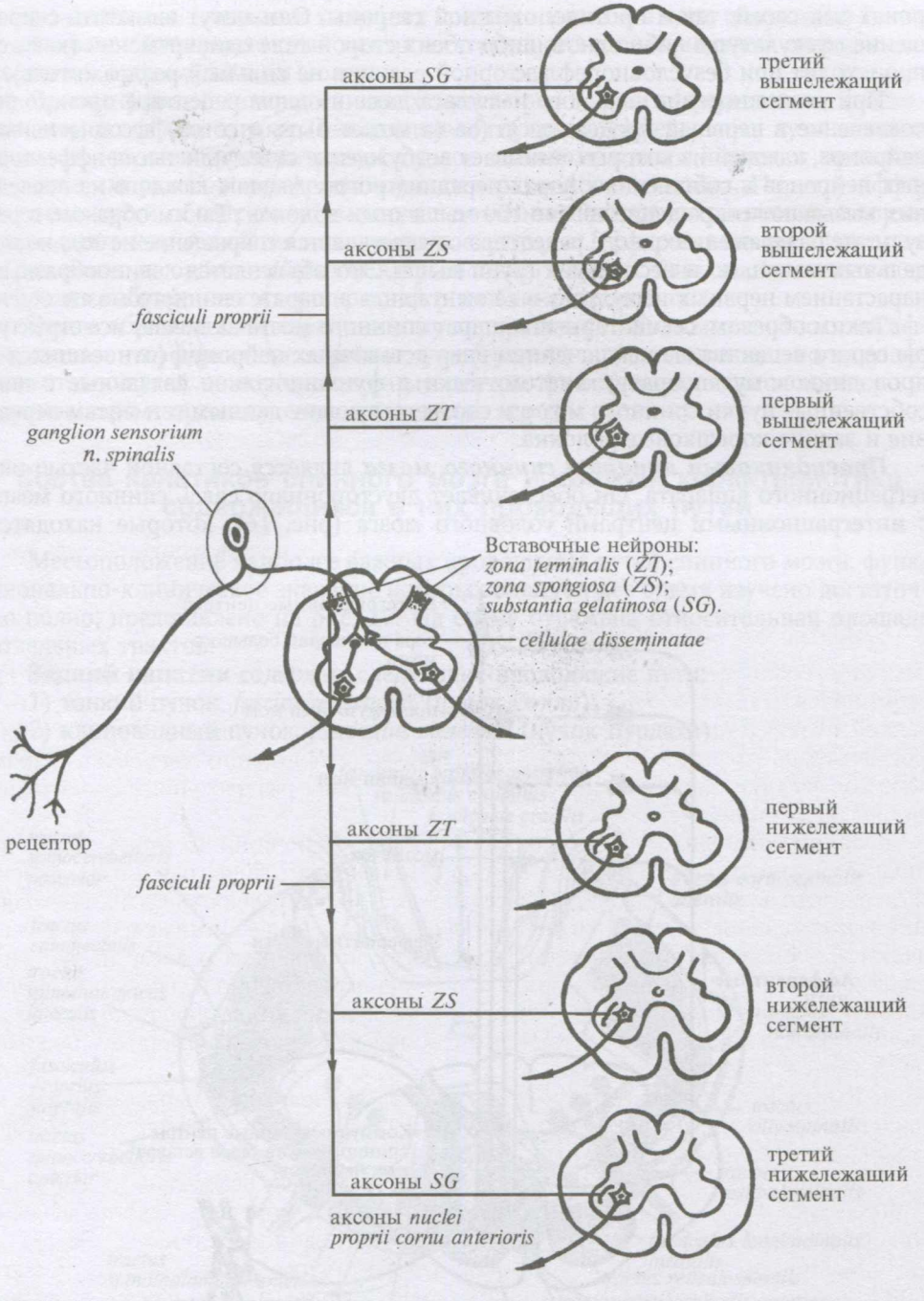

Рис. 15. Схема распространения нервных импульсов в сегментарном аппарате спинного мозга на выше- и нижележащие сегменты. Формирование полисегментарной ответной реакции на раздражение:

SG — substantia gelatinosa; ZS — zona spongiosa; ZT — zona terminalis

ронах как своей, так и противоположной стороны. Они могут вызывать сокращение мускулатуры либо одной, либо обеих сторон тела одновременно (как это происходит при безусловнорефлекторной реакции на сильный раздражитель).

При возникновении нервного импульса даже в одном рецепторе происходит вовлечение в нервный процесс десятков (а может быть и сотен) ассоциативных нейронов, каждый из которых вызывает возбуждение сотен или тысяч эффекторных нейронов в собственных ядрах передних рогов. Аксоны каждого из последних вызывают сокращение свыше 100 мышечных волокон. Таким образом, в результате раздражения одного рецептора осуществляется сокращение не только отдельных мышц, но и нескольких групп мышц. Это объясняется лавинообразным нарастанием нервных импульсов в сегментарном аппарате спинного мозга.

Таким образом, сегментарный аппарат спинного мозга включает все структуры серого вещества, за исключением ядер вставочных нейронов (относящихся к проводниковому аппарату), анатомически и функционально связанные с ним собственные пучки спинного мозга и соответствующие данным сегментам передние и задние корешковые волокна.

Проводниковый аппарат спинного мозга является составной частью интеграционного аппарата. Он обеспечивает двустороннюю связь спинного мозга с интеграционными центрами головного мозга (рис. 16), которые находятся

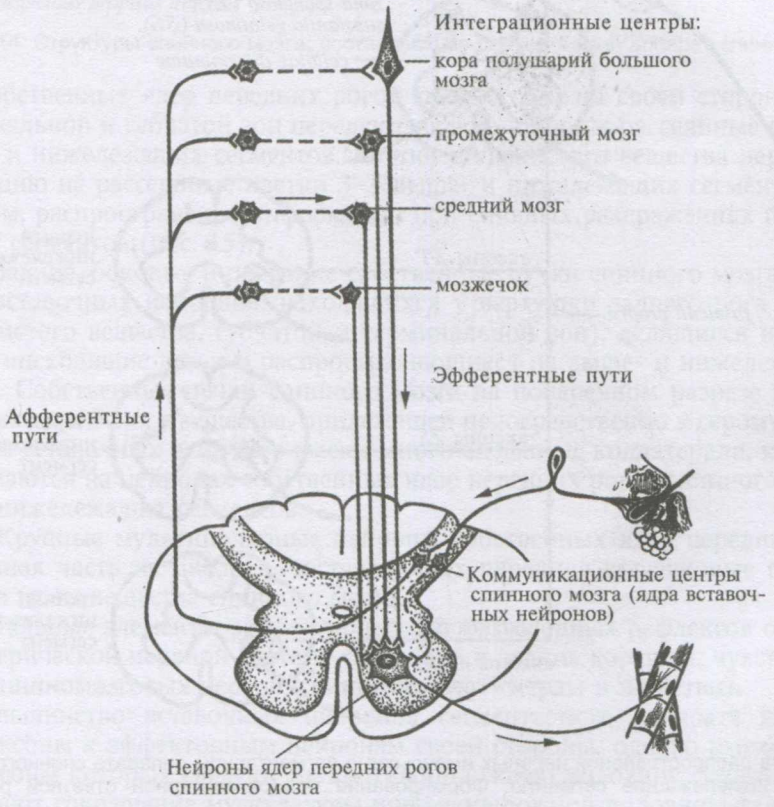

Рис. 16. Структуры, составляющие интеграционный (надсегментарный) аппарат нервной системы

в коре мозжечка, в верхних холмиках среднего мозга и в коре полушарий большого мозга. Интеграционный центр вегетативного отдела нервной системы находится в промежуточном мозге.

Проводниковый аппарат спинного мозга представлен афферентными (восходящими) и эфферентными (нисходящими) путями. Афферентные пути начинаются от нейронов чувствительных узлов спинномозговых нервов и проводят нервные импульсы в интеграционные центры головного мозга. По ходу афферентных путей обязательно имеются вставочные нейроны, скопления которых формируют коммуникационные нервные центры. Эфферентные нервные пути образованы аксонами нейронов ядер головного мозга. Они заканчиваются на нейронах собственных ядер передних рогов спинного мозга.

Таким образом, к интеграционному аппарату в спинном мозге относятся афферентные и эфферентные нервные пути (тракты) и расположенные по ходу афферентных путей коммуникационные центры (собственное ядро заднего рога, грудное ядро и промежуточно-медиальное ядро).

Состав канатиков спинного мозга и краткая характеристика содержащихся в них проводящих путей

Местоположение наиболее важных проводящих путей спинного мозга, функционально-клиническое значение которых в настоящее время изучено достаточно полно, представлено на рис. 17. На схеме отражена относительная площадь отдельных трактов.

Задний канатик содержит следующие проводящие пути:

1) тонкий пучок, *fasciculus gracilis* (пучок Голля);
2) клиновидный пучок, *fasciculus cuneatus* (пучок Бурдаха);

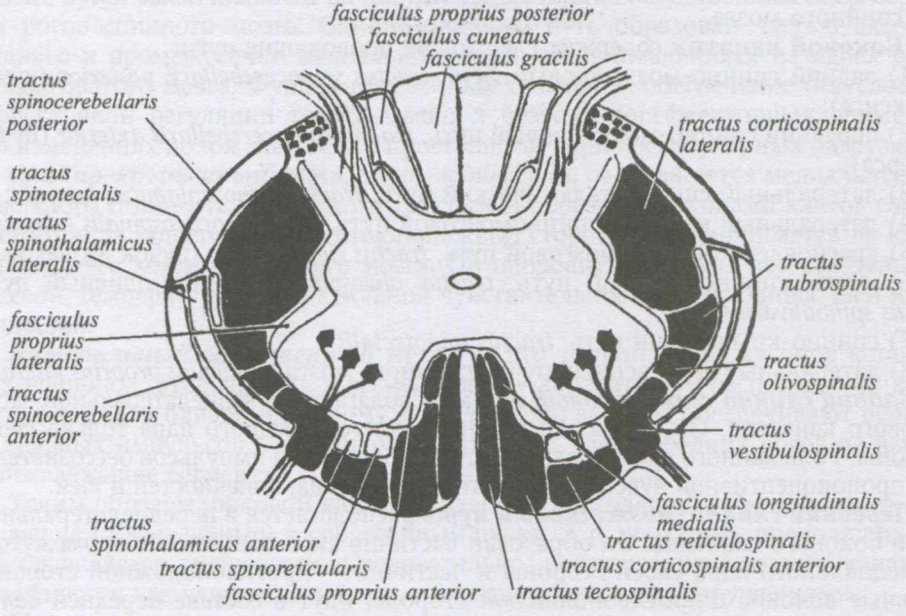

Рис. 17. Схема расположения проводящих путей на поперечном разрезе спинного мозга на уровне верхних шейных сегментов

3) задний собственный пучок, *fasciculus proprius posterior*;
4) корешковую зону, *zona radicularis*.

Тонкий пучок располагается в медиальной части заднего канатика. Он образован центральными отростками псевдоуниполярных клеток 19 нижних чувствительных узлов спинномозговых нервов (Co_1, S_{1-5}, L_{1-5}, Th_{5-12}). Эти волокна входят в спинной мозг в составе задних корешков и, не заходя в серое вещество, направляются непосредственно в задний канатик, где принимают восходящее направление. Функция нервных волокон тонкого пучка заключается в проведении импульсов сознательной проприоцептивной и частично тактильной чувствительности от нижних конечностей и нижней части туловища. Проприоцептивная (глубокая) чувствительность — это информация от мышц, фасций, сухожилий и суставных сумок о положении частей тела в пространстве, тонусе мышц, чувстве веса, давления и вибрации.

Клиновидный пучок находится латеральнее тонкого пучка. Он образован центральными отростками псевдоуниполярных клеток 12 верхних чувствительных узлов спинномозговых нервов (Th_{1-4}, C_{1-8}). Формирование клиновидного пучка и функциональное значение его волокон такие же, как и тонкого пучка. Он проводит нервные импульсы от рецепторов мышц верхних конечностей, шеи и верхней части туловища.

Задний собственный пучок представляет собой аксоны вставочных нейронов, принадлежащих сегментарному аппарату. Они располагаются с медиальной стороны заднего рога, ориентированы в кранио-каудальном направлении.

Корешковая зона образована горизонтально расположенными нервными волокнами (центральными отростками псевдоуниполярных клеток). Она находится в заднелатеральной части заднего канатика.

Таким образом, задний канатик содержит чувствительные нервные волокна: два афферентных тракта, заднекорешковые волокна и задний собственный пучок спинного мозга.

Боковой канатик содержит следующие проводящие пути:

1) задний спинно-мозжечковый путь, *tractus spinocerebellaris posterior* (пучок Флексига);
2) передний спинно-мозжечковый путь, *tractus spinocerebellaris anterior* (пучок Говерса);
3) латеральный спинно-таламический путь, *tractus spinothalamicus lateralis*;
4) латеральный корково-спинномозговой путь, *tractus corticospinalis lateralis*;
5) красноядерно-спинномозговой путь, *tractus rubrospinalis* (пучок Монакова);
6) оливо-спинномозговой путь, *tractus olivospinalis*; спинно-оливный путь, *tractus spinoolivarius*;
7) спинно-крышечный путь, *tractus spinotectalis*.
8) латеральный собственный пучок спинного мозга, *fasciculus proprius lateralis*;

Задний спинно-мозжечковый путь располагается в заднелатеральной части бокового канатика. Он образован аксонами клеток грудного ядра только своей стороны. Роль данного тракта заключается в проведении импульсов бессознательной проприоцептивной чувствительности от туловища, конечностей и шеи.

Передний спинно-мозжечковый путь располагается в переднелатеральной части бокового канатика. Он образован частично аксонами клеток промежуточно-медиального ядра своей стороны и частично — противоположной стороны. Нервные волокна с противоположной стороны идут в составе передней белой спайки. Передний спинно-мозжечковый путь выполняет такую же роль, как и задний.

Латеральный спинно-таламический путь располагается медиальнее переднего спинно-мозжечкового тракта. Он образован аксонами клеток собственного ядра заднего рога. Они переходят на противоположную сторону в составе передней белой спайки, косо поднимаются на 2–3 сегмента. Латеральный спинно-таламический путь проводит импульсы болевой и температурной чувствительности от туловища, конечностей и шеи.

Латеральный корково-спинномозговой путь располагается в медиально-задней части бокового канатика. Он по площади занимает около 40 % бокового канатика. Нервные волокна латерального корково-спинномозгового пути являются аксонами пирамидных клеток коры полушарий большого мозга противоположной стороны, в связи с чем его также называют пирамидным трактом. В спинном мозге эти волокна посегментно заканчиваются синапсами на двигательных клетках собственных ядер передних рогов. Роль данного тракта проявляется в выполнении сознательных (произвольных) движений и в тормозном воздействии на нейроны собственных ядер передних рогов спинного мозга.

Красноядерно-спинномозговой путь располагается в середине передней части бокового канатика. Он образован аксонами клеток красного ядра среднего мозга противоположной стороны. На противоположную сторону аксоны переходят в среднем мозге. Заканчиваются волокна в спинном мозге на нейронах собственных ядер передних рогов. Функция красноядерно-спинномозгового тракта заключается в обеспечении длительного поддержания тонуса скелетных мышц (в удобной позе) и выполнении сложных автоматических условнорефлекторных движений (бег, ходьба).

Оливо-спинномозговой и спинно-оливный пути располагаются в переднемедиальной части бокового канатика. Оливо-спинномозговой путь формируется аксонами ядер оливы продолговатого мозга своей стороны. Нервные волокна этих путей заканчиваются на двигательных клетках собственных ядер передних рогов спинного мозга. Спинно-оливный путь образован частью аксонов грудного и промежуточно-медиального ядра, заканчивающихся на ядрах олив продолговатого мозга. Функция указанных трактов — обеспечение безусловнорефлекторной регуляции тонуса мышц и безусловнорефлекторных движений при изменениях положения тела в пространстве (при вестибулярных нагрузках).

Спинно-крышечный путь, *tractus spinotectalis*, располагается медиальнее латерального спинно-таламического тракта. Он образован аксонами клеток собственного ядра заднего рога противоположной стороны и заканчивается на клетках верхнего холмика среднего мозга. Он проводит импульсы бессознательной болевой, температурной и тактильной чувствительности от туловища, шеи и конечностей.

Латеральный собственный пучок — это тонкий пучок аксонов вставочных нейронов, относящихся к сегментарному аппарату. Он располагается в непосредственной близости к серому веществу. Эти волокна обеспечивают передачу нервных импульсов к нейронам собственных ядер передних рогов на выше- и нижележащие сегменты.

Таким образом, боковой канатик содержит восходящие (афферентные), нисходящие (эфферентные) и собственный пучки, т. е. по составу проводящих путей он является смешанным. Следовательно, повреждения бокового канатика проявляются как чувствительными, так и двигательными нарушениями.

Передний канатик содержит следующие тракты:

1) крыше-спинномозговой путь, *tractus tectospinalis*;

2) передний корково-спинномозговой путь, *tractus corticospinalis anterior*;
3) ретикулярно-спинномозговой путь, *tractus reticulospinalis*, и спинно-ретикулярный путь, *tractus spinoreticularis*;
4) передний спинно-таламический путь, *tractus spinothalamicus anterior*;
5) медиальный продольный пучок, *fasciculus longitudinalis medialis*;
6) преддверно-спинномозговой путь, *tractus vestibulospinalis*;
7) передний собственный пучок, *fasciculus proprius anterior*.

Крыше-спинномозговой путь располагается в медиальной части переднего канатика, прилежит к передней срединной щели. Этот тракт образован аксонами нейронов верхних холмиков среднего мозга противоположной стороны. Перекрест волокон осуществляется в среднем мозге. Заканчиваются волокна в спинном мозге на двигательных клетках собственных ядер передних рогов. Роль крыше-спинномозгового тракта заключается в выполнении безусловнорефлекторных движений в ответ на сильные световые, звуковые, обонятельные и тактильные раздражения (защитные рефлексы).

Передний корково-спинномозговой путь располагается в переднем отделе переднего канатика латеральнее крыше-спинномозгового пути. Тракт образован аксонами пирамидных клеток коры полушарий большого мозга, поэтому данный тракт называют так же, как и латеральный корково-спинномозговой путь — пирамидным. В спинном мозге его волокна заканчиваются на нейронах собственных ядер передних рогов. Для мускулатуры конечностей волокна в составе передней белой спайки постепенно переходят на противоположную сторону. Для мускулатуры туловища волокна идут как на свою, так и на противоположную сторону. Роль данного тракта такая же, как латерального корково-спинномозгового пути.

Ретикулярно-спинномозговой и спинно-ретикулярный пути располагаются латеральнее переднего корково-спинномозгового пути. Эти тракты представляют собой совокупность аксонов нейронов ретикулярной формации головного мозга (нисходящие волокна) и спинного мозга (восходящие волокна). Тракты ретикулярной формации выполняют важную роль в поддержании тонуса мускулатуры, кроме того, они производят дифференцировку импульсов, проходящих по другим трактам.

Передний спинно-таламический путь располагается латеральнее от спинно-ретикулярного пути. Он формируется, как и латеральный спинно-таламический путь, аксонами клеток собственного ядра заднего рога противоположной стороны. Функция его заключается в основном в проведении импульсов тактильной чувствительности.

Медиальный продольный пучок располагается в заднем отделе переднего канатика. Он образован аксонами клеток ядра Кахаля и ядра Даркшевича, находящихся в среднем мозге. Аксоны заканчиваются в спинном мозге на двигательных клетках собственных ядер передних рогов шейных сегментов. Функция пучка — обеспечение сочетанного поворота головы и глаз.

Преддверно-спинномозговой путь располагается на границе переднего и латерального канатиков. Путь формируется аксонами преддверных ядер моста своей стороны. Он заканчивается на двигательных клетках собственных ядер передних рогов спинного мозга. Функция данного пути заключается в обеспечении безусловнорефлекторной регуляции тонуса мышц и безусловнорефлекторных движений при изменениях положения тела в пространстве (при вестибулярных нагрузках).

Передний собственный пучок располагается в переднем канатике с медиальной стороны переднего рога. Этот пучок образован аксонами вставочных нейронов, относящихся к сегментарному аппарату. Он обеспечивает передачу нервных импульсов к нейронам собственных ядер передних рогов на выше- и нижележащие сегменты.

Таким образом, передний канатик содержит преимущественно эфферентные волокна. Афферентные тракты представлены лишь незначительными пучками, следовательно, при повреждениях переднего канатика на первый план выступают нарушения функции эфферентных трактов.

После краткой характеристики отдельных проводящих путей целесообразно выделить некоторые общие закономерности для афферентных и эфферентных путей:

1) афферентные нервные пути в составе канатиков спинного мозга образованы либо центральными отростками псевдоуниполярных клеток чувствительных узлов спинномозговых нервов, либо аксонами вставочных нейронов коммуникационных ядер;

2) афферентные нервные пути включают не менее трех нейронов: I — рецепторный; II — вставочный нейрон коммуникационного ядра (вставочных нейронов может быть несколько); III — последний вставочный нейрон, который находится в интеграционном центре головного мозга;

3) эфферентные нервные пути всегда двухнейронные: I нейрон располагается в интеграционном центре головного мозга, который по отношению к рефлекторной дуге является вставочным; II нейрон (эффекторный) представлен двигательными клетками собственных ядер передних рогов спинного мозга;

4) клетки собственных ядер передних рогов спинного мозга по своей структуре и функции неоднородные. Различают большие мотонейроны, малые мотонейроны и гамма-мотонейроны. На больших мотонейронах заканчиваются нисходящие тракты, идущие от клеток коры полушарий большого мозга (пирамидные тракты). Они обеспечивают выполнение произвольных движений. На малых мотонейронах заканчиваются экстрапирамидные тракты и аксоны вставочных нейронов сегментарного аппарата спинного мозга, обеспечивающие выполнение безусловнорефлекторных двигательных актов. На гамма-мотонейронах заканчиваются волокна ретикулярно-спинномозгового тракта, который проводит импульсы, обеспечивающие поддержание тонуса мускулатуры.

Оболочки и межоболочечные пространства спинного мозга

Спинной мозг располагается в позвоночном канале. Однако между стенками канала и поверхностью спинного мозга остается пространство шириной 3–6 мм, в котором находятся мозговые оболочки и содержимое межоболочечных пространств (рис. 18).

Спинной мозг покрывают три оболочки: мягкая, паутинная и твердая. Непосредственно к поверхности спинного мозга прилежит мягкая оболочка спинного мозга, *pia mater spinalis*. Она чрезвычайно богата кровеносными сосудами, которые обеспечивают кровоснабжение спинного мозга. Вверху мягкая мозговая оболочка переходит в мягкую мозговую оболочку головного мозга. Внизу она охватывает спинномозговую часть терминальной нити, *pars spinalis fili terminalis*, и, соединившись с другими оболочками, продолжается в составе твердооболочечной части терминальной нити, *pars duralis fili terminalis*.

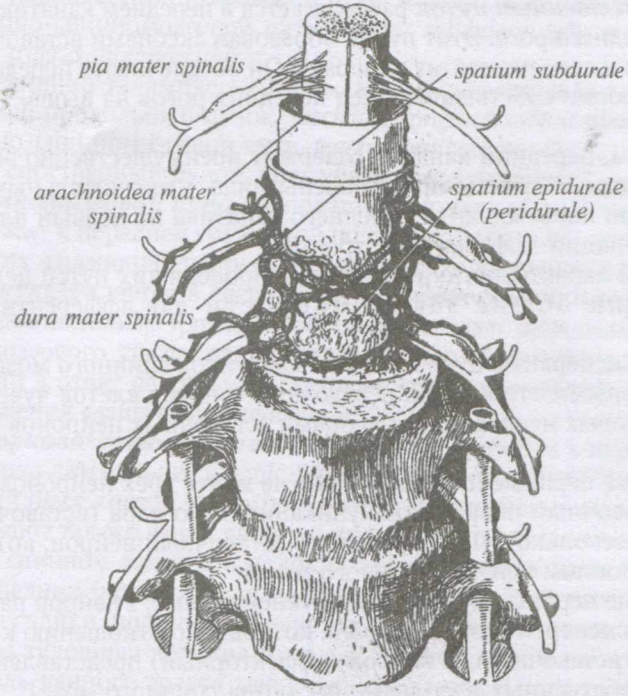

Рис. 18. Оболочки и межоболочечные пространства спинного мозга. Вид спереди

Мягкая оболочка спинного мозга — прочная и достаточно эластичная. Она плотно охватывает спинной мозг, поэтому при ее рассечении на свежем препарате выпячивается вещество мозга. Толщина мягкой мозговой оболочки составляет, примерно, 0,15 мм. Мягкая оболочка спинного мозга имеет розовато-белый цвет. В ней содержатся сплетения кровеносных сосудов, при этом наиболее отчетливо видны вены, которые на препарате, как правило, заполнены сгустками крови.

От наружной поверхности мягкой мозговой оболочки отходят многочисленные соединительнотканные перекладины к паутинной оболочке. От латеральной поверхности мягкой оболочки, ближе к передним корешкам спинномозговых нервов, отходят зубчатые связки, *ligamenta denticulata*. Они располагаются во фронтальной плоскости и имеют вид треугольных зубцов. Верхушки зубцов этих связок охватываются отростками паутинной оболочки и заканчиваются на внутренней поверхности твердой мозговой оболочки посередине между двумя соседними спинномозговыми нервами. Дупликатура мягкой оболочки погружается в переднюю срединную щель еще в процессе развития спинного мозга и у взрослого человека приобретает вид перегородки.

Кнаружи от мягкой мозговой оболочки находится паутинная оболочка спинного мозга, *arachnoidea mater spinalis*. Она представляет собой тонкую прозрачную пленку толщиной 0,01–0,03 мм. Паутинная оболочка не сплошная, имеет щелевидные отверстия, не содержит кровеносных сосудов. В области большого затылочного отверстия она переходит в паутинную оболочку головного мозга,

а внизу, на уровне II крестцового позвонка, сливается с мягкой оболочкой спинного мозга. От боковой поверхности паутинной оболочки отходят отростки, которые образуют влагалища для пронизывающих ее корешков спинномозговых нервов и зубчатых связок.

Самой наружной оболочкой является твердая оболочка спинного мозга, *dura mater spinalis*. Она представляет собой длинную соединительнотканную трубку, отделенную от надкостницы позвонков (*endorachis*) эпидуральным пространством, *spatium epidurale* (перидуральным пространством, *spatium peridurale*) (рис. 19). Вверху в области большого затылочного отверстия она продолжается в твердую оболочку головного мозга. Внизу твердая мозговая оболочка заканчивается конусом, верхушка которого находится на уровне II крестцового позвонка. Ниже этого уровня твердая мозговая оболочка сливается с другими оболочками спинного мозга в общую оболочку наружной терминальной нити. Толщина твердой оболочки спинного мозга составляет от 0,5 до 1,0 мм. Между твердой мозговой оболочкой и *endorachis* имеются многочисленные соединительнотканные тяжи. Они более многочисленны в шейной области и затрудняют извлечение твердой мозговой оболочки из позвоночного канала.

От боковой поверхности твердой мозговой оболочки отделяются отростки в виде рукавов для спинномозговых нервов. Эти оболочечные влагалища продолжаются в межпозвоночные отверстия, покрывают чувствительный узел спинномозгового нерва и дальше продолжаются в периневральное влагалище спинномозгового нерва.

Между внутренней поверхностью позвоночного канала и твердой мозговой оболочкой находится пространство, которое называется эпидуральным или перидуральным, *spatium epidurale seu peridurale*. Содержимым этого пространства являются жировая ткань и внутренние позвоночные венозные сплетения, *plexus venosi*

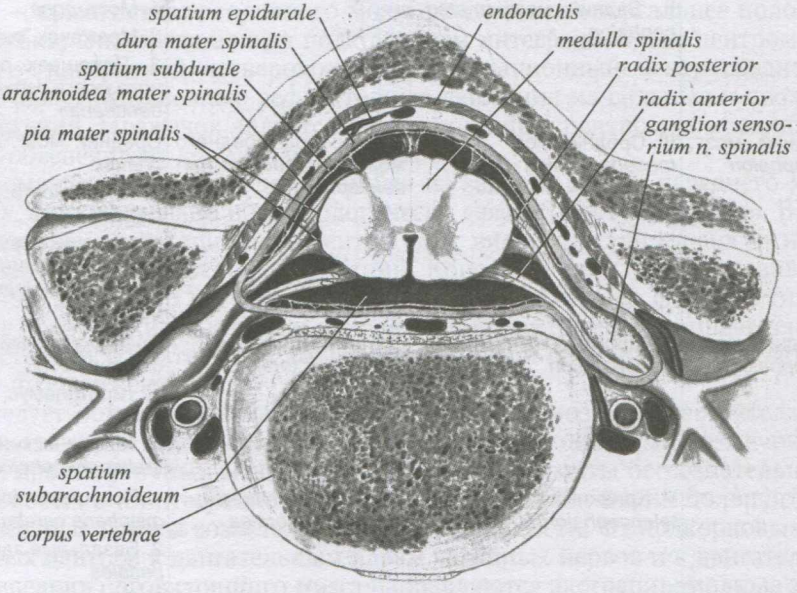

Рис. 19. Оболочки спинного мозга и межоболочечные пространства. Поперечный разрез

vertebrales interni. Между твердой мозговой оболочкой и паутинной оболочкой имеется пространство в виде тонкой щели — субдуральное пространство, *spatium subdurale*, содержащее небольшое количество спинномозговой жидкости. Между паутинной и мягкой оболочками находится подпаутинное пространство, *spatium subarachnoideum*, содержащее спинномозговую жидкость, *liquor cerebrospinalis*.

ГОЛОВНОЙ МОЗГ

Общие данные о головном мозге

Головной мозг, *encephalon*, является высшим отделом центральной нервной системы. В нем выделяют: ствол головного мозга, *truncus encephali*, мозжечок, *cerebellum*, и большой мозг, *cerebrum*. На ранних стадиях развития (третья неделя внутриутробного развития) головной мозг представлен ромбовидным, средним и передним мозговыми пузырями (табл. 2). В дальнейшем из ромбовидного мозга развиваются продолговатый и задний мозг. Задний мозг включает в себя мост, мозжечок и перешеек ромбовидного мозга. Из переднего мозга дифференцируются конечный и промежуточный мозг (5-я неделя внутриутробного развития).

Таблица 2

Классификация отделов головного мозга

Стадия трех мозговых пузырей	Стадия пяти мозговых пузырей	Полость мозгового пузыря	Отделы головного мозга
I. Ромбовидный мозг, *rhombencephalon*	I. Продолговатый мозг, *myelencephalon (bulbus cerebri, medulla oblongata)*	Четвертый желудочек, *ventriculus quartus*	Продолговатый мозг, *myelencephalon (bulbus cerebri, medulla oblongata)*
	II. Задний мозг, *metencephalon*		1. Мост, *pons*
			2. Мозжечок, *cerebellum*
			3. Перешеек ромбовидного мозга, *isthmus rhombencephali*
II. Средний мозг, *mesencephalon*	III. Средний мозг *mesencephalon*	Водопровод среднего мозга, *aqueductus mesencephali*	Средний мозг, *mesencephalon:*
			а) ножки мозга, *pedunculi cerebri;*
			б) пластинка крыши, *lamina tecti* (пластинка четверохолмия, *lamina quadrigemina*)
III. Передний мозг, *prosencephalon*	IV. Промежуточный мозг, *diencephalon*	Третий желудочек, *ventriculus tertius*	Промежуточный мозг, *diencephalon:*
			а) гипоталамус, *hypothalamus;*
			б) таламический мозг, *thalamencephalon*
	V. Конечный мозг, *telencephalon*	Боковые желудочки, *ventriculi laterales*	1. Полушария (плащ), *hemispheria cerebri (palium)*
			2. Базальные ядра, *nuclei basales*
			3. Обонятельный мозг, *rhinencephalon*

Ствол головного мозга — это филогенетически древняя часть, в которой располагаются структуры, относящиеся к сегментарному аппарату головного мозга, и подкорковые центры слуха, зрения, обоняния и тактильной чувствительности. В состав ствола головного мозга входят: продолговатый мозг, мост и средний мозг. С ними анатомически и функционально связаны 10 пар черепных нервов: III—XII. II пара черепных нервов — зрительный нерв, связана с промежуточным мозгом, I пара черепных нервов — обонятельные нервы — с конечным. Пространственное расположение отделов головного мозга представлено на рис. 20.

Структуры внутри вещества ствола головного мозга условно можно разделить на три зоны:

I — основание ствола мозга (соответствует вентральной поверхности). В нем проходят нисходящие (эфферентные) пирамидные тракты, начинающиеся от коры полушарий большого мозга: корково-спинномозговой и корково-ядерный тракты. Они отвечают за выполнение точных, заранее продуманных, предуготованных, осознанных движений и оказывают тормозное воздействие на сегментарный аппарат. При повреждении вентральной поверхности ствола мозга возникает центральный паралич (парез), который характеризуется повышением тонуса мышц (гипертонусом), усилением рефлексов (гиперрефлексией) и появлением самопроизвольных движений (гиперкинезией).

II — покрышка ствола (соответствует средней зоне). В ней проходят афферентные (восходящие) тракты, эфферентные экстрапирамидные тракты, начинающиеся от подкорковых двигательных центров. Кроме того, в покрышке располагаются клетки и ядра ретикулярной формации, ядра черепных нервов и подкорковые двигательные центры экстрапирамидной системы, которые безусловнорефлекторно регулируют тонус мышц и обеспечивают непроизвольные движения. При поражении покрышки ствола мозга возникают чувствительные расстройства, нарушения тонуса мышц, функций черепных нервов и жизненно важных функций (дыхание, тонус сосудов, сердечная деятельность).

III — крыша ствола головного мозга расположена дорсальнее полости нервной трубки. Она представлена подкорковым интеграционным центром среднего мозга — пластинкой четверохолмия. Интеграционный центр среднего мозга обеспечивает безусловные рефлекторные движения на сильные и неожиданные раздражения. Мозжечок является интеграционным центром ромбовидного мозга. Он обеспечивает координацию движений.

Промежуточный мозг, развившийся из заднего отдела переднего мозгового пузыря, функционально и морфологически связан с органом зрения. В нем формируются коммуникационные центры всех видов чувствительности и интеграционный центр вегетативных функций. Конечный мозг, также развившийся из переднего мозгового пузыря, составляет новый мозг. Это филогенетически новейшее образование, в котором находятся высшие интеграционные центры. Они осуществляют сознательный анализ поступившей информации и ответные произвольные движения.

Следует обратить внимание, что от спинного мозга и чувствительных ядер черепных нервов к подкорковым интеграционным центрам (мозжечок, средний мозг и промежуточный мозг) идут афферентные тракты бессознательной чувствительности, а к интеграционным центрам коры полушарий большого мозга — афферентные тракты сознательной чувствительности. От подкорковых интеграционных центров к двигательным ядрам черепных нервов и к двигательным ядрам передних рогов спинного мозга направляются экстрапирамидные эфферентные тракты (обеспечивают бессознательные движения и регулируют тонус мышц), а от коры полушарий большого мозга — пирамидные эфферентные

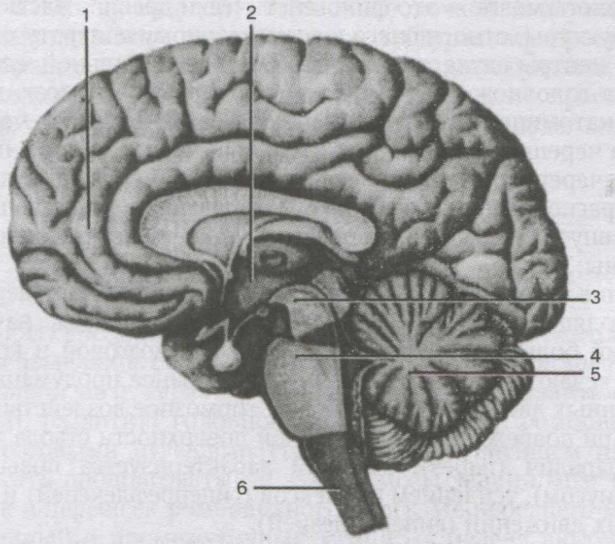

Рис. 20. Пространственное взаимоотношение ствола головного мозга и конечного мозга:
1 — *telencephalon*; 2 — *diencephalon*; 3 — *mesencephalon*; 4 — *pons*; 5 — *cerebellum*; 6 — *myelencephalon*

тракты. Они обеспечивают осознанные произвольные движения. Пространственные взаимоотношения ствола головного мозга и конечного мозга представлены на рис. 20.

Продолговатый мозг

ВНЕШНЯЯ ФОРМА

Продолговатый мозг, *myelencephalon* (*bulbus cerebri, medulla oblongata*), является непосредственным продолжением спинного мозга. Он имеет форму усеченного конуса, основанием обращенного вверх. Его средняя длина 25 мм, наибольшая ширина у основания — 22 мм, толщина 14 мм, средняя масса — около 6 г. Своей вентральной поверхностью продолговатый мозг прилегает к нижней части ската затылочной кости и к зубу II шейного позвонка. Чтобы понять строение продолговатого мозга, необходимо вспомнить, что по развитию в онтогенезе он представляет собой сегмент нервной трубки. Однако в процессе органогенеза боковые стенки первоначальной нервной трубки становятся значительно толще, а дорсальная стенка истончается и сохраняется лишь в виде тонкой пластинки. Она представляет собой эпендимальный эпителий, к которому прилегает снаружи сосудистая оболочка. При изготовлении анатомического препарата эта часть дорсальной стенки продолговатого мозга обычно разрушается.

Продолговатый мозг имеет вентральную, дорсальную и боковые поверхности.

На вентральной поверхности продолговатого мозга (рис. 21) располагается передняя срединная щель, которая является непосредственным продолжением такой же щели спинного мозга.

По обе стороны от щели располагаются два продольных валика. Это пирамиды продолговатого мозга, *pyramides medullae oblongatae*, образованные нервными волокнами нисходящего направления. На границе продолговатого мозга со

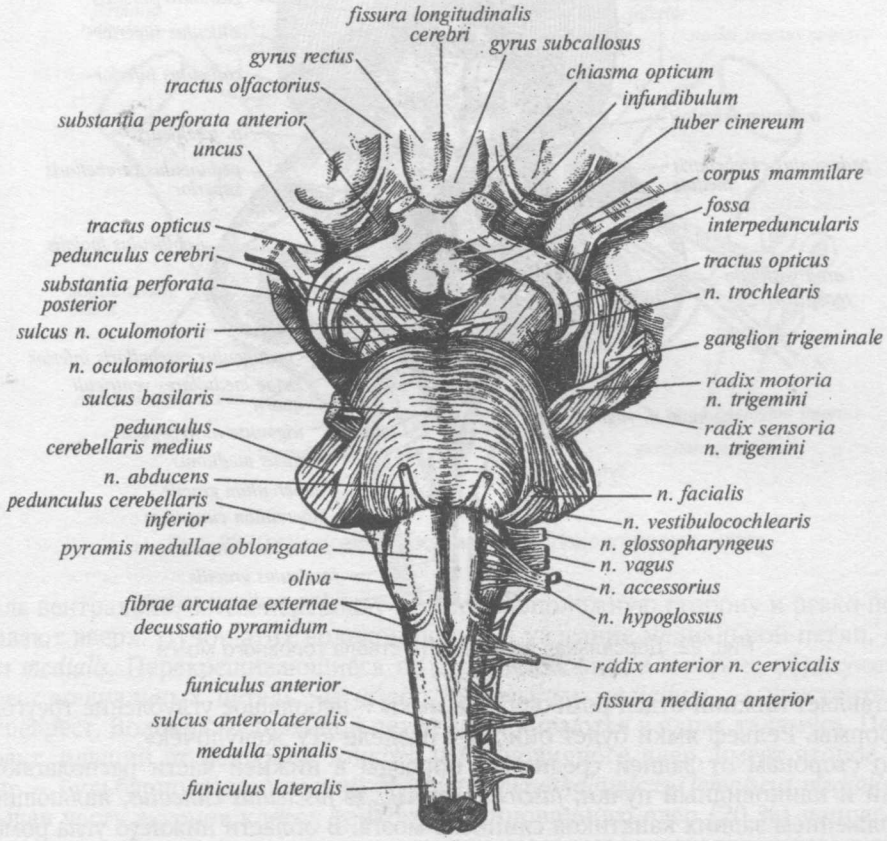

Рис. 21. Вентральная поверхность ствола головного мозга

спинным мозгом большая часть волокон каждой пирамиды переходит на противоположную сторону, в результате образуется перекрест пирамид, *decussatio pyramidum*. По перекресту пирамид определяется нижняя граница продолговатого мозга. Латеральнее пирамид находится передняя латеральная борозда, *sulcus anterolateralis*, которая является продолжением одноименной борозды спинного мозга. Эта борозда хорошо различима в верхней части органа, где из нее выходят корешки подъязычного нерва. В нижней части борозда прерывается поперечно идущими наружными дугообразными волокнами, *fibrae arcuatae externae*.

Латерально от верхней части передней латеральной борозды выступает овальной формы возвышение, называемое оливой. Олива, *oliva*, имеет длину около 14 мм и ширину 5 мм. Ее верхний конец находится вблизи моста. Латеральнее оливы находится задняя латеральная борозда, *sulcus posterolateralis*, продолговатого мозга, которая не соответствует задней латеральной борозде спинного мозга. Из этой борозды на продолговатом мозге выходят черепные корешки добавочного нерва, корешки блуждающего и языкоглоточного нервов.

Дорсальная поверхность продолговатого мозга имеет различное строение в верхней и нижней частях (рис. 22). Основу верхней части этой поверхности

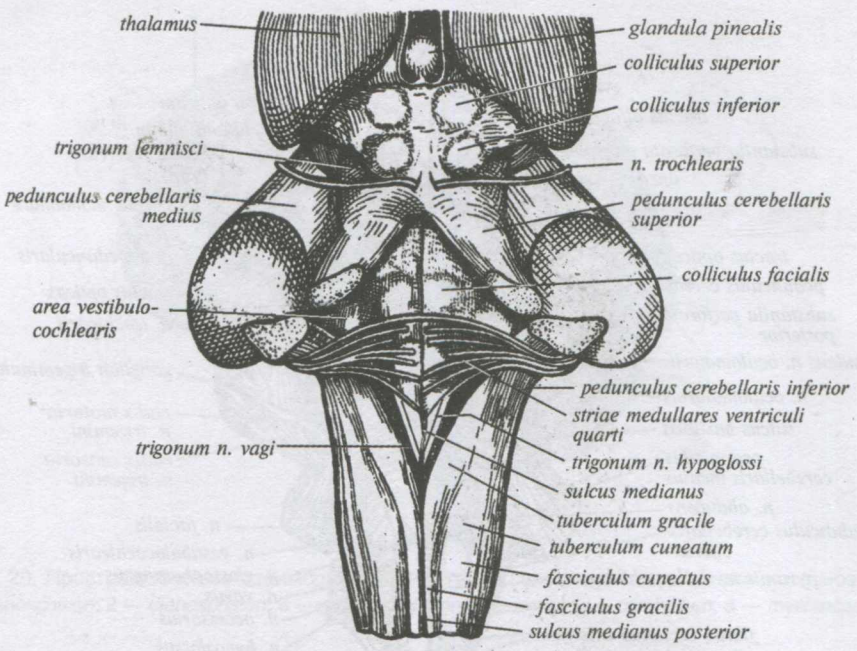

Рис. 22. Дорсальная поверхность ствола головного мозга

представляет нижний отдел ромбовидной ямки – небольшое углубление треугольной формы. Рельеф ямки будет описан в разделе «IV желудочек».

По сторонам от задней срединной борозды в нижней части располагаются тонкий и клиновидный пучки, *fasciculus gracilis et fasciculus cuneatus,* являющиеся продолжением задних канатиков спинного мозга. В области нижнего угла ромбовидной ямки они образуют небольшие утолщения, называемые соответственно тонким и клиновидным бугорками, *tuberculum gracile et tuberculum cuneatum.* Латеральнее от клиновидного пучка находится боковой канатик, *funiculus lateralis.* Примерно на середине длины продолговатого мозга он направляется латерально и вверх – в виде толстого валика, называемого нижней мозжечковой ножкой, *pedunculus cerebellaris inferior,* которая затем погружается в мозжечок. Между правой и левой нижними мозжечковыми ножками образуется площадка треугольной формы, которая представляет собой нижнюю половину ромбовидной ямки.

ВНУТРЕННЕЕ СТРОЕНИЕ

В образовании продолговатого мозга принимают участие как серое, так и белое вещество.

Серое вещество, в отличие от спинного мозга, теряет форму бабочки, распределяется неравномерно и представлено четырьмя группами ядер (рис. 23).

Первая группа – тонкое ядро, *nucleus gracilis,* и клиновидное ядро, *nucleus cuneatus,* расположены в толще тонкого и клиновидного бугорков. Эти ядра состоят из нейронов, на которых заканчиваются волокна тонкого и клиновидного пучков (пучков Голля и Бурдаха). Большая часть аксонов клеток тонкого и клиновидного ядер (80 %) объединяются в единый пучок и направляются сна-

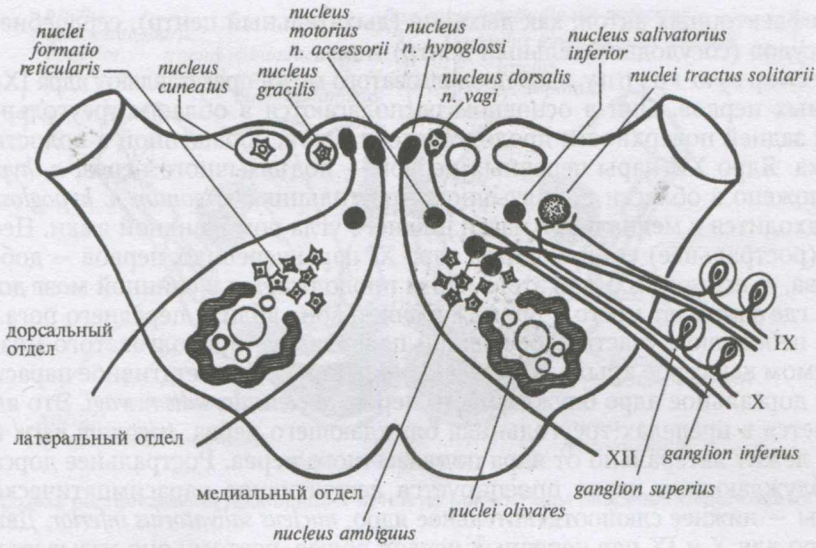

Рис. 23. Схема расположения ядер продолговатого мозга

чала вентрально, затем переходят на противоположную сторону и резко поворачивают вверх. Пучок этих волокон получил название медиальной петли, *lemniscus medialis*. Перекрещивающиеся по срединной линии волокна образуют перекрест медиальных петель, *decussatio lemniscorum medialium*, — чувствительный перекрест. Волокна медиальной петли заканчиваются в ядрах таламуса. Поэтому тракт, идущий от нейронов тонкого и клиновидного ядер, имеет второе название — бульбарно-таламический тракт, *tr. bulbothalamicus* (*lemniscus medialis*). Меньшая часть аксонов клеток тонкого и клиновидного ядер (20 %) направляется кпереди и выходит на вентральную поверхность продолговатого мозга в области передней срединной щели. Затем они огибают пирамиды и в составе нижних ножек мозжечка входят в мозжечок. Эти волокна составляют бульбарно-мозжечковый путь, *tr. bulbocerebellaris*. В отличие от волокон медиальной петли (их также называют внутренними дугообразными волокнами, *fibrae arcuatae internae*), волокна бульбарно-мозжечкового тракта называют наружными дугообразными волокнами, *fibrae arcuatae externae*.

Вторая группа ядер представляет собой ядра оливы. К нейронам главного оливного ядра подходят волокна, происходящие от нейронов красного ядра среднего мозга и коры полушарий большого мозга. Большая часть аксонов нейронов ядер оливы образует оливо-мозжечковый путь, *tr. olivocerebellaris*, который переходит на противоположную сторону и также в составе нижней ножки мозжечка входит в мозжечок. Меньшая часть аксонов формирует нисходящий оливо-спинномозговой путь, *tr. olivospinalis*.

Третью группу ядер составляют ядра ретикулярной формации, *nuclei formatio reticularis*. Они находятся среди нервных волокон ретикулярной формации, дорсальнее ядер оливы. Часть клеток и мелких ядер ретикулярной формации (так называемые неспецифические ядра ретикулярной формации) являются вставочными нейронами сегментарного аппарата ствола мозга. Другие, более крупные ядра ретикулярной формации, выполняют роль центров таких слож-

ных рефлекторных актов, как дыхание (дыхательный центр), сердцебиение, тонус сосудов (сосудодвигательный центр) и др.

Четвертую группу ядер продолговатого мозга представляют ядра IX–XII пар черепных нервов. Они в основном располагаются в области треугольной площадки задней поверхности продолговатого мозга, обращенной в полость IV желудочка. Ядро XII пары черепных нервов – подъязычного нерва, *n. hypoglossus*, расположено в области подъязычного треугольника, *trigonum n. hypoglossi*, который находится в медиальной части нижнего угла ромбовидной ямки. Несколько выше (ростральнее) его находится ядро XI пары черепных нервов – добавочного нерва, *n. accessorius*. Ядро этого нерва продолжается в спинной мозг до уровня C_5–C_6, где занимает место в промежуточной зоне вблизи переднего рога.

На небольшом участке дорсальной поверхности продолговатого мозга, обозначаемом как серое крыло, *ala cinerea*, проецируется вегетативное парасимпатическое дорсальное ядро блуждающего нерва, *nucleus dorsalis n. vagi*. Это ядро располагается в пределах треугольника блуждающего нерва, *trigonum nervi vagi*, который лежит латерально от ядра подъязычного нерва. Ростральнее дорсального ядра блуждающего нерва проецируется вегетативное парасимпатическое ядро IX пары – нижнее слюноотделительное ядро, *nucleus salivatorius inferior*. Двигательное ядро для X и IX пар черепных нервов общее, поэтому оно называется двойным ядром, *nucleus ambiguus*. Это ядро проецируется вблизи задней срединной борозды в нижнем отделе ромбовидной ямки. Чувствительные ядра X и IX пар черепных нервов также общие, они носят название – ядра одиночного пути, *nuclei tractus solitarii*. Ядра одиночного пути имеют в совокупности форму вытянутого тяжа, который находится латерально от вегетативных ядер.

Русские и латинские названия ядер и их функциональное значение приводятся в табл. 3.

Таблица 3

Черепные нервы продолговатого мозга и их ядра

Номер пары и название черепного нерва	Ядра и их названия		
	двигательное	чувствительное	парасимпатическое
XII пара, *n. hypoglossus*, подъязычный нерв	*Nucleus n. hypoglossi*, ядро подъязычного нерва	—	—
XI пара, *n. accessorius*, добавочный нерв	*Nucleus motorius n. accessorii*, двигательное ядро добавочного нерва	—	—
X пара, *n. vagus*, блуждающий нерв	*Nucleus ambiguus*, двойное ядро	*Nuclei tractus solitarii*, ядра одиночного пути	*Nucleus dorsalis n. vagi*, дорсальное ядро блуждающего нерва
IX пара, *n. glossopharyngeus*, языкоглоточный нерв	*Nucleus ambiguus*, двойное ядро	*Nuclei tractus solitarii*, ядра одиночного пути	*Nucleus salivatorius inferior*, нижнее слюноотделительное ядро

Белое вещество продолговатого мозга представлено нервными волокнами, имеющими преимущественно продольное направление (рис. 24). Одни из них являются восходящими (афферентными) волокнами, другие – нисходящими (эфферентными).

Большая часть восходящих (афферентных) волокон продолжается из спинного мозга. По сторонам от задней срединной борозды располагаются пучки

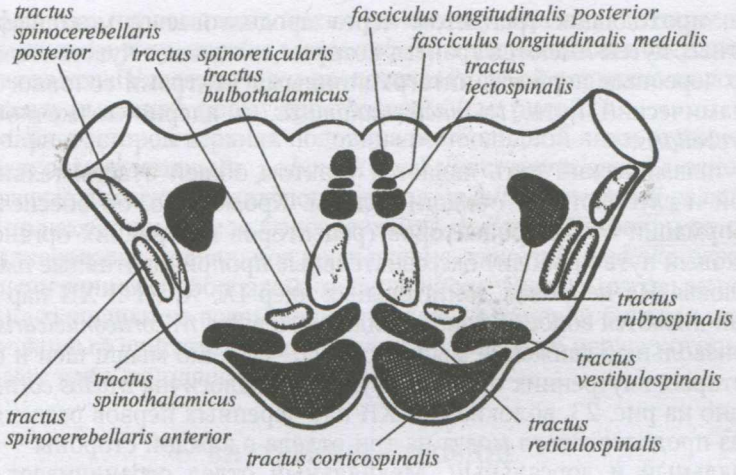

Рис. 24. Схема расположения проводящих путей на поперечном разрезе продолговатого мозга

Голля и Бурдаха, волокна которых заканчиваются на нейронах одноименных ядер (*nucleus gracilis et nucleus cuneatus*). Аксоны нейронов этих ядер составляют *tr. bulbothalamicus* и *tr. bulbocerebellaris.*

Вблизи латеральной поверхности продолговатого мозга находятся передний и задний спинно-мозжечковые тракты (пучки Говерса и Флексига). Пучок Флексига отклоняется латерально и в составе нижней ножки мозжечка входит в мозжечок. Расположенный вентральнее пучок Говерса продолжается в мост.

Медиальнее переднего спинно-мозжечкового тракта, как и в боковом канатике спинного мозга, лежит спинно-таламический тракт, *tr. spinothalamicus*, — спинномозговая петля, *lemniscus spinalis*, объединяющая волокна переднего и бокового одноименных трактов спинного мозга. На протяжении всего продолговатого мозга этот путь сохраняет свое положение медиальнее пучка Говерса.

Нисходящие волокна продолговатого мозга представлены пучками, начинающимися из различных двигательных ядер головного мозга.

Самым крупным пучком нисходящих (эфферентных) волокон является корково-спинномозговой путь, *tr. corticospinalis*, который находится на вентральной поверхности продолговатого мозга, составляя основную массу пирамид. В нижней части продолговатого мозга большинство его волокон (70–80 %) переходит на противоположную сторону и направляется в боковой канатик спинного мозга под названием латеральный корково-спинномозговой путь, *tr. corticospinalis lateralis.* Остальные волокна корково-спинномозгового пути занимают место в переднем канатике спинного мозга на своей стороне, образуя передний корково-спинномозговой тракт, *tr. corticospinalis anterior.*

Вблизи дорсальной поверхности продолговатого мозга по сторонам от срединной плоскости находится задний продольный пучок, *fasciculus longitudinalis posterior*, который относится к проводящим путям вегетативной нервной системы. Вентральнее от него — медиальный продольный пучок, *fasciculus longitudinalis medialis.* Кпереди от последнего располагается крыше-спинномозговой путь, *tr. tectospinalis.*

Медиальнее афферентного спинно-таламического пути расположен красноядерно-спинномозговой путь. Дорсальнее пирамид проходит ретикулярно-спинномозговой путь и латеральнее от него — преддверно-спинномозговой путь.

Помимо проходящих транзитом через продолговатый мозг афферентных и эфферентных путей имеются тракты, которые связывают чувствительные ядра IX и X пар черепных нервов с интеграционными центрами головного мозга — ядерно-таламический путь, *tr. nucleothalamicus*, и ядерно-мозжечковый путь, *tr. nucleocerebellaris*.

Ядерно-таламический путь является трактом общей чувствительности (поверхностной и глубокой) от области головы. Кроме того, он обеспечивает доставку информации от интероцепторов (рецепторов внутренних органов). Ядерно-мозжечковый путь проводит бессознательные проприоцептивные импульсы от области головы. На нейронах двигательных ядер IX, X, XI и XII пар черепных нервов заканчиваются волокна корково-ядерного пути, *tr. corticonuclearis*. Он отвечает за произвольные движения мышц головы, частично мышц шеи и скелетных мышц некоторых внутренних органов (функция аналогична *tractus corticospinalis*).

Как видно на рис. 23, волокна X и XII пар черепных нервов разделяют поперечный срез продолговатого мозга на три отдела с каждой стороны — медиальный, латеральный и дорсальный. Медиальный отдел ограничивает передняя срединная щель и волокна подъязычного нерва. Латеральный отдел располагается между волокнами подъязычного и блуждающего нервов. Дорсальный отдел находится кнаружи от волокон блуждающего нерва.

На рис. 23 и 24 представлена локализация ядер и трактов на поперечном разрезе продолговатого мозга в каждом из его отделов. Знание локализации указанных структур важно для понимания функциональных нарушений, наблюдающихся в неврологической практике при различных повреждениях.

Мост

ВНЕШНЯЯ ФОРМА

Мост, *pons*, представляет собой переднюю часть ромбовидного мозга. Он имеет вид поперечно расположенного валика, постепенно суживающегося в латеральном направлении. Его длина по срединной линии составляет 2,5 см, ширина 3–3,5 см, толщина 2,5 см, масса — 16–18 г. У моста различают вентральную поверхность, обращенную к скату затылочной кости, и дорсальную поверхность, обращенную к мозжечку. На вентральной поверхности по срединной линии имеется неглубокая базилярная борозда, *sulcus basilaris*, в которой располагается одноименная артерия (см. рис. 21). По сторонам от базилярной борозды видны небольшие возвышения, обусловленные проходящими в толще моста пучками корково-спинномозговых трактов. На поверхности этих возвышений определяется отчетливая поперечная исчерченность, которая образована нервными волокнами, направляющимися в средние ножки мозжечка. Условной латеральной границей моста считают продольную линию, проходящую через место выхода корешков тройничного нерва, *n. trigeminus*. Этот нерв является самым крупным среди всех черепных нервов. Диаметр его ствола составляет 3–5 мм.

Кроме корешков тройничного нерва, из вещества моста выходят также корешки отводящего, лицевого и преддверно-улиткового нервов. Отводящий нерв, *n. abducens*, VI пара черепных нервов, имеет один корешок, который располагается в горизонтальной (бульбарно-мостовой, *sulcus bulbopontinus*) борозде на границе между мостом и пирамидой продолговатого мозга. Лицевой нерв, *n. facialis*, VII пара черепных нервов; преддверно-улитковый нерв, *n. vestibulocochlearis*,

VIII пара черепных нервов также имеют по одному корешку, которые выходят в мосто-мозжечковом углу, *angulus pontocerebellaris*. Дорсальная поверхность моста обращена в полость IV желудочка и представляет собой верхнюю половину ромбовидной ямки, имеющей форму треугольника (см. рис. 22).

С латеральных сторон верхняя половина ромбовидной ямки ограничена верхними мозжечковыми ножками, *pedunculi cerebellares suprerіores*. Ее основание образуют мозговые полоски IV желудочка, *stirae medullares ventriculi quarti*. По средней линии проходит срединная борозда, *sulcus medianus*. По бокам от срединной борозды видно парное медиальное возвышение, *eminentia medialis*, ограниченное латерально пограничной бороздой, *sulcus limitans*. Выше мозговых полосок IV желудочка на медиальном возвышении находится лицевой бугорок, *colliculus facialis*, образованный двигательными волокнами лицевого нерва, которые дугообразно огибают ядро отводящего нерва.

ВНУТРЕННЕЕ СТРОЕНИЕ

На поперечном разрезе моста выделяют три части: вентральную часть, *pars ventralis*, или основание моста – базилярная часть, *pars basilaris*; дорсальную часть, *pars dorsalis*, или покрышку моста, *tegmentum pontis*; и расположенное между ними трапециевидное тело, *corpus trapezoideum* (рис. 25).

Основание моста образовано серым и белым веществом. Серое вещество основания моста представлено многочисленными мелкими собственными ядрами моста, *nuclei proprii pontis*. К нейронам этих ядер подходят и на них заканчиваются синапсами нервные волокна, происходящие от нейронов коры полушарий большого мозга – корково-мостовой путь, *tr. corticopontinus*. Аксоны нейронов этих ядер направляются на противоположную сторону и в составе средних ножек мозжечка достигают коры полушарий мозжечка. Этот участок проводящего пути носит название мосто-мозжечковый тракт, *tr. pontocerebellaris*.

Белое вещество основания моста представлено волокнами, имеющими продольное и поперечное направления, – *fibrae pontis longitudinales et fibrae pontis transversae*. Транзитом проходит продольно ориентированный корко-

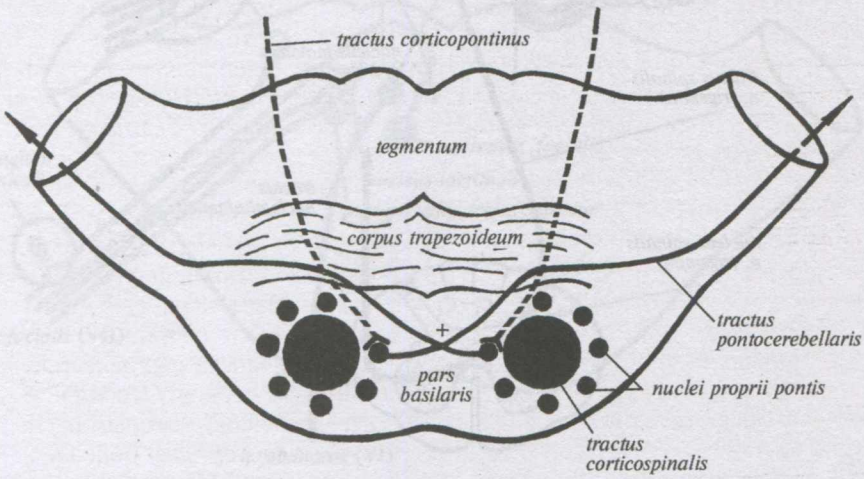

Рис. 25. Схема поперечного разреза моста. Связи собственных ядер моста

во-спинномозговой тракт, который в пределах моста представлен разрозненными пучками волокон. Только в области нижнего края моста они собираются в компактный пучок и затем образуют пирамиды продолговатого мозга. Такое же продольное направление в основании моста имеют волокна корково-ядерного пути, *tr. corticonuclearis*, который частично заканчивается на нейронах двигательных ядер V, VI и VII пар черепных нервов, а затем продолжается к двигательным ядрам IX–XII пар черепных нервов, расположенных в продолговатом мозге.

Наконец, продольное направление имеют уже упомянутые волокна *tr. corticopontinus*, заканчивающиеся на нейронах собственных ядер моста. Аксоны нейронов названных ядер обусловливают поперечную исчерченность вентральной поверхности моста и составляют мосто-мозжечковый путь, *tr. pontocerebellaris*.

Дорсальная часть моста – его покрышка, *tegmentum*, также содержит серое и белое вещество. Серое вещество покрышки представлено ядрами V, VI, VII и VIII пар черепных нервов, которые находятся в основном в дорсолатеральной части покрышки. Кроме того, здесь имеются ядра, входящие в состав ретикулярной формации, расположенной по обе стороны от срединной плоскости.

Тройничный нерв, *n. trigeminus*, V пара черепных нервов, имеет ядра не только в пределах моста (рис. 26). Они располагаются также в среднем мозге и в спинном мозге. В покрышке моста находятся чувствительное мостовое ядро,

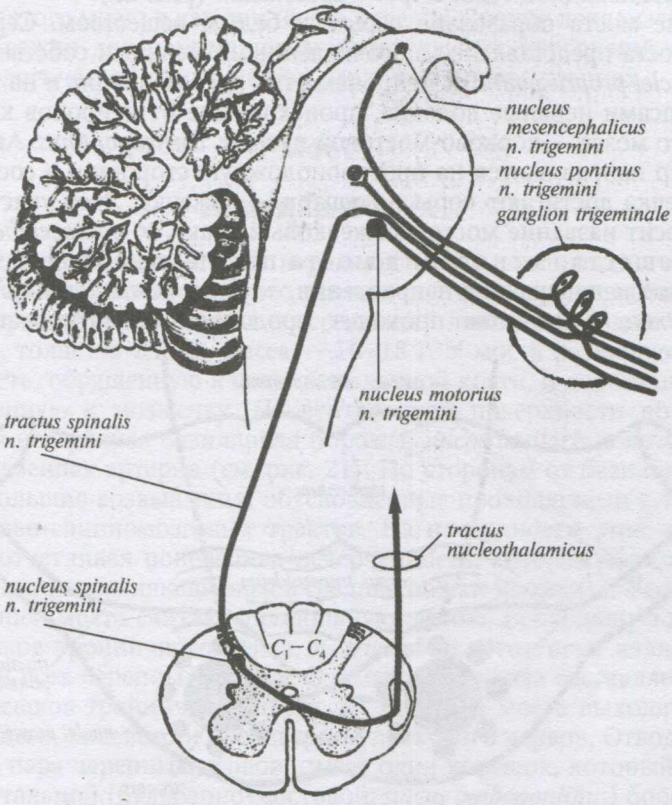

Рис. 26. Схема расположения ядер тройничного нерва

nucleus pontinus, или главное ядро тройничного нерва, *nucleus principalis nervi trigemini*, и двигательное ядро тройничного нерва, *nucleus motorius n. trigemini*. Мостовое ядро тройничного нерва является коммуникационным центром проводящего пути тактильной чувствительности от области лица. В задних рогах четырех верхних шейных сегментов (C_1–C_4) спинного мозга находится чувствительное спинномозговое ядро тройничного нерва, *nucleus spinalis n. trigemini*. Оно является коммуникационным центром проводящего пути болевой и температурной чувствительности от области лица. И, наконец, V пара имеет чувствительное ядро в среднем мозге – среднемозговое ядро тройничного нерва, *nucleus mesencephalicus n. trigemini*, которое располагается в центральном сером веществе, латерально от водопровода мозга. Оно выполняет роль коммуникационного центра проприоцептивной чувствительности мускулатуры лица, мышц нёба, мышц шеи выше подъязычной кости и мышцы, напрягающей барабанную перепонку.

Двигательные импульсы на указанные мышцы поступают от двигательного ядра, *nucleus motorius n. trigemini*, которое находится в покрышке моста. Все чувствительные ядра тройничного нерва представляют собой вставочные нейроны, аксоны которых идут в интеграционные центры головного мозга в составе ядерно-таламического тракта, *tr. nucleothalamicus* (путь сознательных импульсов общей чувствительности от области головы и шеи) и ядерно-мозжечкового тракта, *tr. nucleocerebellaris* (путь бессознательных проприоцептивных импульсов от области головы и шеи).

Первые нейроны афферентных путей располагаются в тройничном узле, *ganglion trigeminale*, который лежит на передней поверхности пирамиды височной кости в расщеплении твердой мозговой оболочки на тройничном вдавлении, *impressio trigeminalis*.

Отводящий нерв, *n. abducens*, VI пара черепных нервов, является по составу волокон двигательным нервом (рис. 27). Его двигательное ядро – *nucleus n. abducentis*, располагается в дорсальной части покрышки моста. Это ядро окружено дугообразными волокнами лицевого нерва, которые в верхнем отделе ромбо-

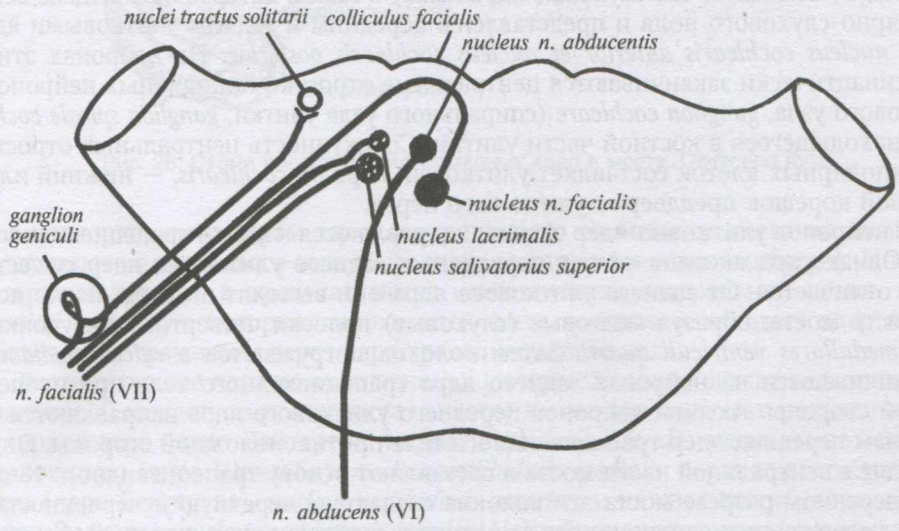

Рис. 27. Схема расположения ядер отводящего и лицевого нервов

видной ямки формируют лицевой бугорок, *colliculus facialis*. Корешок отводящего нерва выходит в горизонтальной борозде между мостом и пирамидами продолговатого мозга.

Лицевой нерв, *n. facialis*, VII пара черепных нервов, является по составу волокон смешанным нервом, который имеет двигательное, чувствительное и парасимпатические ядра. Аксоны клеток двигательного ядра — *nucleus n. facialis*, сначала направляются дорсально, затем дугообразно огибают двигательное ядро отводящего нерва и направляются вентро-латерально. Корешок лицевого нерва выходит из мозга в области мосто-мозжечкового угла.

Парасимпатические ядра лицевого нерва — верхнее слюноотделительное ядро, *nucleus salivatorius superior*, и слезное ядро, *nucleus lacrimalis*, располагаются в латеральном отделе покрышки моста. Аксоны клеток этих ядер выходят из мозга вместе с волокнами двигательного ядра.

Чувствительные ядра, в которых находятся вставочные нейроны афферентных путей, носят название — ядра одиночного пути, *nuclei tractus solitarii*. Они являются общими для X, IX и VII пар черепных нервов. Рецепторные нейроны (псевдоуниполярные клетки), связанные с лицевым нервом, лежат в узле коленца, *ganglion geniculi* (коленчатом узле), который находится в канале лицевого нерва. По современной номенклатуре чувствительный и парасимпатический компоненты относят к промежуточному нерву, *n. intermedius*, который является составной частью лицевого нерва.

Ядра VIII пары, преддверно-улиткового нерва, *n. vestibulocochlearis*, имеют сложные архитектонику и связи. Они располагаются на границе продолговатого мозга и моста в латеральном отделе ромбовидной ямки, который носит название вестибулярно-слуховое поле, *area vestibulocochlearis*.

Учитывая сложное строение данного нерва, целесообразно отдельно рассмотреть его улитковую и преддверную части. Локализация улитковых ядер и их связи представлены на рис. 28. Вестибулярные ядра VIII пары и их связи изображены на рис. 29.

Следует отметить, что слуховые ядра лежат в самом латеральном отделе вестибулярно-слухового поля и представлены передним и задним улитковыми ядрами, *nucleus cochlearis anterior et nucleus cochlearis posterior*. На нейронах этих ядер синаптически заканчиваются центральные отростки биполярных нейронов улиткового узла, *ganglion cochleare* (спирального узла улитки, *ganglion spirale cochleae)*, находящегося в костной части улитки. Совокупность центральных отростков биполярных клеток составляет улитковый нерв, *n. cochlearis*, — нижний или слуховой корешок преддверно-улиткового нерва.

От нейронов улитковых ядер аксоны направляются к ядрам трапециевидного тела. Однако ход аксонов клеток переднего и заднего улитковых ядер существенно отличается. От заднего улиткового ядра они выходят на дорсальную поверхность моста, образуя мозговые (слуховые) полоски четвертого желудочка, *striae medullares ventriculi quarti*. Затем волокна погружаются в *sulcus medianus* и заканчиваются на нейронах заднего ядра трапециевидного тела противоположной стороны. Аксоны нейронов переднего улиткового ядра направляются к нейронам передних ядер трапециевидного тела противоположной стороны. Они проходят в вентральной части моста и составляют основу трапециевидного тела. На поперечном разрезе моста эти волокна создают поперечную исчерченность. Аксоны ядер трапециевидного тела формируют пучок волокон, который называется латеральной (слуховой) петлей, *lemniscus lateralis*. Эти волокна направляют-

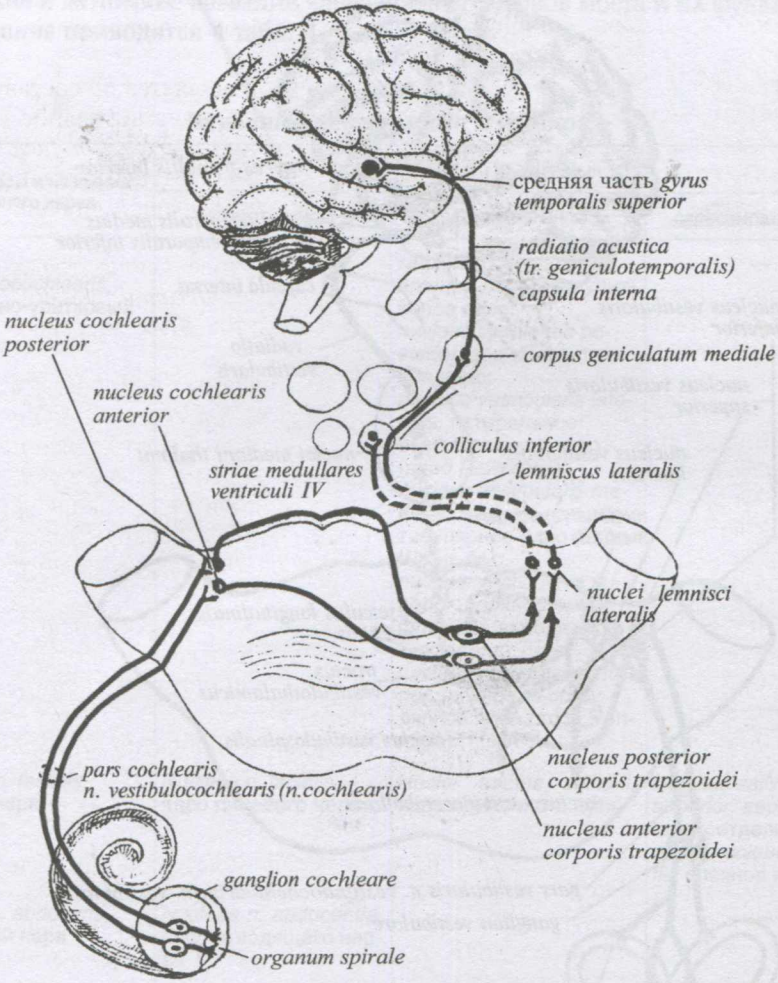

Рис. 28. Схема расположения улитковых ядер в мосту. Слуховой путь

ся к подкорковым центрам слуха (ядру нижнего холмика среднего мозга, ядрам медиального коленчатого тела и срединным ядрам зрительного бугра). По ходу латеральной петли в пределах моста имеются ядра латеральной петли, *nuclei lemnisci laterales*, в которых прерывается часть волокон улитковых ядер моста, проходящих транзитом через ядра трапециевидного тела.

Вестибулярные ядра по отношению к улитковым ядрам лежат несколько медиальнее. С каждой стороны моста имеются по четыре ядра: латеральное вестибулярное ядро (ядро Дейтерса), *nucleus vestibularis lateralis*; медиальное вестибулярное ядро (ядро Швальбе), *nucleus vestibularis medialis*; верхнее вестибулярное ядро (ядро Бехтерева), *nucleus vestibularis superior*, и нижнее вестибулярное ядро (ядро Роллера), *nucleus vestibularis inferior*. На нейронах этих ядер заканчиваются центральные отростки биполярных клеток, располагающихся в преддверном

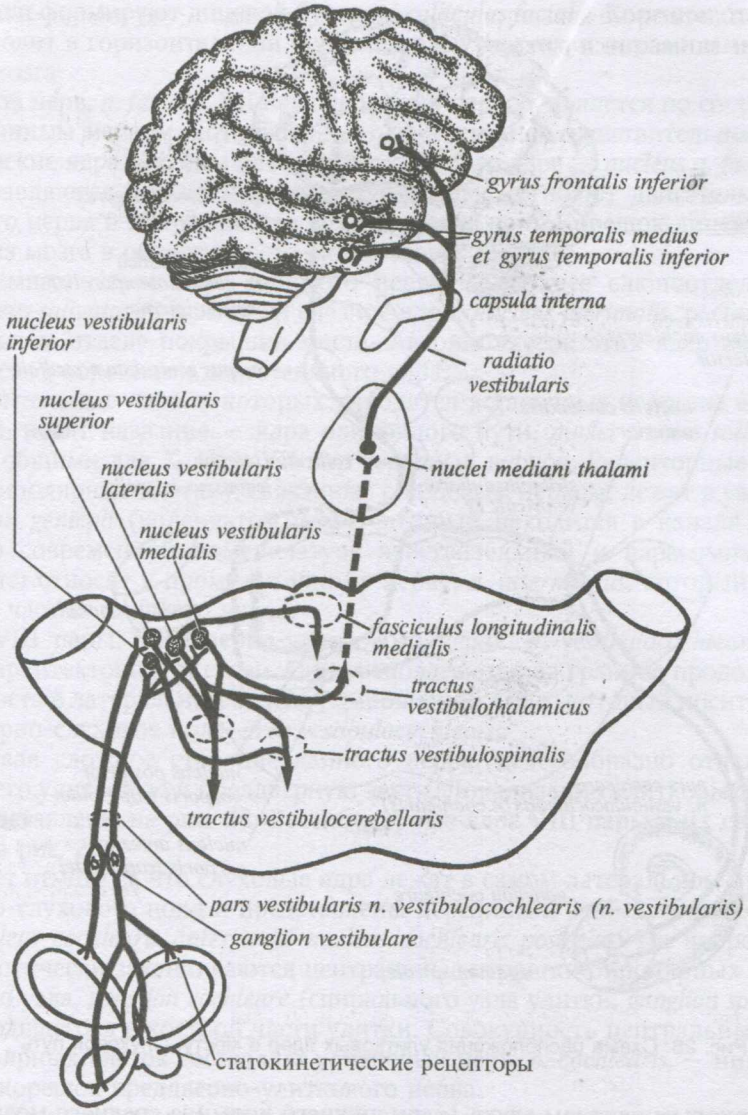

Рис. 29. Схема расположения вестибулярных ядер в мосту. Вестибулярный путь

узле, *ganglion vestibulare*. Последний лежит на дне внутреннего слухового прохода. Совокупность центральных отростков клеток преддверного узла составляет преддверный нерв, *n. vestibularis* — верхний или вестибулярный — корешок преддверно-улиткового нерва.

Аксоны клеток вестибулярных ядер формируют несколько пучков, направляющихся в спинной мозг, в медиальный продольный пучок, в мозжечок и к срединным ядрам зрительного бугра. Подробное описание хода этих волокон представлено в разделе «Проводящие пути центральной нервной системы».

Русские и латинские названия ядер черепных нервов моста и их функциональное значение приводятся в табл. 4.

Таблица 4

Черепные нервы моста и их ядра

Номер пары и название черепного нерва	Ядра и их названия		
	двигательное	чувствительное	парасимпатическое
VIII пара, *n. vestibulocochlearis*, преддверно-улитковый нерв	—	*Nucleus cochlearis anterior*, переднее улитковое ядро; *nucleus cochlearis posterior*, заднее улитковое ядро; *nucleus vestibularis lateralis*, латеральное вестибулярное ядро (ядро Дейтерса); *nucleus vestibularis medialis*, медиальное вестибулярное ядро (ядро Швальбе); *nucleus vestibularis superior*, верхнее вестибулярное ядро (ядро Бехтерева); *nucleus vestibularis inferior*, нижнее вестибулярное ядро (ядро Роллера)	—
VII пара, *n. facialis*, лицевой нерв	*Nucleus n. facialis*, ядро лицевого нерва	*Nuclei tractus solitarii*, ядра одиночного пути	*Nucleus salivatorius superior*, верхнее слюноотделительное ядро; *nucleus lacrimalis*, слезное ядро
VI пара, *n. abducens*, отводящий нерв	*Nucleus n. abducentis*, ядро отводящего нерва	—	—
V пара, *n. trigeminus*, тройничный нерв	*Nucleus motorlus n. trigemini*, двигательное ядро тройничного нерва	*Nucleus pontinus n. trigemini*, мостовое ядро тройничного нерва *nucleus spinalis n. trigemini*, спинномозговое ядро тройничного нерва; *nucleus mesencephalicus n. trigemini*, среднемозговое ядро тройничного нерва	—

В заключение следует отметить, что серое вещество моста представляют четыре группы ядер:

1) собственные ядра моста, расположенные в его вентральной части;
2) ядра V–VIII пар черепных нервов, которые находятся в покрышке моста;
3) ядра ретикулярной формации, располагающиеся также в покрышке моста;
4) ядра трапециевидного тела.

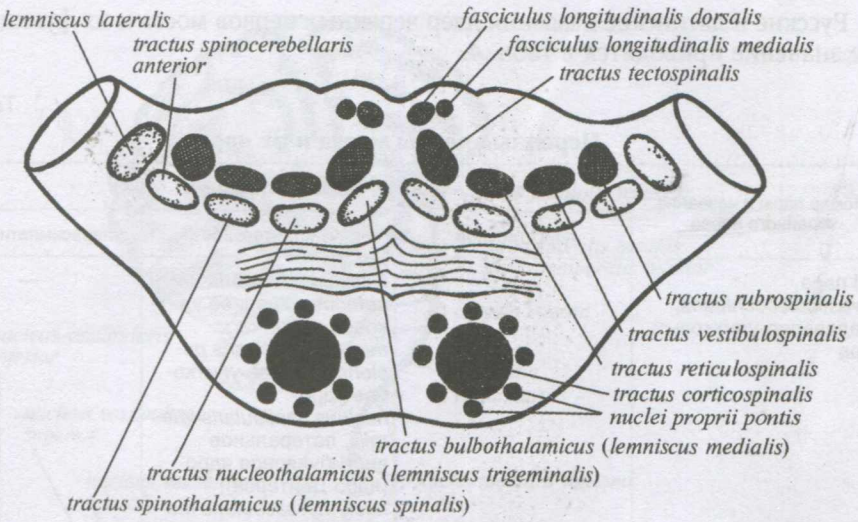

Рис. 30. Схема расположения проводящих путей на поперечном разрезе моста

Белое вещество покрышки моста составляют волокна продольного направления (рис. 30). Большинство из них являются афферентными и приходят сюда из спинного и продолговатого мозга. Вблизи латерального края покрышки располагается пучок волокон переднего спинно-мозжечкового пути, *tr. spinocerebellaris anterior*. Медиальнее (как и в продолговатом мозге) находится спинно-таламический путь, *tr. spinothalamicus (lemniscus spinalis)*, объединивший здесь волокна латерального и переднего спинно-таламических трактов. Еще медиальнее располагаются пучки нервных волокон, начинающиеся в ядрах продолговатого мозга, — ядерно-таламический путь, *tr. nucleothalamicus (lemniscus trigeminalis)*, и бульбарно-таламический путь, *tr. bulbothalamicus (lemniscus medialis)*. В клинической литературе пучки волокон трех вышеназванных трактов (спинно-таламического, ядерно-таламического и бульбарно-таламического) объединяют общим названием — медиальная петля.

Наиболее значительным пучком эфферентных волокон покрышки моста является красноядерно-спинномозговой путь, *tr. rubrospinalis*, который находится в латеральном отделе. Вблизи него располагается преддверно-спинномозговой путь, *tr. vestibulospinalis*, волокна которого происходят главным образом из латерального вестибулярного ядра, *nucleus vestibularis lateralis*, VIII пары черепных нервов.

От ядер ретикулярной формации моста начинается сравнительно небольшой пучок, который присоединяется к ретикулярно-спинномозговому пути, *tr. reticulospinalis*, начинающемуся от клеток ретикулярной формации промежуточного и среднего мозга.

Дорсально около срединной линии находятся медиальный и задний продольные пучки, *fasciculus longitudinalis medialis et fasciculus longitudinalis posterior*. Кпереди (вентрально) от медиального продольного пучка проходит крыше-спинномозговой путь, *tr. tectospinalis*, который берет начало от нейронов верхних холмиков среднего мозга.

Мозжечок

ВНЕШНЯЯ ФОРМА

Мозжечок, *cerebellum*, развивается из дорсальной стенки заднего мозга и является самой крупной, после полушарий большого мозга, частью головного мозга.

Вместе с продолговатым мозгом и мостом мозжечок располагается в задней черепной ямке.

Мозжечок имеет ромбовидную форму с преобладанием поперечного размера. Его ширина в среднем равняется 10 см, длина по срединной линии — 3–4 см, толщина — 4–5 см; средняя масса — около 135 г.

В мозжечке выделяют среднюю часть — червь, *vermis*, две боковые объемистые части — полушария, *hemispheria*. Исходя из развития мозжечка в филогенезе, следует выделить небольшое образование, прилегающее с вентральной стороны к полушарию — клочок, *flocculus*. В черве и полушариях мозжечка различают две поверхности: верхнюю и нижнюю (рис. 31).

Верхняя поверхность мозжечка, *facies superior cerebelli*, обращена вверх и назад. Она выпуклая и посередине имеет продольное возвышение, называемое верхним червем, *vermis superior*. Червь с латеральных сторон переходит в полушария. Нижняя поверхность мозжечка, *facies inferior cerebelli*, направлена вниз и вперед. Она прилежит к затылочной кости. На нижней поверхности имеется продольное углубление, называемое долиной мозжечка, *vallecula cerebelli*. В этом углублении находится нижний червь, *vermis inferior*, отделенный от каждого полушария бороздой.

Поверхность мозжечка исчерчена большим количеством параллельных друг другу борозд, которые имеют поперечное направление и различную глубину. Мелкие борозды разделяют поверхность мозжечка на пластиночки, *lamellae* (извилины, *gyri*), более глубокие борозды разделяют группы пластиночек на пластины, *laminae*, которые получили название — листки мозжечка, *folia cerebelli*. Наконец, самые глубокие борозды разделяют поверхность мозжечка на дольки, *lobuli*.

Среди борозд, разделяющих дольки мозжечка, самой глубокой (до 2 см) является горизонтальная борозда, *sulcus horizontalis*. Она проходит по всей окружности мозжечка и разделяет верхнюю и нижнюю поверхности полушарий.

Борозды мозжечка, не прерываясь, переходят с червя на полушария. Клочок также имеет пластинки, но дольки в нем не выделяют.

В черве различают восемь долек, по четыре дольки в верхнем и нижнем черве (рис. 32). Самой передней долькой верхнего червя является язычок мозжечка, *lingula cerebelli*. Эта долька образована несколькими пластинками. Следующей является центральная долька, *lobulus centralis*, которая соответствует верхней, наиболее выступающей части червя. Кзади от центральной дольки располагается горка, *monticulus*, в которой различают переднюю часть — вершину, *culmen*, и заднюю часть — скат, *declive*. Самой задней долькой верхнего червя является листок червя, *folium cerebelli*, который ограничивает сверху горизонтальную борозду.

В нижнем черве, тотчас ниже листка червя, находится бугор червя, *tuber vermis*. Кпереди от него располагается пирамида червя, *pyramis vermis*, выступающая на дне долинки мозжечка. Далее кпереди лежит наиболее узкая часть нижнего червя — язычок червя, *uvula vermis*, которая как бы сжата прилегающими частями полушарий. Наконец, самой передней долькой нижнего червя является узелок, *nodulus*.

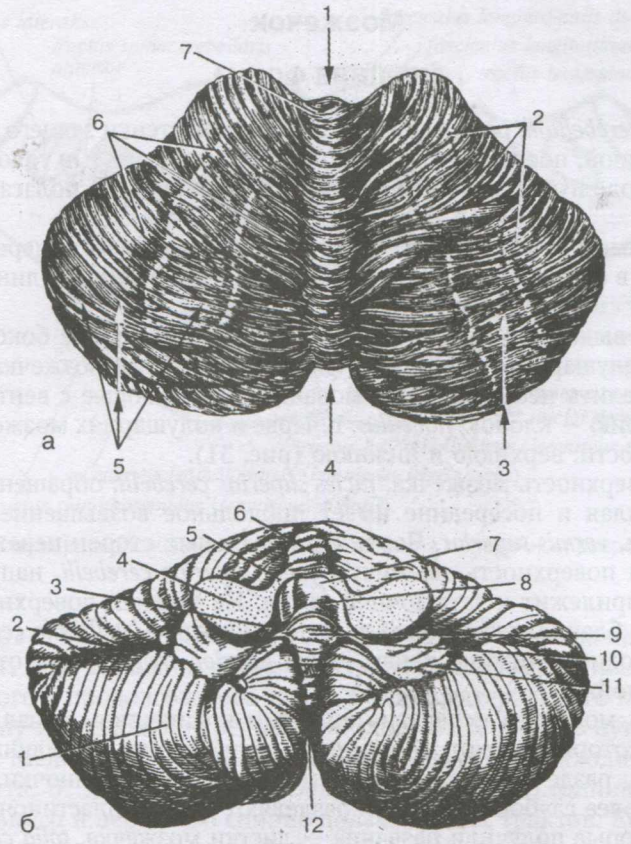

Рис. 31. Мозжечок:

а — вид сверху: 1 — *incisura cerebelli anterior*; 2 — *folia cerebelli*; 3 — *hemispherium cerebelli* (*facies superior*); 4 — *incisura cerebelli posterior*; 5 — *fissurae cerebelli*; 6 — *lobulus centralis*; 7 — *vermis*;
б — вид сзади: 1 — *hemispherium cerebelli (facies inferior)*; 2 — *sulcus horizontalis*; 3 — *tela choroidea ventriculi IV*; 4 — *pedunculus cerebellaris medius*; 5 — *pedunculus cerebellaris superior*; 6 — *vermis*; 7 — *velum medullare superius*; 8 — *ventriculus IV*; 9 — *nodulus*; 10 — *pedunculus flocculi*; 11 — *flocculus*; 12 — *incisura cerebelli posterior*

Спереди и сзади от червя имеются два углубления – передняя и задняя вырезки мозжечка, *incisurae cerebelli anterior et posterior*, образованные выступающими краями правого и левого полушарий.

В каждом полушарии долькам червя соответствуют дольки полушарий. На верхней поверхности полушария определяются четырехугольная долька, *lobulus quadrangularis*, и верхняя полулунная долька, *lobulus semilunaris superior.*

На нижней поверхности полушария по направлению сзади наперед располагаются нижняя полулунная долька, *lobulus semilunaris inferior*, тонкая долька, *lobulus gracilis*, двубрюшная долька, *lobulus biventer*, и миндалина мозжечка, *tonsilla cerebelli* (рис. 33).

Клочок, *flocculus*, представляет собой небольшую группу пластинок мозжечка, прилегающих к его средней ножке.

Такое разделение мозжечка на дольки было дано на основе предпосылки наличия связей между отдельными частями полушарий и определенными участка-

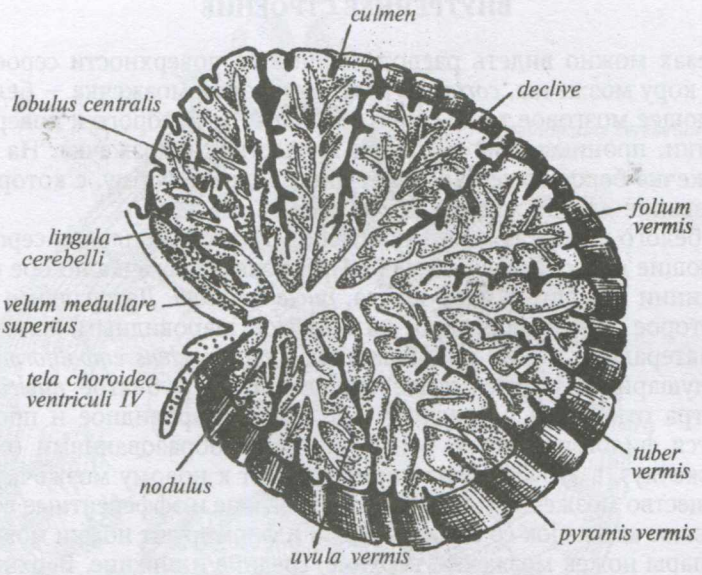

Рис. 32. Дольки червя мозжечка. Срединный разрез

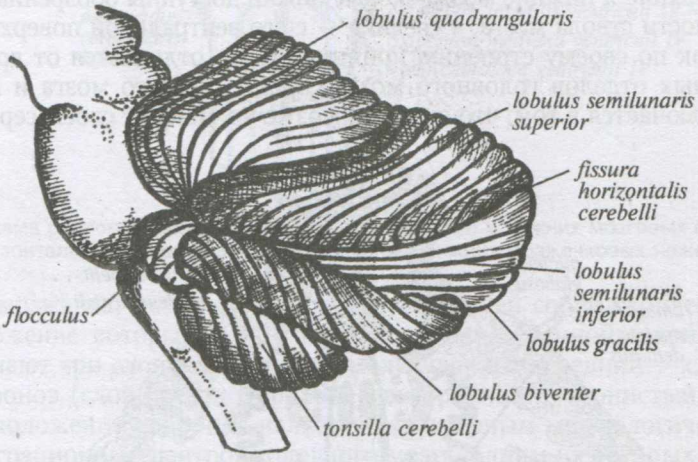

Рис. 33. Дольки полушарий мозжечка. Вид сбоку

ми червя. Современные исследования проводящих путей мозжечка позволяют считать более рациональным выделение частей, функция которых формировалась в процессе фило- и онтогенеза. Так, в мозжечке выделяют филогенетически древнюю часть (*paleocerebellum*), которая включает клочок и узелок, старую часть (*archicerebellum*), к которой относятся червь, за исключением узелка, и новую часть мозжечка (*neocerebellum*), включающую полушария мозжечка, развивающиеся из средней части червя.

ВНУТРЕННЕЕ СТРОЕНИЕ

На разрезах можно видеть расположенное на поверхности серое вещество, образующее кору мозжечка, *cortex cerebelli*, под корой мозжечка — белое вещество, составляющее мозговое тело, *corpus medullare*, от которого к поверхности тянутся отростки, проникающие в дольки и пластинки мозжечка. На срединном разрезе мозжечка белое вещество имеет листовидную форму, с которой связано образное название «древо жизни», *arbor vitae*.

В толще белого вещества мозжечка располагаются скопления серого вещества, составляющие ядра мозжечка (рис. 34). В черве мозжечка по обе стороны от срединной линии находится ядро шатра, *nucleus fastigii*. Латеральнее этого ядра находится второе небольшое ядро, называемое шаровидным, *nucleus globosus*. Еще более латерально лежит пробковидное ядро, *nucleus emboliformis*. В белом веществе полушарий находится самое крупное ядро — зубчатое, *nucleus dentatus*.

Ядро шатра относится к древнему мозжечку, шаровидное и пробковидное ядра являются филогенетически более поздними образованиями (относятся к старому мозжечку), а зубчатое ядро принадлежит к новому мозжечку.

Белое вещество мозжечка содержит афферентные и эфферентные волокна, которые связывают мозжечок со стволом мозга и формируют ножки мозжечка. Различают три пары ножек мозжечка: верхние, средние и нижние. Верхние мозжечковые ножки, *pedunculi cerebellares superiores*, связывают мозжечок со средним мозгом, средние мозжечковые ножки, *pedunculi cerebellares medii*, — с мостом, а нижние мозжечковые ножки, *pedunculi cerebellares inferiores*, — с продолговатым мозгом (рис. 35). Верхние и нижние мозжечковые ножки доступны обозрению с дорсальной поверхности ствола мозга, а средние — с его вентральной поверхности.

Мозжечок по своему строению принципиально отличается от других, ранее рассмотренных отделов головного мозга (продолговатого мозга и моста). Это отличие заключается в том, что снаружи мозжечок покрыт слоем серого вещест-

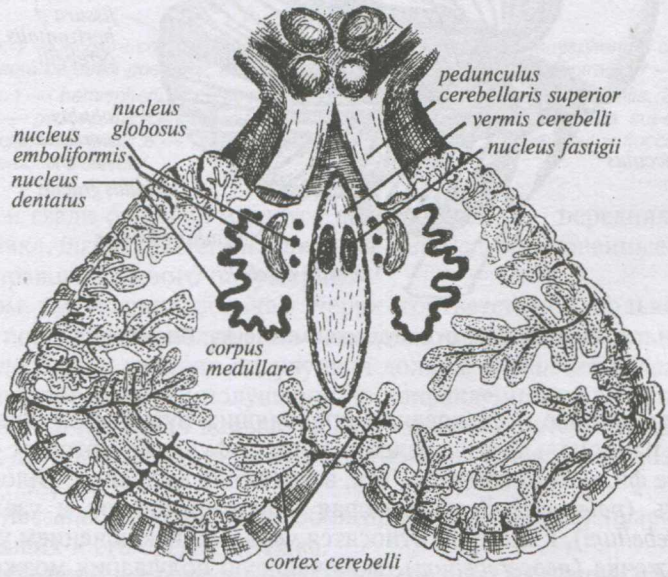

Рис. 34. Распределение серого и белого вещества в мозжечке. Горизонтальный разрез

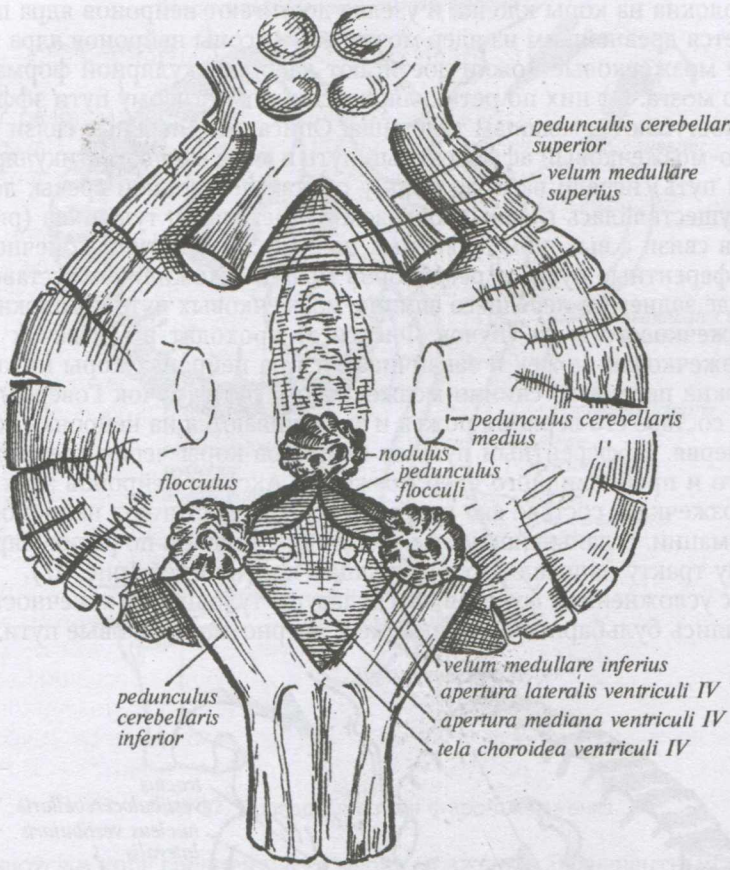

Рис. 35. Схема расположения ножек мозжечка, верхнего и нижних мозговых парусов. Горизонтальный разрез на уровне верхних и нижних мозжечковых ножек

ва — корой мозжечка, *cortex cerebelli*, представляющей собой скопление нейронов, расположение которых строго подчинено определенной закономерности. В ней различают три слоя: наружный — молекулярный, средний — слой грушевидных нейронов (слой клеток Пуркинье), внутренний — зернистый. Такое послойное расположение нейронов является характерным морфологическим признаком интеграционных центров головного мозга, одним из которых и является мозжечок. Этим и объясняются многочисленные сложные связи мозжечка с другими отделами центральной нервной системы.

СВЯЗИ МОЗЖЕЧКА СО СПИННЫМ И ГОЛОВНЫМ МОЗГОМ

Самые древние связи мозжечка установились с органами равновесия. От вестибулярных ядер протянулись нервные волокна, представляющие собой часть преддверно-мозжечкового пути. Они проникают в мозжечок в составе его нижних ножек и заканчиваются на нейронах коры клочка и узелка. От нейронов этих участков коры мозжечка начинается нисходящий (эфферентный) путь.

Нервные волокна из коры клочка и узелка достигают нейронов ядра шатра, которое является древнейшим из ядер мозжечка. Аксоны нейронов ядра шатра через нижние мозжечковые ножки достигают ядер ретикулярной формации продолговатого мозга. От них по ретикулярно-спинномозговому пути эфферентные импульсы поступают к мышцам туловища. Описанные нервные связи мозжечка (преддверно-мозжечковый афферентный путь и мозжечково-ретикулярно-спинномозговой путь) играли важную роль у обитателей водной среды, локомоция которых осуществлялась главным образом за счет мышц туловища (рис. 36).

Позже, в связи с выходом животных на сушу и развитием конечностей, появились афферентные пути от рецепторов мышц, сухожилий и суставов конечностей в виде заднего и переднего спинно-мозжечковых путей. Волокна заднего спинно-мозжечкового пути (пучок Флексига) проходят в мозжечок в составе нижних мозжечковых ножек и заканчиваются на нейронах коры нижней части червя. Волокна переднего спинно-мозжечкового пути (пучок Говерса) входят в мозжечок в составе его верхних ножек и заканчиваются на нейронах коры верхней части червя. Эфферентный путь от нейронов коры червя идет к нейронам шаровидного и пробковидного ядер мозжечка. Аксоны нейронов этих ядер выходят из мозжечка в составе его нижних ножек и достигают нейронов ретикулярной формации. В дальнейшем эфферентные импульсы по ретикулярно-спинномозговому тракту направляются к мышцам конечностей (рис. 37).

В связи с усложнением функций мускулатуры туловища и конечностей также сформировались бульбарно-мозжечковые и ядерно-мозжечковые пути, которые

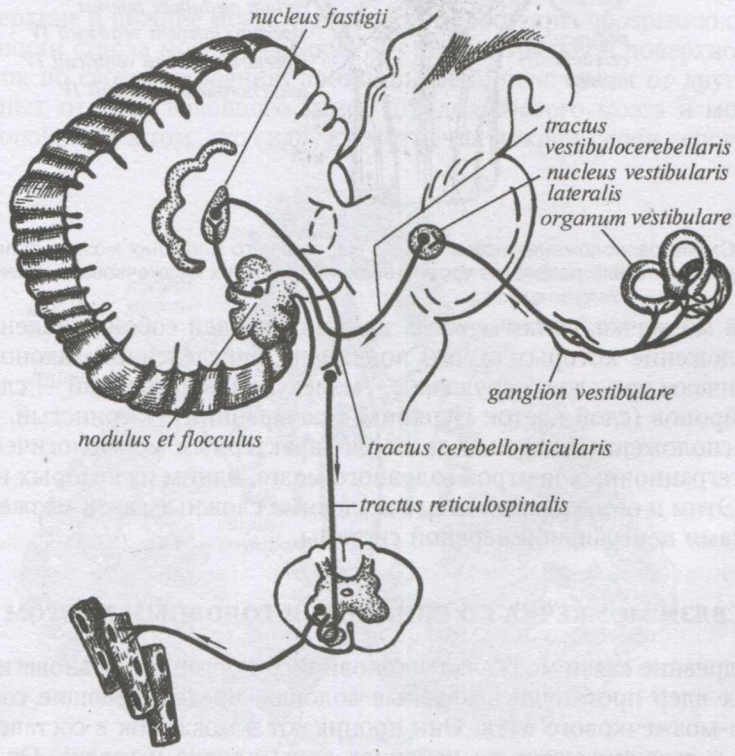

Рис. 36. Проводящий путь древнего мозжечка

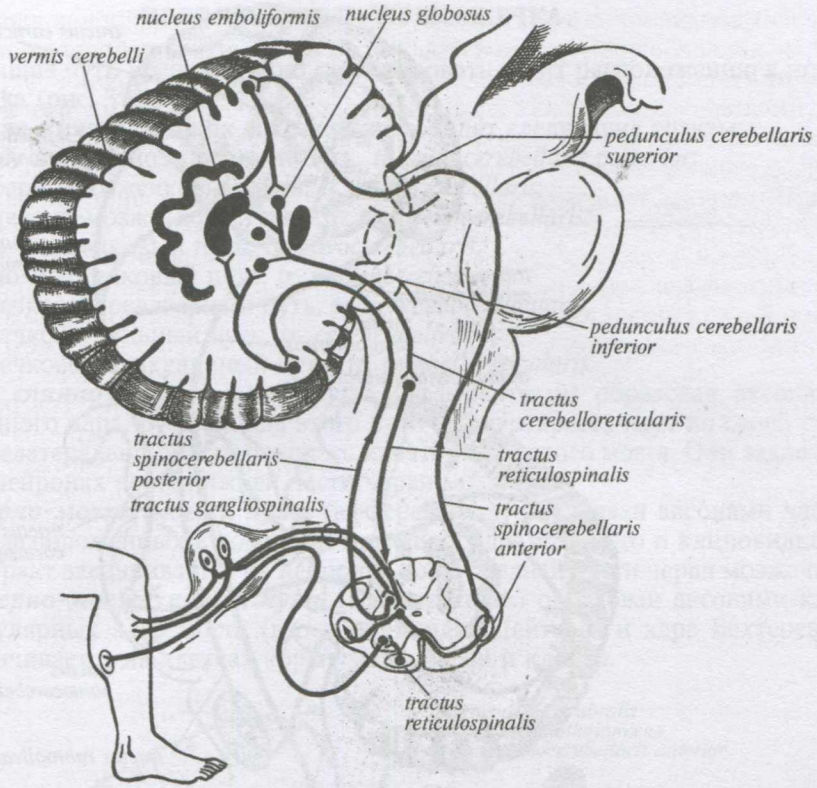

Рис. 37. Проводящие пути старого мозжечка

заканчиваются в коре средней части червя мозжечка. Эфферентный путь от нейронов средней части коры червя аналогичен предыдущим.

У млекопитающих и особенно у человека получила развитие система так называемых предмозжечковых ядер: ядра оливы и собственные ядра моста. Ядра оливы получают импульсы по коллатералям, отходящим от волокон пирамидных и экстрапирамидных путей. Аксоны нейронов оливы проходят через нижние ножки мозжечка, формируя оливо-мозжечковый путь. Волокна этого пути переходят в продолговатом мозге на противоположную сторону и заканчиваются на нейронах коры полушарий мозжечка.

Собственные ядра моста являются коммуникационными центрами по ходу корково-мосто-мозжечкового пути. На нейронах этих ядер заканчиваются волокна корково-мостовых путей, а также коллатерали пирамидных волокон. Аксоны нейронов собственных ядер моста переходят на противоположную сторону и в составе средних ножек мозжечка направляются к нейронам коры полушарий мозжечка. Из коры полушарий мозжечка начинается мозжечково-зубчато-красноядерно-спинномозговой путь, который осуществляет так называемую «поправочную» деятельность при выполнении сложных произвольных движений, главным образом верхней конечностью (рис. 38).

Сложные нервные связи мозжечка с корой полушарий большого мозга объясняют разнообразие его функций. Это не просто «орган равновесия». Мозже-

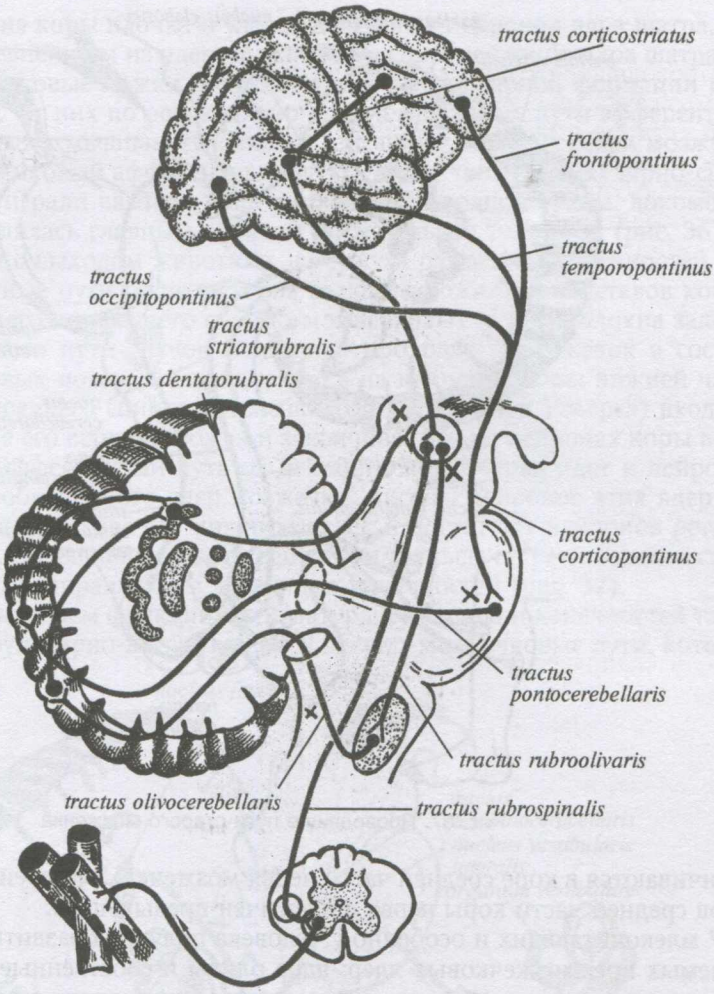

Рис. 38. Проводящие пути нового мозжечка

чок участвует в координации работы различных групп мышц (сгибателей и разгибателей), способствует преодолению инерции покоя и инерции движения (быстрое чередование пронации и супинации вытянутых вперед кистей), обеспечивает точность выполнения тонких движений (пальценосовая проба) и др. Повреждения структур мозжечка сопровождаются нарушением его характерных функций, которые проявляются такими симптомами, как мозжечковая атаксия (пьяная походка), интенционное дрожание при выполнении тонких движений и нарушение координации движений.

Необходимо отметить, что эфферентные пути мозжечка перекрещиваются два раза (до красного ядра и после красного ядра). В результате этого одностороннее поражение мозжечка проявляется выпадением функции мышц одноименной стороны. Даже односторонние поражения мозжечка вызывают нарушения равновесия тела.

ПРОВОДЯЩИЕ ПУТИ МОЗЖЕЧКА

Проводящие пути целесообразно сгруппировать по их расположению в ножках мозжечка (рис. 39).

В составе нижних ножек мозжечка проходят следующие тракты:
- задний спинно-мозжечковый путь, *tr. spinocerebellaris posterior*;
- бульбарно-мозжечковый путь, *tr. bulbocerebellaris*;
- преддверно-мозжечковый путь, *tr. vestibulocerebellaris*;
- оливо-мозжечковый путь, *tr. olivocerebellaris*;
- ядерно-мозжечковый путь, *tr. nucleocerebellaris*;
- мозжечково-преддверный путь, *tr. cerebellovestibularis*;
- мозжечково-оливный путь, *tr. cerebelloolivaris*;
- мозжечково-ретикулярный путь, *tr. cerebelloreticularis.*

Задний спинно-мозжечковый путь (афферентный) образован аксонами клеток грудного ядра. Все волокна этого пути без перекреста идут по своей стороне в заднелатеральной части бокового канатика спинного мозга. Они заканчиваются на нейронах коры нижней части червя мозжечка.

Бульбарно-мозжечковый путь (афферентный) образован аксонами части нейронов, расположенных в коммуникационных ядрах тонкого и клиновидного бугорков. Тракт заканчивается на нейронах коры средней части червя мозжечка.

Преддверно-мозжечковый путь (афферентный) образован аксонами клеток вестибулярных ядер моста (в основном ядра Дейтерса и ядра Бехтерева). Тракт заканчивается на клетках коры узелка червя и клочка.

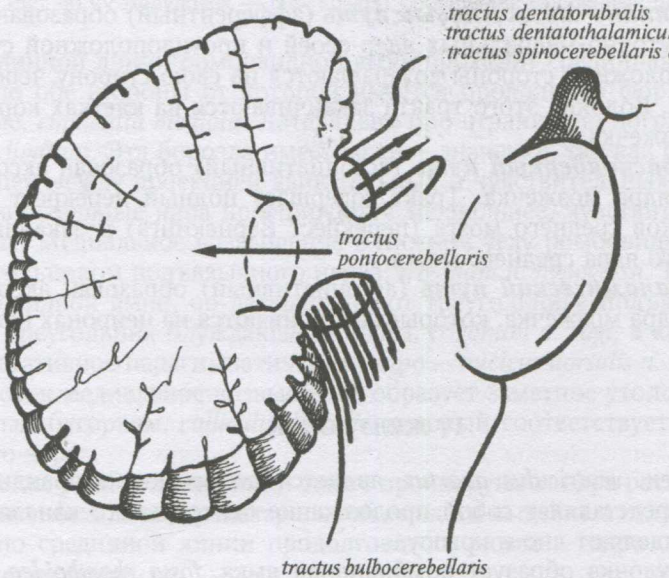

Рис. 39. Схема расположения основных трактов в составе ножек мозжечка

Оливо-мозжечковый путь (афферентный) образован аксонами клеток ядер оливы продолговатого мозга. Тракт заканчивается на нейронах коры полушарий мозжечка противоположной стороны.

Ядерно-мозжечковый путь (афферентный) образован аксонами части нейронов чувствительных ядер черепных нервов (IX, X, VII и V пар). Тракт заканчивается на клетках коры средней части червя мозжечка.

Мозжечково-преддверный путь (эфферентный) образован аксонами клеток коры клочка и червя мозжечка. Заканчивается этот путь на тех нейронах ядра Дейтерса, аксоны которых образуют преддверно-спинномозговой путь.

Мозжечково-оливный путь (ассоциативный) образован аксонами клеток коры полушарий мозжечка. Заканчивается на ядрах оливы продолговатого мозга.

Мозжечково-ретикулярный путь (эфферентный) образован аксонами нейронов ядра шатра, шаровидного и пробковидного ядер. Заканчивается на клетках ретикулярной формации продолговатого и спинного мозга, аксоны которых образуют ретикулярно-спинномозговой путь.

В составе средних ножек мозжечка проходит только мосто-мозжечковый путь, *tr. pontocerebellaris*. ***Мосто-мозжечковый путь*** (ассоциативный) образован аксонами собственных ядер моста. Заканчивается на клетках коры полушарий мозжечка противоположной стороны.

В составе верхних ножек мозжечка проходят:

- передний спинно-мозжечковый путь, *tr. spinocerebellaris anterior*;
- зубчато-красноядерный путь, *tr. dentatorubralis*;
- зубчато-таламический путь, *tr. dentatothalamicus*.

Передний спинно-мозжечковый путь (афферентный) образован аксонами клеток промежуточно-медиальных ядер своей и противоположной сторон. Аксоны противоположной стороны возвращаются на свою сторону через верхний мозговой парус. Волокна этого тракта заканчиваются на клетках коры верхней части червя мозжечка.

Зубчато-красноядерный путь (ассоциативный) образован аксонами клеток зубчатого ядра мозжечка. Тракт совершает полный перекрест на уровне нижних холмиков среднего мозга (перекрест Вернекинга) и заканчивается на клетках красного ядра среднего мозга.

Зубчато-таламический путь (ассоциативный) образован аксонами клеток зубчатого ядра мозжечка, которые заканчиваются на нейронах центральных ядер таламуса.

IV ЖЕЛУДОЧЕК

IV желудочек, *ventriculus quartus*, является полостью ромбовидного мозга (рис. 40). Он представляет собой продолжение центрального канала спинного мозга. В нем выделяют дно и крышу.

Дно IV желудочка образует ромбовидная ямка, *fossa rhomboidea*, имеющая действительно форму ромба, ограниченного верхними и нижними ножками мозжечка. В ней выделяют две половины: нижнюю (каудальную) и верхнюю (ростральную), разграниченные мозговыми полосками IV желудочка, *striae medullares ventriculi quarti*. Нижняя половина ромбовидной ямки является дорсальной поверхностью продолговатого мозга, верхняя — дорсальной поверхностью моста.

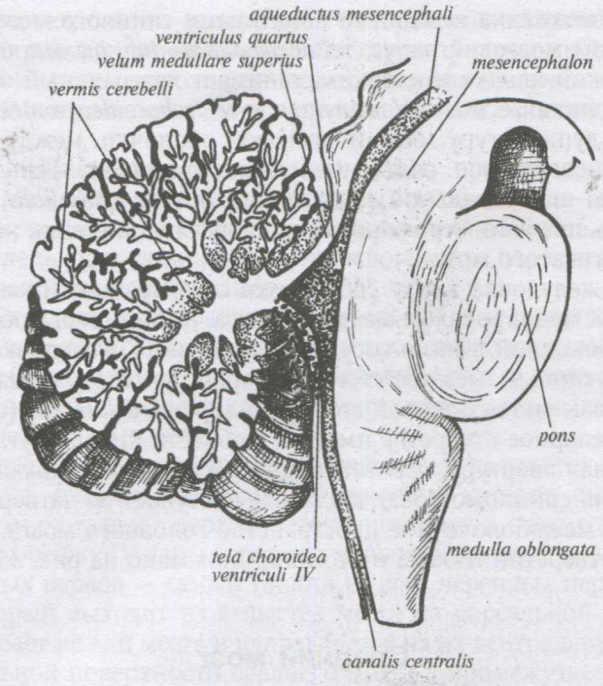

Рис. 40. IV желудочек — дно, крыша, сообщения. Срединный разрез

По срединной линии ромбовидной ямки проходит срединная борозда, *sulcus medianus*, по обе стороны от которой имеется продольной формы медиальное возвышение, *eminentia medialis*. Латерально оно ограничено пограничной бороздой, *sulcus limitans*. Эта борозда имеет важное значение, так как служит примерной границей между проекцией двигательных и чувствительных ядер черепных нервов. Двигательные ядра проецируются медиальнее, чувствительные ядра — латеральнее. Медиальное возвышение в нижнем углу ромбовидной ямки называют треугольником подъязычного нерва, *trigonum n. hypoglossi*. Также в нижнем углу ромбовидной ямки, но латеральнее от треугольника подъязычного нерва, находится треугольник блуждающего нерва, *trigonum n. vagi*, в котором проецируется вегетативное парасимпатическое ядро – *nucleus dorsalis n. vagi*. Выше мозговых полосок медиальное возвышение образует заметное утолщение, называемое лицевым бугорком, *colliculus facialis*, который соответствует проекции ядра отводящего нерва.

В пределах ромбовидной ямки также проецируются ядра ретикулярной формации, в частности, в верхнелатеральной ее части выделяют голубое пятно, *locus coeruleus*, по срединной линии продолговатого мозга — ядра срединного шва, *nuclei raphes medianae*.

Крыша IV желудочка имеет две части, различающиеся по развитию и строению. Передняя часть крыши IV желудочка образована пластинкой белого вещества — верхним (передним) мозговым парусом, *velum medullare superius*, который натянут между верхними ножками мозжечка. Задняя часть крыши IV желудочка представлена парным нижним мозговым парусом и сосудистой основой. Последняя сращена со свободными краями парного нижнего мозгового паруса, с ниж-

ними ножками мозжечка и задними канатиками спинного мозга (см. рис. 35). Нижний (задний) мозговой парус, *velum medullare inferius*, натянут между узелком червя, ножкой клочка и клочком, занимает латеральный отдел ромбовидной ямки. Сосудистая основа IV желудочка, *tela choroidea ventriculi quarti*, представляет собой дупликатуру мягкой мозговой оболочки, между листками которой находится сосудистое сплетение, *plexus choroideus*. Изнутри сосудистая основа выстлана эпителиальной пластинкой, *lamina epithelialis*, — это остатки эпендимального эпителия атрофированной дорсальной стенки нервной трубки в области продолговатого мозга.

Полость IV желудочка внизу сообщается с центральным каналом спинного мозга, сверху — с водопроводом среднего мозга. Кроме того, в области латеральных углов ромбовидной ямки в сосудистой основе IV желудочка имеется сообщение с подпаутинным межоболочечным пространством через парное отверстие, которое называется боковой апертурой, *apertura lateralis* (отверстие Люшка). Еще одно непарное отверстие имеется в области нижнего угла ромбовидной ямки — срединная апертура, *apertura mediana* (отверстие Можанди). Через указанные отверстия спинномозговая жидкость поступает из четвертого желудочка в подпаутинное межоболочечное пространство головного мозга. Схематическое расположение отверстий Люшка и Можанди показано на рис. 35.

Средний мозг

ВНЕШНЯЯ ФОРМА

Средний мозг, *mesencephalon*, развивается из среднего мозгового пузыря. По сравнению с другими отделами средний мозг имеет небольшие размеры. Его вентральную поверхность представляют ножки мозга, *pedunculi cerebri*, и расположенное между ними заднее продырявленное вещество, *substantia perforata posterior*. Дорсальную поверхность среднего мозга образует пластинка крыши, *lamina tecti* (пластинка четверохолмия, *lamina quadrigemina*). Полостью является водопровод среднего мозга, *aqueductus mesencephali* (Сильвиев водопровод).

Ножки мозга с вентральной стороны имеют вид двух толстых уплощенных валиков, которые появляются из-под верхнего края моста (см. рис. 21). Отсюда они направляются вверх и в стороны под углом 70–80° и погружаются в вещество промежуточного мозга. Передней границей ножек мозга является зрительный тракт, *tractus opticus*, который относится к промежуточному мозгу. Ножки мозга имеют белый цвет и волокнистую структуру, обусловленную продольным расположением нервных волокон. У ножек мозга различают вентральную часть ножки – *crus cerebri*, и покрышку среднего мозга, *tegmentum mesencephali*.

По медиальному краю ножек мозга проходит борозда глазодвигательного нерва, *sulcus n. oculomotorii*, из которой одним корешком выходит глазодвигательный нерв, *n. oculomotorius*, – III пара черепных нервов. Вдоль латерального края ножки мозга идет латеральная борозда среднего мозга, *sulcus lateralis mesencephali*, которая является продолжением борозды ромбовидного мозга, разделяющей верхнюю и среднюю ножки мозжечка.

С вентральной стороны между двумя ножками мозга находится углубление, которое называется межножковой ямкой, *fossa interpeduncularis*. Она является более узкой у верхнего края моста, расширяется кпереди и заканчивается вблизи

двух сосочковых тел, *corpora mammillaria*, относящихся к промежуточному мозгу. Поверхность межножковой ямки имеет сероватую окраску и испещрена отверстиями, через которые проходят многочисленные кровеносные сосуды. Данный участок мозга называют задним продырявленным веществом, *substantia perforata posterior*.

На дорсальной поверхности среднего мозга, представленной пластинкой крыши, *lamina tecti*, находятся четыре округлых возвышения — два верхних холмика, *colliculi superiores*, и два нижних холмика, *colliculi inferiores* (см. рис. 22). Холмики разделены бороздами, перекрещивающимися под прямым углом. Нижние холмики имеют меньший размер, чем верхние.

От каждого холмика с латеральной стороны отходят ручки холмиков, *brachia colliculi*. Они направляются вперед и вверх к промежуточному мозгу. Ручки верхних холмиков, более узкие и длинные, заканчиваются в латеральных коленчатых телах. Ручки нижних холмиков, более толстые и короткие, заканчиваются в медиальных коленчатых телах.

Кзади от нижних холмиков по срединной линии находится уздечка верхнего мозгового паруса, *frenulum veli medullaris superioris*, которая имеет треугольную форму. По бокам от уздечки верхнего мозгового паруса с каждой стороны выходит по одному корешку IV пары черепных нервов. Блоковый нерв, *n. trochlearis*, — IV пара черепных нервов — самый тонкий из всех черепных нервов и единственный нерв, который выходит из вещества мозга на дорсальной его поверхности. Затем нерв огибает ножки мозга и направляется на их вентральную поверхность.

На латеральной поверхности среднего мозга в промежутке между латеральной бороздой среднего мозга и ручками нижних холмиков выделяется участок треугольной формы — треугольник петель, *trigonum lemnisci*. Третьей стороной треугольника является латеральный край верхней ножки мозжечка. В проекции треугольника в толще ножек мозга проходят нервные волокна, составляющие латеральную, медиальную, тройничную и спинномозговую петли. Таким образом, в этом месте на небольшом участке вблизи поверхности мозга сконцентрированы практически все пути общей чувствительности (проводящие импульсы в промежуточный мозг) и слуховой путь. В нейрохирургической практике в пределах треугольника петель производится хордотомия — операция по поводу непереносимых болей при поражениях зрительных бугров.

Полостью среднего мозга является водопровод среднего мозга, *aqueductus mesencephali* (водопровод мозга, *aqueductus cerebri*). Он представляет собой остаток полости среднего мозгового пузыря, ориентирован вдоль оси мозга, соединяет III и IV желудочки. Его длина составляет около 15 мм, средний диаметр — 1–2 мм. В средней части водопровода мозга имеется небольшое расширение.

Отверстие, посредством которого водопровод начинается из III желудочка, располагается под задней спайкой мозга. Отверстие, посредством которого водопровод открывается в IV желудочек, находится под верхним мозговым парусом в верхнем углу желудочка.

ВНУТРЕННЕЕ СТРОЕНИЕ

На поперечном разрезе среднего мозга отчетливо определяются его главные части: выше водопровода находится пластинка крыши, ниже — ножки мозга (рис. 41). На разрезе ножек мозга виден пигментированный слой серого вещества, который называют черным веществом, *substantia nigra* (вещество Земмерин-

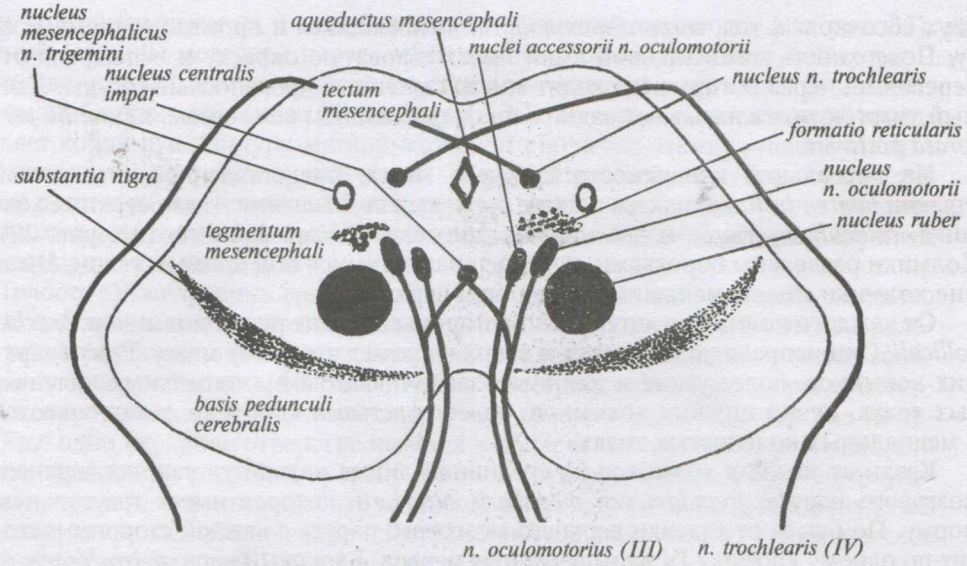

Рис. 41. Схема расположения ядер среднего мозга

га). Черное вещество разграничивает основание ножки мозга, *basis pedunculi cerebralis*, и покрышку среднего мозга, *tegmentum mesencephali*.

Основание ножки мозга образовано в основном продольно ориентированными нисходящими волокнами, которые идут от нейронов коры полушарий большого мозга к ядрам ствола мозга и спинного мозга. В связи с этим основание ножек мозга представляет собой филогенетически новое образование.

Черное вещество на поперечном разрезе имеет форму уплощенного полулуния с выпуклостью, обращенной вентрально. В дорсальной части черного вещества находятся сильно пигментированные нервные клетки, содержащие большое количество железа. Вентральная часть черного вещества содержит крупные рассеянные нервные клетки и проходящие между ними миелиновые волокна.

Покрышка среднего мозга содержит серое и белое вещество. Серое вещество представлено парным красным ядром, *nucleus ruber*, и центральным серым веществом, *substantia grisea centralis*, расположенным вокруг водопровода мозга.

Красные ядра имеют цилиндрическую форму, находятся на протяжении всего среднего мозга в центре покрышки каждой ножки мозга и частично продолжаются в промежуточный мозг.

Каудальная часть красного ядра содержит крупные нервные клетки, в ростральной части находятся главным образом мелкие нервные клетки. Клетки красного ядра, как и клетки черного вещества, содержат железо, но в значительно меньшем количестве. На нейронах красного ядра заканчиваются волокна зубчато-красноядерного пути, *tr. dentatorubralis*, и аксоны клеток базальных ядер конечного мозга, образующие стриарно-красноядерный путь, *tr. striorubralis*. Аксоны нейронов крупных клеток красного ядра объединяются в красноядерно-спинномозговой путь, *tr. rubrospinalis* и красноядерно-ядерный путь, *tr. rubronuclearis*. Аксоны мелких нейронов красного ядра заканчиваются на нейронах ретикулярной формации и олив продолговатого мозга, формируя красноядерно-ретикулярный и красноядерно-оливный тракты.

Вентральнее красного ядра находится непарное межножковое ядро, *nucleus interpeduncularis*. На нейронах этого ядра заканчиваются волокна, происходящие из ядер поводков. Последние располагаются в эпиталамусе промежуточного мозга. Пучок волокон, начинающихся от ядер поводков, носит название поводково-межножковый путь, *tr. habenulointerpeduncularis*. Можно полагать, что данный пучок является одним из звеньев эфферентного вегетативного пути.

Вокруг водопровода мозга находится центральное серое вещество, *substantia grisea centralis*. В вентролатеральной части этого вещества на уровне нижних холмиков располагаются двигательные ядра IV пары черепных нервов — блокового нерва, *n. trochlearis*. Аксоны нейронов этих ядер направляются дорсально, переходят на противоположную сторону и выходят из вещества мозга в области уздечки верхнего мозгового паруса. Краниальнее двигательных ядер IV пары черепных нервов (на уровне верхних холмиков) располагаются ядра III пары черепных нервов — глазодвигательного нерва, *n. oculomotorius*.

Глазодвигательный нерв имеет три ядра. Двигательное ядро, *nucleus n. oculomotorii*, — наиболее крупное, имеет вытянутую форму. В нем выделяют пять сегментов, каждый из которых обеспечивает иннервацию определенных мышц глазного яблока, и мышцы, поднимающей верхнее веко.

Сегменты, если рассматривать ядро сверху вниз, иннервируют следующие мышцы (рис. 42):

1) мышцу, поднимающую верхнее веко;
2) верхнюю прямую мышцу;
3) нижнюю косую мышцу;
4) нижнюю прямую мышцу;
5) медиальную прямую мышцу.

Кроме парного двигательного ядра у глазодвигательного нерва имеется еще одно непарное ядро — центральное непарное ядро, *nucleus centralis impar* (Перлиа). Данное ядро взаимосвязано с каудальными сегментами основных двигательных ядер обеих сторон, отвечающих за иннервацию медиальных прямых мышц. При этом обеспечивается сочетанная работа указанных мышц правого и левого глазных яблок, которые вращают глазное яблоко и приближают зрачки к срединной плоскости. В связи со своей функцией центральное непарное ядро называют также конвергенционным.

Дорсальнее от двигательных ядер вблизи срединной линии располагаются вегетативные ядра — добавочные ядра глазодвигательного нерва, *nuclei accessorii n. oculomotorii* (Якубовича). Нейроны этих ядер отвечают за иннервацию мышцы, суживающей зрачок, и ресничной мышцы. Русские и латинские названия ядер черепных нервов среднего мозга и их функциональное значение приводятся в табл. 5.

Часть волокон от двигательных соматических ядер глазодвигательного нерва участвует в образовании медиального продольного пучка. Большая часть волокон от всех ядер составляет корешок глазодвигательного нерва, который выходит из вещества мозга в одноименной борозде.

В латеральной части центрального серого вещества находится ядро среднемозгового пути тройничного нерва, *nucleus mesencephalicus n. trigemini* (среднемозговое ядро).

Между центральным серым веществом и красными ядрами располагается ретикулярная формация, содержащая многочисленные мелкие ядра и два крупных ядра. Одно из них называется интерстициальным ядром, *nucleus interstitialis* (ядро

Таблица 5

Черепные нервы среднего мозга и их ядра

Номер пары и название черепного нерва	Ядра и их названия		
	двигательное	чувствительное	парасимпатическое
IV пара, *n. trochlearis*, блоковый нерв	*nucleus n. trochlearis*, ядро блокового нерва	—	—
III пара, *n. oculomotorius*, глазодвигательный нерв	*nucleus n. oculomotorii*, ядро глазодвигательного нерва; *nucleus centralis impar*, центральное непарное ядро	—	*nuclei accessorii n. oculomotorii*, добавочные ядра глазодвигательного нерва

Кахаля), второе — ядром задней спайки мозга, *nucleus commissurae posterioris* (ядро Даркшевича). Аксоны клеток ядра Кахаля и ядра Даркшевича направляются в спинной мозг, формируя при этом медиальный продольный пучок, *fasciculus longitudinalis medialis* (см. рис. 42).

В составе медиального продольного пучка проходят нервные волокна, обеспечивающие связь ядер ретикулярной формации и двигательных ядер III, IV, VI и XI пар черепных нервов. Следовательно, ядро Кахаля и ядро Даркшевича являются центрами координации сочетанной функции мышц глазного яблока и мышц шеи. Так как функция этих мышц в наибольшей степени проявляется при вестибулярных нагрузках, к ядрам ретикулярной формации поступают афферентные импульсы от вестибулярных ядер моста (ядра VIII пары черепных нервов).

Рядом с медиальным продольным пучком располагается задний продольный пучок, *fasciculus longitudinalis posterior*, который начинается от структур промежуточного мозга. Волокна этого пучка направляются к вегетативным ядрам черепных нервов и спинного мозга. Они обеспечивают координацию деятельности вегетативных центров ствола головного и спинного мозга.

Дорсальнее водопровода мозга располагается крыша среднего мозга. Ее составляют две пары холмиков — верхние и нижние, *colliculi superiores et inferiores*, которые существенно различаются по строению. У человека более развиты верхние холмики, так как основную часть информации он получает через посредство органа зрения. Верхние холмики представляют собой интеграционный центр среднего мозга и, кроме того, являются одним из подкорковых центров зрения, обоняния и тактильной чувствительности. На нейронах ядер нижних холмиков заканчиваются три четверти волокон латеральной петли. Они являются подкорковыми центрами слуха. Часть волокон латеральной петли в составе ручек нижних холмиков направляется в ядро медиального коленчатого тела промежуточного мозга. Еще некоторое количество волокон латеральной петли заканчивается в верхних холмиках. Туда же поступает и часть волокон обонятельного пути, а также часть афферентных волокон, идущих в составе *lemniscus spinalis, lemniscus medialis et lemniscus trigeminalis*. Верхние холмики имеют выраженную слоистость расположения нейронов, что характерно для интеграционных центров (кора мозжечка и кора полушарий большого мозга).

В поверхностных слоях верхних холмиков заканчиваются волокна зрительных трактов. В глубоких слоях происходит последовательное синаптическое переключение волокон и интеграция зрительной, слуховой, обонятельной, вкусовой и тактильной чувствительности.

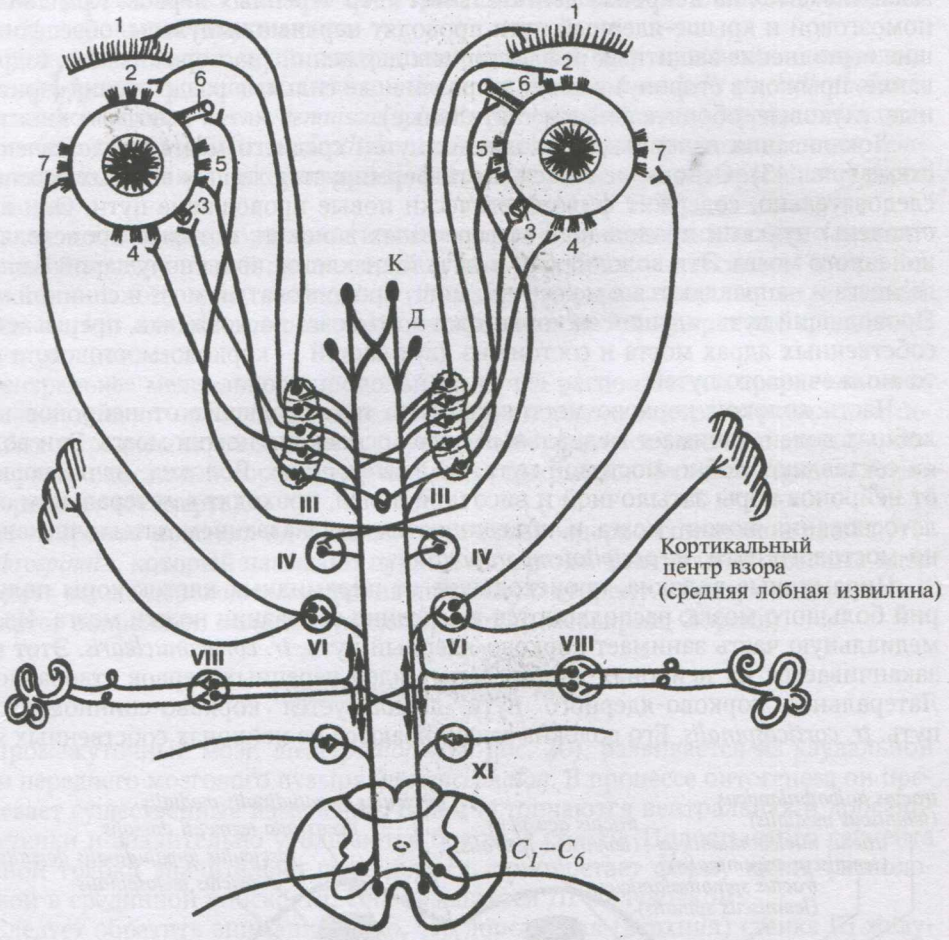

Рис. 42. Связи медиального продольного пучка с двигательными ядрами черепных нервов, иннервирующих мышцы глазного яблока и мышцы шеи:

К — ядро Кахаля; Д — ядро Даркшевича; 1 — мышца, поднимающая верхнее веко; 2 — верхняя прямая мышца; 3 — нижняя косая мышца; 4 — нижняя прямая мышца; 5 — медиальная прямая мышца; 6 — верхняя косая мышца; 7 — латеральная прямая мышца; III — ядро глазодвигательного нерва; IV — ядро блокового нерва; VI — ядро отводящего нерва; VIII — вестибулярные ядра; XI — ядро добавочного нерва

Аксоны нейронов глубоких слоев образуют пучок, который располагается латеральнее центрального серого вещества. В составе пучка проходят два тракта — крыше-спинномозговой путь, *tr. tectospinalis*, и крыше-ядерный пучок, *fasciculus tectonuclearis*. Волокна этих путей переходят на противоположную сторону, образуя дорсальный перекрест покрышки, *decussatio tegmeni dorsalis* (перекрест Мейнерта), который находится вентрально по отношению к Сильвиеву водопроводу и имеет еще одно название — фонтановидный.

Волокна крыше-спинномозгового пути заканчиваются на нейронах собственных ядер передних рогов спинного мозга. Волокна крыше-ядерного пучка

заканчиваются на нейронах двигательных ядер черепных нервов. Крыше-спинномозговой и крыше-ядерный пути проводят нервные импульсы, обеспечивающие выполнение защитных рефлекторных движений (настораживание, вздрагивание, прыжок в сторону) в ответ на различные сильные раздражения (зрительные, слуховые, обонятельные и тактильные).

Локализация основных проводящих путей среднего мозга представлена на схеме (рис. 43). Основание ножек мозга формируется лишь у высших черепных, следовательно, содержит филогенетически новые проводящие пути. Они представлены пучками продольных эфферентных волокон, которые происходят из конечного мозга. Эти волокна берут начало от клеток коры полушарий большого мозга и направляются в мозжечок, мост, продолговатый мозг и спинной мозг. Проводящий путь, идущий от коры головного мозга до мозжечка, прерывается в собственных ядрах моста и состоит из двух частей — корково-мостового и мосто-мозжечкового путей.

Часть волокон корково-мостового пути, происходящих от нейронов коры лобных долей, занимает медиальный отдел основания ножки мозга. Эти волокна составляют лобно-мостовой путь, *tr. frontopontinus*. Волокна, начинающиеся от нейронов коры затылочной и височной долей, проходят в латеральном отделе основания ножки мозга и объединяются под названием затылочно-височно-мостового пути, *tr. occipitotemporopontinus*.

Пирамидные волокна, происходящие от пирамидных клеток коры полушарий большого мозга, располагаются в середине основания ножки мозга. Из них медиальную часть занимает корково-ядерный путь, *tr. corticonuclearis*. Этот путь заканчивается на нейронах двигательных ядер черепных нервов ствола мозга. Латеральнее корково-ядерного пути локализуется корково-спинномозговой путь, *tr. corticospinalis*. Его волокна заканчиваются на нейронах собственных ядер

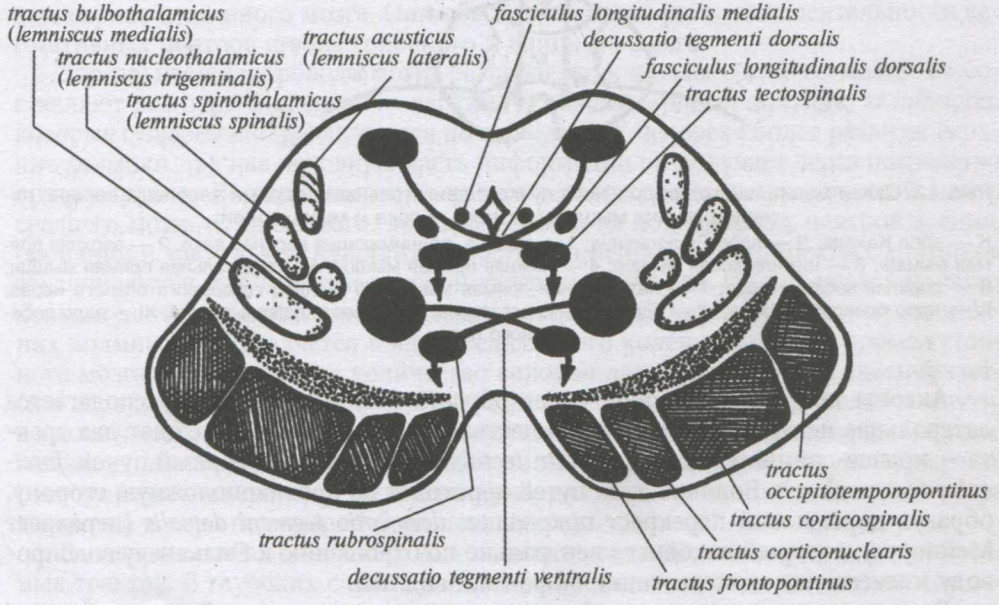

Рис. 43. Схема расположения проводящих путей на поперечном разрезе среднего мозга

передних рогов спинного мозга. Этот тракт, наибольший по площади, занимает почти $^{2}/_{5}$ основания ножки мозга.

В покрышке ножки мозга латеральнее красных ядер находятся следующие пучки афферентных волокон: медиальная петля, *lemniscus medialis* (*tr. bulbothalamicus*), спинномозговая петля, *lemniscus spinalis* (*tr. spinothalamicus*), тройничная петля, *lemniscus trigeminalis* (*tr. nucleothalamicus*) и латеральная (слуховая) петля, *lemniscus lateralis*. Волокна латеральной петли происходят из ядер трапециевидного тела моста.

Также в покрышке ножки мозга вентральнее от центрального серого вещества находится медиальный продольный пучок. Он образован аксонами нейронов интерстициального ядра, *nucleus interstitialis*, и аксонами нейронов ядра задней спайки, *nucleus commissurae posterioris*, которое находится на границе среднего и промежуточного мозга.

Вентральнее медиального продольного пучка располагается крыше-спинномозговой путь, *tr. tectospinalis*, образованный аксонами клеток верхних холмиков. Уже в среднем мозге этот путь переходит на противоположную сторону, образуя ранее описанный дорсальный перекрест покрышки, *decussatio tegmenti dorsalis* (перекрест Мейнерта).

От нейронов красных ядер начинается красноядерно-спинномозговой путь, *tr. rubrospinalis*, который называют пучком Монакова. Вентральнее красных ядер этот путь также переходит на противоположную сторону, образуя вентральный перекрест покрышки, *decussatio tegmenti ventralis* (перекрест Фореля).

Промежуточный мозг

Промежуточный мозг, *diencephalon* (см. рис. 20), развивается из каудальной части переднего мозгового пузыря, *prosencephalon*. В процессе онтогенеза он претерпевает существенные изменения. В нем истончаются вентральная и дорсальная стенки и значительно утолщаются боковые стенки. Полость этого сегмента нервной трубки значительно расширяется, приобретает форму щели, расположенной в срединной плоскости. Она называется III желудочком.

Следует обратить внимание на то, что дорсальная (верхняя) стенка III желудочка представлена только эпендимальным эпителием. Сверху над эпендимальным эпителием располагается отросток сосудистой оболочки мозга, которая разграничивает промежуточный мозг и структуры конечного мозга (свод и мозолистое тело). Боковые части промежуточного мозга с латеральной стороны непосредственно сращены со структурами конечного мозга.

На латеральной стенке полости эмбриональной нервной трубки имеется пограничная борозда, *sulcus limitans*, которой у взрослого человека соответствует подталамическая борозда, *sulcus hypothalamicus*. Она располагается на боковой стенке III желудочка и является границей между вентральной и дорсальной частями промежуточного мозга.

Дорсальная часть боковой стенки промежуточного мозга развивается из крыловидной пластинки и называется таламическим мозгом, *thalamencephalon*.

Вентральная часть боковой стенки промежуточного мозга, находящаяся ниже подталамической борозды, развивается из основной пластинки и носит название гипоталамуса, *hypothalamus*, или подталамической области.

Таким образом, в состав промежуточного мозга входят таламический мозг и гипоталамус. Полостью его является III желудочек.

ТАЛАМИЧЕСКИЙ МОЗГ

В таламическом мозге, *thalamencephalon*, выделяют три части: а) таламус, или зрительный бугор, *thalamus*; б) эпиталамус, *epithalamus* (надталамическую область); в) метаталамус, *metathalamus* (заталамическую область). Перечисленные структуры таламического мозга доступны осмотру с дорсальной поверхности ствола головного мозга только после удаления полушарий (рис. 44).

Таламус, *thalamus* (зрительный бугор), имеет яйцевидную форму. Его длина составляет около 40 мм, ширина 16 мм, высота 20 мм. Медиальная и дорсальная поверхности таламуса свободны, вентральная и латеральная поверхности сращены со структурами конечного мозга. Передний конец заострен и называется передним бугорком таламуса, *tuberculum anterius thalami*; задний конец утолщен и называется подушкой, *pulvinar*. Дорсальная поверхность таламуса покрыта тонким слоем белого вещества. Латерально на этой поверхности находится узкая концевая полоска, *stria terminalis*, синеватого цвета, которая разделяет зрительный бугор и хвостатое ядро, *nucleus caudatus*, относящееся к конечному мозгу.

По медиальному краю дорсальной поверхности проходит белый гребешок, называемый мозговой полоской таламуса, *stria medullaris thalami*, которая сзади

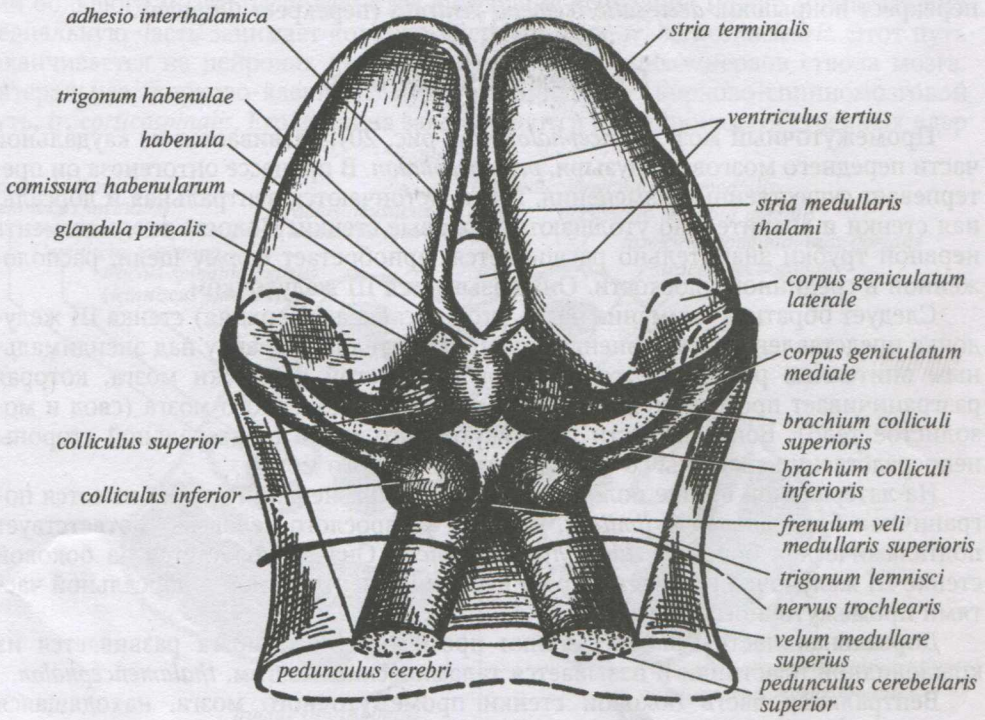

Рис. 44. Структуры среднего и промежуточного мозга на дорсальной поверхности ствола головного мозга

ограничивает небольшую треугольную площадку — треугольник поводка, *trigonum habenulae*, относящуюся к надталамической области. Большая часть дорсальной поверхности таламуса покрыта сосудистой пластинкой, *tela choroidea*, над которой располагается свод, *fornix*, относящийся к конечному мозгу.

Медиальная поверхность таламуса обращена в полость третьего желудочка. Ее нижней границей является подталамическая борозда, *sulcus hypothalamicus*. Между медиальными поверхностями зрительных бугров находится тяж — межталамическое сращение, *adhesio interthalamica*. Он образуется вторично в результате сближения таламусов и состоит из белого и серого вещества.

Эпиталамус, *epithalamus* (надталамическая область), располагается кзади от таламуса и является как бы его продолжением. К нему относятся: шишковидная железа, *glandula pinealis (epiphysis)*; поводки, *habenulae*; спайка поводков, *commissura habenularum*, и треугольники поводков, *trigonum habenulae*.

Шишковидная железа напоминает по форме сдавленную сосновую шишку. Длина ее составляет 7 мм, ширина и высота — около 5 мм. Располагается она в борозде между верхними холмиками среднего мозга и является железой внутренней секреции.

В основании железы имеется шишковидное углубление, *recessus pinealis*, представляющее собой полость, которая является продолжением третьего желудочка. Снизу шишковидная железа ограничена задней спайкой мозга, *commissura cerebri posterior*, сверху от нее находится спайка поводков, *commissura habenularum*. Спайка поводков с каждой стороны продолжается в поводок, *habenula*, представляющий собой как бы ножку железы. Поводки частично продолжаются в мозговые полоски таламуса, *striae medullares thalami*, основная часть их волокон заканчивается в треугольнике поводка, *trigonum habenulae*.

Треугольник поводка представляет собой небольшое треугольное поле, которое находится между поводком, таламусом и верхним холмиком. Под тонким слоем белого вещества здесь находится ядро поводка, *nucleus habenulae*, аксоны нейронов которого направляются в межножковое ядро среднего мозга, формируя поводково-межножковый тракт, *tr. habenulointerpeduncularis*.

Метаталамус, *metathalamus* (заталамическая область), представлен медиальными и латеральными коленчатыми телами, *corpora geniculata mediales et laterales*. Медиальное коленчатое тело, *corpus geniculatum mediale*, имеет форму небольшого возвышения (7 × 5 мм), расположенного вентральнее подушки зрительного бугра. Вместе с нижними холмиками среднего мозга медиальные коленчатые тела являются подкорковыми центрами слуха. Ядра медиального коленчатого тела играют роль коммуникационных центров для нервных импульсов, направляющихся в кору полушарий большого мозга. На нейронах ядер медиального коленчатого тела заканчиваются волокна латеральной петли.

Латеральное коленчатое тело, *corpus geniculatum laterale*, представляет собой возвышение удлиненной формы (12 × 5 мм), которым заканчивается зрительный тракт. Оно располагается на нижнелатеральной поверхности подушки зрительного бугра кпереди от медиального коленчатого тела. Коленчатые тела между собой разделены широкой бороздой. Латеральные коленчатые тела вместе с верхними холмиками и подушкой зрительного бугра являются подкорковыми центрами зрения. Ядра латерального коленчатого тела представляют собой коммуникационные центры, в которых прерываются пути, проводящие нервные импульсы к зрительным центрам коры полушарий большого мозга.

ГИПОТАЛАМУС

Гипоталамус, *hypothalamus* (подталамическая область), образует нижнюю стенку III желудочка.

Непосредственно под зрительным бугром, т. е. ниже подталамической борозды, находится собственно подталамическая область.

Собственно подталамическая область, *regio subthalamica propria*, представляет собой продолжение кпереди покрышки среднего мозга, в которой располагаются красное ядро и черное вещество Земмеринга. Латеральнее черного вещества залегает ядро овальной формы — заднее гипоталамическое ядро, *nucleus hypothalamicus posterior*, — ядро Люизи (*nucleus Luizi*).

На вентральной поверхности гипоталамуса в направлении сзади наперед располагаются: сосцевидные (сосочковые) тела, серый бугор, гипофиз, зрительный перекрест со зрительными трактами и зрительными нервами. Рассмотрим внешнюю форму этих образований (рис. 45).

Сосочковое тело, *corpus mammillare*, — парное, сферической формы, диаметром 5–6 мм, белого цвета. Вместе с передними ядрами таламуса оно является подкорковым центром обоняния.

Серый бугор, *tuber cinereum*, находится кпереди от сосочковых тел. С латеральной стороны он ограничен зрительными трактами, спереди — зрительным пере-

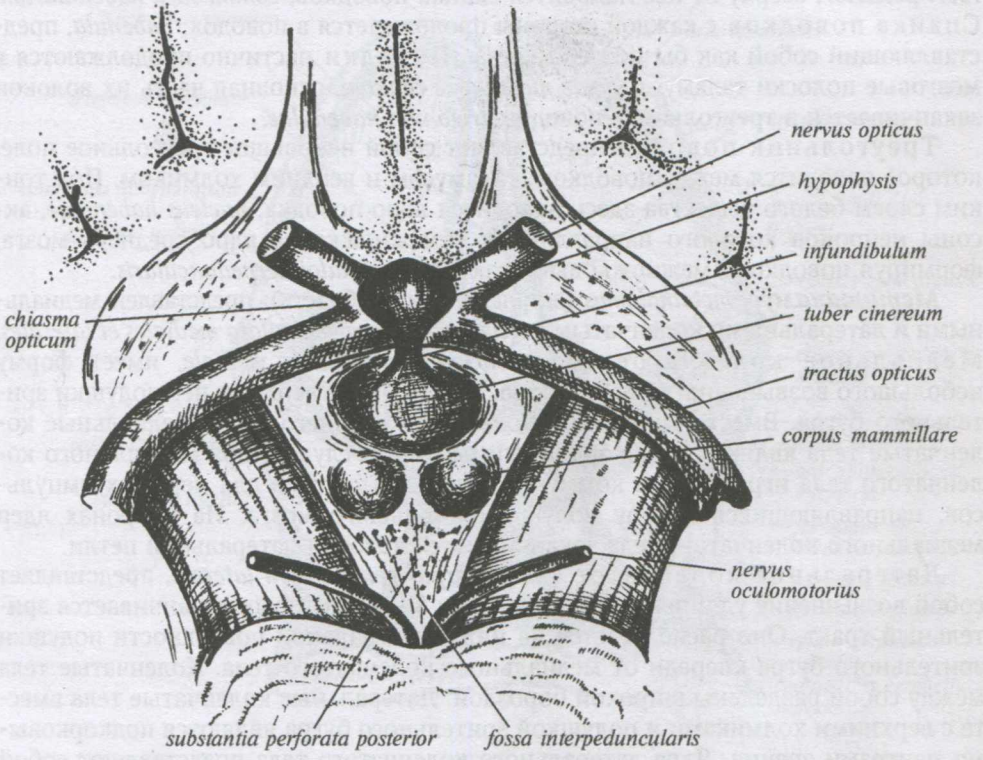

Рис. 45. Структуры среднего и промежуточного мозга на вентральной поверхности головного мозга

крестом. Серый бугор представляет собой возвышение, состоящее из серого вещества. В направлении книзу и кпереди он продолжается в воронку, *infundibulum*. Последняя посредством тонкой ножки связана с гипофизом.

Гипофиз, *hypophysis* (*glandula pituitaria*), имеет яйцевидную форму. Его поперечный размер составляет 12–15 мм; передне-задний – 10 мм; вертикальный – 5–7 мм, масса у взрослого человека – 0,7 г. Гипофиз состоит из двух долей – задней и передней, окруженных общей соединительнотканной оболочкой. Задняя доля, *lobus posterior* (нейрогипофиз, *neurohypophysis*), меньшего размера, посредством ножки связана с воронкой. Спереди задняя доля дугообразно окружена передней долей, *lobus anterior* (аденогипофиз, *adenohypophysis*). Между передней и задней долями имеется небольших размеров промежуточная часть передней доли, отделенная от последней узкой щелью. Передняя доля по происхождению представляет собой выпячивание эпителия первичной ротовой бухты. Задняя доля образуется путем выпячивания вентральной стенки промежуточного мозга.

Кпереди от серого бугра находится зрительный перекрест, *chiasma opticum*, который представляет собой четырехугольную пластинку. Своей верхней поверхностью он сращен с дном III желудочка. К передним углам зрительного перекреста подходят зрительные нервы, от задних углов отходят зрительные тракты.

Зрительные тракты, *tractus opticus*, имеют вид белых тяжей, сращенных с веществом мозга. Они идут латерально и назад, огибают ножки мозга и заканчиваются в латеральных коленчатых телах.

Кпереди от зрительного перекреста находится терминальная пластинка, *lamina terminalis*, которая располагается во фронтальной плоскости и является продолжением вентрального конца мозолистого тела – клювовидной пластинки, *lamina rostralis*.

Желудочковая поверхность гипоталамуса по срединной плоскости имеет два углубления. Переднее находится между зрительным перекрестом и терминальной пластинкой – супраоптическое углубление, *recessus supraopticus*. Второе углубление соответствует воронке – углубление воронки, *recessus infundibuli*.

Учитывая, что гипоталамус включает большое количество отдельных образований, целесообразно сгруппировать их по топографическому принципу следующим образом (рис. 46):

1. Передняя гипоталамическая область, *regio hypothalamica anterior*, или зрительная часть, *pars optica*:
   – зрительный перекрест, *chiasma opticum*;
   – зрительный тракт, *tractus opticus*.
2. Промежуточная гипоталамическая область, *regio hypothalamica intermedia*:
   – собственно подталамическая область, *regio subthalamica propria*:
   – серый бугор, *tuber cinereum*;
   – воронка, *infundibulum*;
   – гипофиз, *hypophysis*.
3. Задняя гипоталамическая область, *regio hypothalamica posterior*, или сосочковая часть, *pars mamillaris*:
   – сосочковые тела, *corpora mamillaria*.
4. Дорсолатеральная гипоталамическая область, *regio hypothalamica dorsolateralis*:

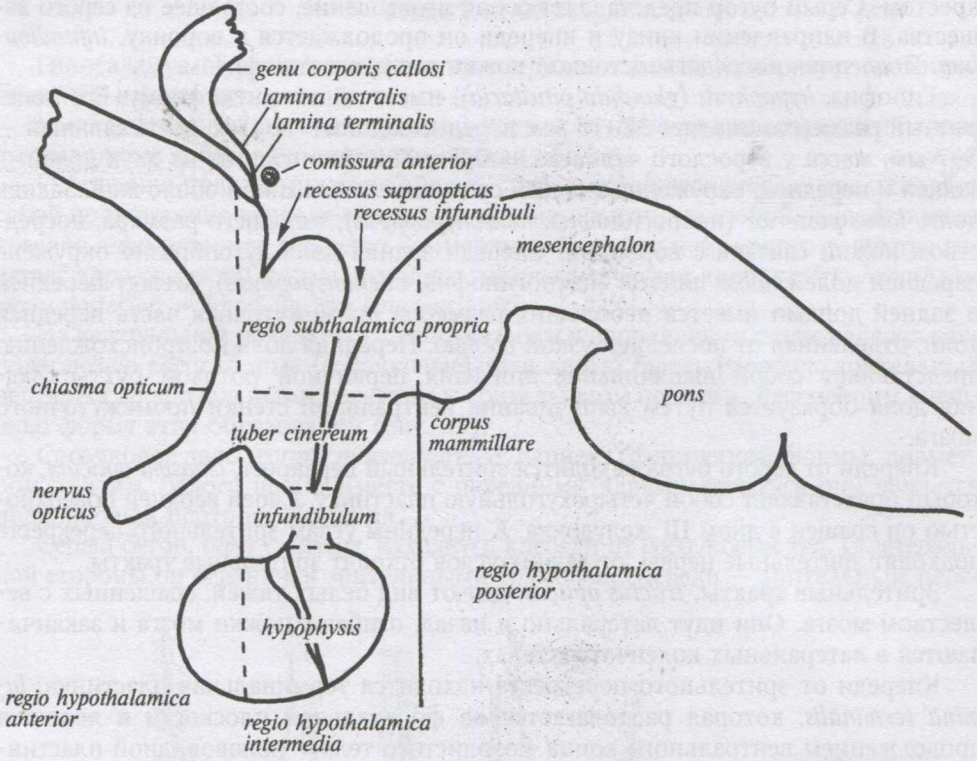

Рис. 46. Схема строения гипоталамуса

— заднее гипоталамическое ядро (ядро Люизи), *nucleus hypothalamicus posterior*;

— подталамическое ядро, *nucleus subthalamicus;*

— латеральное подталамическое ядро, *nucleus hypothalamicus lateralis.*

III ЖЕЛУДОЧЕК

Полостью промежуточного мозга является III желудочек, *ventriculus tertius.* Он представляет собой сагиттальную щель, расположенную в срединной плоскости. Его ширина 4–5 мм, длина в верхнем отделе около 25 мм, максимальная высота также 25 мм. Сзади в III желудочек открывается водопровод мозга. Через межжелудочковые отверстия, *foramina interventricularia* (*Monroi*), которые находятся в передней части боковых стенок третьего желудочка, имеется сообщение с боковыми желудочками.

Латеральная стенка III желудочка образована поверхностями зрительных бугров и собственно подталамической областью. Их разделяет подталамическая борозда, *sulcus hypothalamicus.* Большую часть дна третьего желудочка составляют образования, относящиеся к гипоталамусу, а именно: дорсальная поверхность зрительного перекреста, серый бугор и вещество мозга между сосочковыми телами. Кзади от сосочковых тел находится заднее продырявленное вещество. На дне третьего желудочка имеются отмеченные ранее углубления — *recessus*

supraopticus и *recessus infundibuli*. В качестве задней стенки третьего желудочка отмечают заднюю спайку мозга, которая находится над входом в водопровод среднего мозга. Выше задней спайки находится основание эпифиза, в которое внедряется небольшое шишковидное углубление, *recessus pinealis*. Дорсальная (верхняя) стенка нервной трубки сохранилась лишь в виде слоя эпендимальных клеток — *lamina choroidea epithelialis*. Латеральными краями эта пластинка фиксирована к мозговым полоскам, расположенным на границе между медиальной и верхней поверхностями зрительных бугров. Снаружи *lamina choroidea epithelialis* покрыта дупликатурой сосудистой оболочки, которая представлена сосудистой основой, *tela choroidea*, и сосудистым сплетением III желудочка, *plexus choroideus ventriculi III*. Эпендимальная пластинка и сосудистая оболочка между собой прочно сращены.

Передняя стенка III желудочка в верхней части образована столбами свода, *columna fornicis*, которые имеют вид белых валиков, расположенных один возле другого. Книзу они расходятся. Кпереди от столбов находится передняя спайка, *commissura anterior*. На поперечном разрезе спайка имеет округлую форму. Диаметр ее около 4 мм, ориентация — горизонтальная. Ниже передней спайки натянута терминальная пластинка, *lamina terminalis*, которая достигает дна желудочка.

Кзади от столба свода, между ним и передним бугорком таламуса с каждой стороны находится межжелудочковое отверстие, *foramen interventriculare* (*Monroi*). Верхняя часть межжелудочкового отверстия занята сосудистым сплетением, которое из III желудочка продолжается в боковые желудочки. Сосудистые сплетения покрыты эпендимой.

ПУТИ И ЦЕНТРЫ ПРОМЕЖУТОЧНОГО МОЗГА

Таламус (зрительный бугор), *thalamus*, состоит главным образом из серого вещества, разделенного прослойками белого вещества на отдельные ядра. Происходящие из них волокна образуют так называемый лучистый венец, *corona radiata*, связывающий таламус с другими отделами мозга.

По функциональным признакам ядра таламуса подразделяют на три группы (по Фултону):

1. Ядра, не имеющие связи с корой полушарий большого мозга. Они связаны с ядрами гипоталамуса и ядрами стриопаллидарной системы. Располагается данная группа ядер в дорсолатеральной части таламуса.

2. Ядра, в которых заканчиваются волокна путей общей и специальной чувствительности. Аксоны клеток этих ядер направляются в кору полушарий большого мозга. Эти ядра располагаются в вентральной части таламуса и являются соматочувствительными.

3. Ассоциативные ядра, которые связывают между собой различные центры промежуточного мозга. К ним относятся также ядра дорсолатеральной части таламуса и ядра подушки.

Принимая во внимание различное функциональное назначение ядер таламуса, можно выделить следующие их основные группы (рис. 47):

1. Передние ядра таламуса, *nuclei anteriores thalami*. Количество этих ядер 5–7. Они являются подкорковым центром обоняния. Передние ядра таламуса имеют связи с сосочковыми телами соответствующей стороны, которые также являются подкорковыми центрами обоняния. Пучок нервных волокон, происходящих от нейронов ядер сосочковых тел и заканчивающихся в передних ядрах

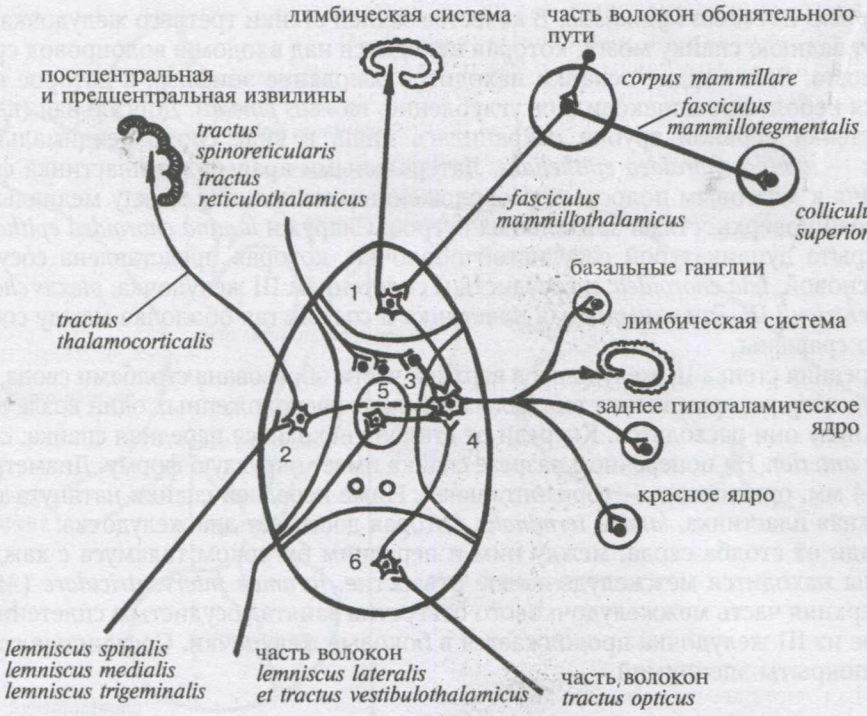

Рис. 47. Схема расположения ядер таламуса и их связи:
1 — передние ядра; 2 — вентро-латеральные ядра; 3 — ретикулярные ядра; 4 — медиальные ядра; 5 — срединные ядра; 6 — задние ядра

таламуса, называют сосочково-таламическим пучком, *fasciculus mammillothalamicus* (пучок Вик д'Азира). Следует обратить внимание, что часть аксонов от ядер сосочковых тел направляется в верхние холмики среднего мозга, формируя сосочково-покрышечный пучок, *fasciculus mammillotegmentalis*. По этому пучку проводятся нервные импульсы, обеспечивающие безусловнорефлекторное повышение тонуса мускулатуры и безусловнорефлекторные движения в ответ на сильные обонятельные раздражения. Аксоны клеток передних ядер таламуса направляются в лимбическую область коры полушарий большого мозга (преимущественно в кору медиальной поверхности лобной доли). Небольшая часть аксонов заканчивается на нейронах медиальных ядер таламуса.

2. Вентролатеральные ядра таламуса, *nuclei ventrolaterales thalami*. Количество этих ядер 5–6. Они являются подкорковым центром общей чувствительности. Следовательно, в них заканчиваются волокна, идущие в составе спинномозговой петли, *lemniscus spinalis*, медиальной петли, *lemniscus medialis*, и тройничной петли, *lemniscus trigeminalis*. Висцеросенсорные волокна, идущие в составе тройничной петли, направляются в медиальную часть вентролатеральных ядер таламуса, которые являются подкорковым центром интероцептивной чувствительности. Большая часть аксонов от клеток вентролатеральных ядер (80 %) направляется в составе внутренней капсулы в постцентральную извилину, форми-

руя таламо-корковый тракт, *tractus thalamocorticalis*. Меньшая часть аксонов (20 %) заканчивается в медиальных ядрах таламуса.

3. Задние ядра таламуса, *nuclei posteriores thalami*, представлены 4–5 ядрами подушки, *pulvinar*. Наряду с ядрами верхних холмиков среднего мозга и ядрами латеральных коленчатых тел они являются подкорковыми центрами зрения. В задних ядрах таламуса заканчивается часть волокон, проходящих в составе зрительного тракта. Аксоны клеток задних ядер таламуса направляются к медиальным ядрам таламуса, в подталамическую и в лимбическую области мозга.

4. Срединные ядра таламуса, *nuclei mediani thalami*, включают 2–3 ядра. Эти ядра являются подкорковыми центрами слуховых и вестибулярных функций. В них частично заканчиваются волокна нейронов слуховых и вестибулярных ядер моста. Кроме того, срединные ядра имеют непосредственные связи с зубчатым и красным ядрами. Аксоны клеток срединных ядер направляются в медиальные ядра таламуса и в кору височной и лобной долей полушарий большого мозга.

5. Медиальные ядра таламуса, *nuclei mediales thalami*, отчетливо определяются в количестве 4–5. Основным ядром этой группы считают дорсальное медиальное ядро, *nucleus medialis dorsalis*. Оно является подкорковым чувствительным центром экстрапирамидной системы, играющим роль интеграционного центра промежуточного мозга. На нейронах этого ядра заканчивается часть аксонов, происходящих от нейроцитов всех основных ядер зрительного бугра. Таким образом, сюда поступают все виды информации от подкорковых центров общей и специальной чувствительности. В свою очередь между дорсальным медиальным ядром таламуса, базальными ядрами конечного мозга (ядра стриопаллидарной системы) и участками коры полушарий большого мозга, относящимися к лимбической системе, существует двусторонняя связь. Часть аксонов клеток медиальных ядер таламуса приобретает нисходящее направление и заканчивается в ядрах подталамической области (ядро Люизи) и в красном ядре.

6. Ретикулярные ядра таламуса, *nuclei reticulares thalami*. Многочисленные мелкие ядра, разбросанные во всех частях зрительного бугра, являются подкорковыми чувствительными центрами ретикулярной формации. Эти ядра имеют двусторонние связи с ядрами ретикулярной формации спинного, продолговатого мозга, моста и среднего мозга.

Афферентные и эфферентные нервные связи ядер таламуса представлены в табл. 6.

Гипоталамус. Ядра гипоталамуса также весьма многочисленны (около 40). По расположению их разделяют на четыре группы: переднюю, промежуточную, заднюю и дорсолатеральную (рис. 48).

1. Передняя группа ядер включает супраоптическое, предоптическое и паравентрикулярные ядра. Эти ядра являются нейросекреторными. Их нейроциты вырабатывают нейросекрет, который по аксонам стекает в заднюю долю гипофиза в тельца скопления нейросекрета. В последних образуются гормоны задней доли гипофиза – антидиуретический гормон (АДГ) и окситоцин.

2. Промежуточная группа представлена ядрами собственно подталамической области, ядрами серого бугра и воронки. В собственно подталамической области располагается вентромедиальное гипоталамическое, дорсомедиальное гипоталамическое, дугообразное, дорсальное гипоталамическое и заднее перивентрикулярное ядра. Ядра промежуточной группы прилежат к углублению воронки III желудочка. К этим ядрам подходят многочисленные сосуды, проникающие в вещество мозга в области заднего продырявленного вещества. Вокруг нейроцитов формируются капиллярные сплетения. Установлено, что ядра

Таблица 6

Нервные связи ядер таламуса

Ядра таламуса	Афферентные пути	Эфферентные пути
Передние	Сосочково-таламический пучок. Таламокорковый пучок (в лобную долю к лимбической системе)	Корково-таламический пучок (из лобной доли)
Вентролатеральные	Спинномозговая петля. Медиальная петля. Тройничная петля. Таламокорковый пучок (в постцентральную, предцентральную извилины и верхнюю теменную дольку)	Корково-таламический пучок (из лобной и теменной долей)
Задние	Зрительный тракт (часть волокон). Таламокорковый пучок (в теменную, затылочную и височную доли)	Корково-таламический пучок (из теменной, затылочной и височной долей)
Срединные	Мозжечково-таламический пучок. Вестибулярно-таламический путь. Небольшая часть волокон латеральной петли. Таламостриарный пучок	Стриарно-таламический пучок
Медиальные	Пучки от всех других ядер таламуса. Таламо-корковый пучок (в лобную долю к лимбической системе). Таламостриарный пучок (к базальным ядрам)	Таламо-гипоталамический пучок (к заднему гипоталамическому ядру). Таламо-красноядерный пучок
Ретикулярные	Спинно-ретикулярный путь. Ретикулярно-таламический путь. Таламокорковый пучок (диффузная проекция по всем долям полушария)	Корково-таламический пучок (из всех долей полушария большого мозга)

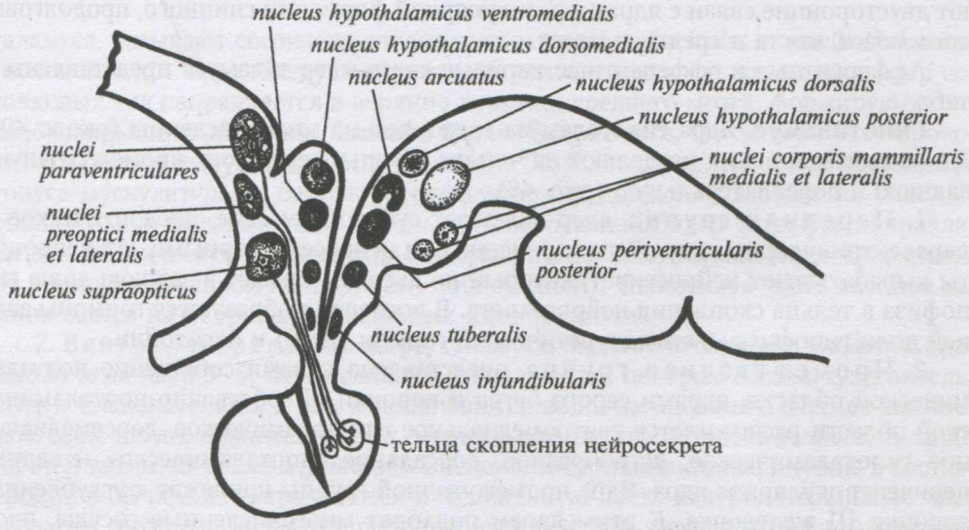

Рис. 48. Схема расположения ядер гипоталамуса

промежуточной группы осуществляют анализ химического состава крови и спинномозговой жидкости. Следовательно, эти нейроциты обладают хемо-, осморецепторными свойствами и в ответ на поступающую информацию о химическом составе крови и спинномозговой жидкости выделяют релизинг-факторы. Последние с током крови доставляются в переднюю долю гипофиза (аденогипофиз). Клетки аденогипофиза продуцируют тропные гормоны (ТТГ, СТГ, ГТГ, АКТГ, ПТГ и др.), находясь под контролем релизинг-факторов (статинов и либеринов).

3. Задние ядра гипоталамуса находятся в составе сосочковых тел, которые являются подкорковыми центрами обоняния. В каждом сосочковом теле находятся медиальные и латеральные ядра. Эти ядра получают информацию из проекционного центра обоняния — от нейронов парагиппокампальной извилины. Аксоны клеток сосочковых тел направляются к верхним холмикам, составляя сосочково-покрышечный пучок, *fasciculus mammillotegmentalis*, и к переднему ядру таламуса, формируя сосочково-таламический пучок, *fasciculus mammillothalamicus.*

4. Дорсолатеральные ядра гипоталамуса представлены задним гипоталамическим ядром, *nucleus hypothalamicus posterior* (ядром Люизи). Это ядро имеет непосредственные связи с медиальными ядрами таламуса, с базальными ядрами конечного мозга и с корой полушарий большого мозга. Аксоны клеток заднего гипоталамического ядра заканчиваются на нейронах передних и промежуточных ядер гипоталамуса, следовательно, в функциональном отношении они являются главными и выполняют роль интеграционного центра подталамической области промежуточного мозга. При их поражении у больных развиваются экстрапирамидные расстройства, симптомы функциональных расстройств различных внутренних органов, что обусловлено нарушением продукции АДГ и тропных гормонов.

Учитывая, что гипоталамус координирует нервную и гуморальную регуляцию деятельности всех внутренних органов, его считают высшим центром вегетативных функций организма. В ядрах гипоталамуса осуществляется регуляция сердечно-сосудистой деятельности, температуры тела, выделения слюны, желудочного и кишечного соков, мочи, пота и др.

В свете современных представлений о строении центральной нервной системы указанные высшие центры вегетативных функций находятся под контролем коры полушарий большого мозга.

РЕТИКУЛЯРНАЯ ФОРМАЦИЯ

Ретикулярная формация — это комплекс анатомически и функционально взаимосвязанных нейронов шейного отдела спинного мозга и ствола головного мозга, окруженных множеством волокон, идущих в различных направлениях. Именно сетевидное расположение волокон, связывающих между собой нервные клетки, послужило основой для предложенного названия.

Структурные элементы ретикулярной формации в шейных и верхнегрудных сегментах спинного мозга локализуются между задним и боковым рогами, в ромбовидном и среднем мозге — в покрышке, в промежуточном мозге — в составе таламуса.

Наряду с многочисленными отдельно лежащими нейронами, различными по форме и величине, в стволе головного мозга имеются ядра ретикулярной формации. Рассеянные нейроны ретикулярной формации прежде всего играют важную

роль в обеспечении сегментарных рефлексов, замыкающихся на уровне ствола головного мозга. Они выступают в качестве вставочных нейронов при осуществлении таких рефлекторных актов, как глотание, роговичный рефлекс и т. д.

Выяснено значение и многих ядер ретикулярной формации. Так, ядра, расположенные в продолговатом мозге, имеют связи с вегетативными ядрами блуждающего и языкоглоточного нервов, симпатическими ядрами спинного мозга. Поэтому они участвуют в регуляции сердечной деятельности, дыхания, тонуса сосудов, секреции желез и т. д.

Установлена роль голубого пятна и ядер срединного шва в регуляции сна и бодрствования. Голубое пятно, *locus coeruleus*, находится в верхне-латеральной части ромбовидной ямки. Нейроны этого ядра продуцируют биологически активное вещество — норадреналин, который оказывает активирующее воздействие на нейроны вышележащих отделов мозга. Особенно высока активность нейронов голубого пятна во время бодрствования, во время глубокого сна она угасает почти полностью. Ядра срединного шва, *nuclei raphes medianae*, располагаются по срединной линии продолговатого мозга и моста. Нейроциты этих ядер вырабатывают серотонин, который вызывает процессы разлитого торможения и состояние сна.

Ядра Кахаля и Даркшевича, относящиеся к ретикулярной формации среднего мозга, посредством медиального продольного пучка, имеют связи с ядрами III, IV, VI, VIII и XI пар черепных нервов. Они координируют работу этих нервных центров, что очень важно для обеспечения сочетанного поворота головы и глаз. Ретикулярная формация ствола головного мозга имеет важное значение в поддержании тонуса скелетной мускулатуры, посылая тонические импульсы на гамма-мотонейроны двигательных ядер черепных нервов и двигательных ядер передних рогов спинного мозга. В процессе эволюции из ретикулярной формации выделились такие самостоятельные образования, как красное ядро, черное вещество.

Структурные элементы ретикулярной формации ствола головного мозга можно условно разделить на латеральный и медиальный отделы. В латеральном отделе заканчиваются волокна из различных афферентных систем. В частности, к рассеянным клеткам и ядрам ретикулярной формации подходят коллатерали от спинномозговой, медиальной, тройничной и латеральной петель или непосредственно от чувствительных ядер черепных нервов. От нейронов медиального отдела начинаются эфферентные волокна, направляющиеся к двигательным ядрам черепных нервов, к мозжечку, к двигательным ядрам передних рогов спинного мозга.

Афферентные структуры ретикулярной формации из спинного мозга, продолговатого мозга, моста и среднего мозга передают информацию к медиальным и ретикулярным ядрам таламуса. В частности, различают: спинно-ретикулярный путь, начинающийся в ретикулярной формации спинного мозга; ретикулярно-таламический путь, начинающийся в ретикулярной формации продолговатого мозга и моста; крыше-таламический путь, начинающийся в ретикулярной формации среднего мозга.

Основным нисходящим трактом является ретикулярно-спинномозговой путь, который берет начало в стволе головного мозга и идет к нейронам передних рогов спинного мозга и промежуточной его части. Этот путь проводит тонические импульсы к гамма-мотонейронам и вставочным нейронам симпатической нервной системы.

От нейронов медиальных и ретикулярных ядер зрительного бугра к различным областям коры полушарий большого мозга идут таламо-корковые волокна. Особенностью этих путей является диффузный характер их распределения — они заканчиваются не только во всех областях, но и во всех слоях коры полушарий большого мозга. В связи с этим в кору поступают неспецифические афферентные импульсы из ретикулярной формации спинного мозга и ствола головного мозга. Неспецифические афферентные импульсы осуществляют активацию коры полушарий большого мозга, необходимую для восприятия специфических раздражений. Последние поступают в проекционные центры коры по специализированным афферентным путям от коммуникационных ядер таламуса и коленчатых тел. Следует подчеркнуть важную роль неспецифических афферентных ретикулярных волокон в отборе информации (дифференцированном проведении импульсов), поступающей к коре полушарий большого мозга. Прерывание потока неспецифических афферентных импульсов приводит к снижению тонуса коры, апатии и наступлению сна.

Необходимо отметить, что кора полушарий большого мозга, в свою очередь, посылает по корково-ретикулярным путям импульсы в ретикулярную формацию. Эти импульсы возникают в основном в коре лобной доли и проходят в составе пирамидных путей. Корково-ретикулярные связи оказывают либо тормозное, либо возбуждающее действие на ретикулярную формацию ствола головного мозга, осуществляют корректировку прохождения импульсов по эфферентным путям (отбор эфферентной информации).

Таким образом, между ретикулярной формацией и корой полушарий большого мозга имеется двусторонняя связь, которая обеспечивает саморегуляцию в деятельности нервной системы. От функционального состояния ретикулярной формации зависит тонус мускулатуры, работа внутренних органов, настроение, концентрация внимания, память и т. д.

В целом ретикулярная формация создает и поддерживает условия осуществления сложной рефлекторной деятельности с участием коры полушарий большого мозга.

СЕГМЕНТАРНЫЙ АППАРАТ СТВОЛА ГОЛОВНОГО МОЗГА

Сегментарный аппарат ствола головного мозга представляет собой совокупность анатомически и функционально взаимосвязанных структур, предназначенных для осуществления безусловных (врожденных) рефлексов, замыкающихся на уровне ствола головного мозга. Примерами таких рефлексов являются сосательный, глотательный, роговичный, кашлевой и т. д.

В состав сегментарного аппарата ствола головного мозга входят следующие структуры:

1. Корешковые волокна черепных нервов, включающих чувствительный компонент — V пара (тройничный нерв), VII пара (лицевой нерв), IX пара (языкоглоточный нерв), X пара (блуждающий нерв). Они представляют собой расположенные в веществе ствола головного мозга центральные отростки псевдоуниполярных клеток тройничного узла (V пары), коленчатого узла (VII пары), верхнего и нижнего узлов (IX и X пар). Корешковые волокна заканчиваются синаптическими окончаниями на вставочных нейронах ствола головного мозга.

2. Вставочные нейроны, роль которых выполняют рассеянные клетки ретикулярной формации ствола головного мозга. Аксоны этих клеток синаптически заканчиваются на нейронах двигательных ядер черепных нервов.

3. Мультиполярные нейроны двигательных ядер черепных нервов — III пара (глазодвигательный нерв), IV пара (блоковый нерв), V пара (тройничный нерв), VI пара (отводящий нерв), VII пара (лицевой нерв), IX пара (языкоглоточный нерв), X пара (блуждающий нерв), XI пара (добавочный нерв) и XII пара (подъязычный нерв).

4. Часть аксонов нейронов двигательных ядер черепных нервов, составляющих двигательные корешковые волокна в пределах вещества мозга.

Остальные элементы рефлекторных дуг безусловных рефлексов относятся к периферической нервной системе (корешковые волокна, лежащие за пределами ствола головного мозга, краниальные чувствительные ганглии, черепные нервы и их ветви).

В большинстве случаев вставочные нейроны сегментарного аппарата ствола головного мозга обеспечивают передачу нервных импульсов на нейроны двигательных ядер нескольких черепных нервов, причем не только своей стороны, но и противоположной. Например, при раздражении кожи лица в области щеки или губ у новорожденного возникают сосательные движения. Воспринимают раздражение рецепторы, являющиеся окончаниями псевдоуниполярных клеток узла тройничного нерва. Распространение нервного импульса в стволе головного мозга осуществляется на нейроны двигательных ядер V, VII, IX, X, XI и XII пар черепных нервов. В связи с этим в осуществлении сосательного акта принимают участие жевательные, мимические мышцы, мышцы нёба, глотки, шеи и языка. При этом мускулатура включается в осуществление ответной реакции в равной степени как на своей, так и на противоположной стороне тела.

Конечный мозг

Конечный мозг, *telencephalon* (большой мозг, *cerebrum*), является производным переднего мозгового пузыря и представлен двумя полушариями большого мозга, *hemispheria cerebri*. В каждом полушарии выделяют: 1) плащ, *pallium*, образующийся из дорсальной стенки мозгового пузыря; 2) обонятельный мозг, *rhinencephalon*; 3) базальные ядра, *nuclei basales*, развивающиеся из его вентрального отдела. Внутри каждого полушария имеется полость — боковой желудочек, *ventriculus lateralis*, сообщающийся с III желудочком.

Наружным слоем плаща является кора, *cortex cerebri*, под которой располагается белое вещество, составляющее большую по объему часть полушария.

КОРА ПОЛУШАРИЙ БОЛЬШОГО МОЗГА

Кора полушарий большого мозга представляет собой слой серого вещества, толщина которого в различных отделах неодинакова и в среднем составляет 2–3 мм. Поверхность коры имеет сложный рельеф, характеризующийся многочисленными бороздами большого мозга, *sulci cerebri*, и расположенными между ними возвышениями — извилинами большого мозга, *gyri cerebri*. Извилины между собой различаются по форме и величине, однако одноименные извилины на коре полушарий у различных людей принципиально сходны и локализуются в определенных местах.

В каждом полушарии большого мозга различают верхнелатеральную, медиальную и нижнюю поверхности. Верхнелатеральная поверхность полушария

большого мозга, *facies superolateralis hemispherii cerebri*, наиболее обширная, имеет выпуклую форму, обращена вверх и латерально, граничит с медиальной поверхностью четко выраженным верхним краем, *margo superior*. Плоская медиальная поверхность обращена к продольной щели большого мозга, *fissura longitudinalis cerebri*, в средней части соединена мозолистым телом с такой же поверхностью другого полушария. Нижняя поверхность в переднем отделе уплощена, а в заднем вогнута. От медиальной поверхности она отделяется нижнемедиальным краем, *margo inferomedialis*, от верхнелатеральной – нижнелатеральным краем, *margo inferolateralis*. Поперечная щель большого мозга, *fissura transversa cerebri*, отделяет сзади большой мозг от мозжечка. Три основные борозды делят каждое полушарие на четыре доли большого мозга, *lobi cerebri*.

1. Латеральная борозда, *sulcus lateralis*, начинается на нижней поверхности полушария в виде латеральной (Сильвиевой) ямки большого мозга, *fossa lateralis cerebri (Sylvii)*, идет по латеральной стороне вверх и назад и разделяется на три ветви – переднюю, восходящую и заднюю, *ramus anterior, ramus ascendens et ramus posterior*. Она является передневерхней границей височной доли, *lobus temporalis*, и разделяет лобную и височную доли.

2. Центральная борозда, *sulcus centralis (Rolandi)*, проходит фронтально по верхнелатеральной поверхности полушария, начинаясь от его верхнего края. Обычно она переходит на его медиальную сторону и нижней частью немного не достигает Сильвиевой борозды. Она разделяет верхнюю часть полушария на передний (меньший) отдел – лобную долю, *lobus frontalis*, задний (больший), включающий теменную долю, *lobus parietalis*, и затылочную долю, *lobus occipitalis*. Характерной особенностью центральной борозды является ее непрерывность на всем протяжении.

3. Теменно-затылочная борозда, *sulcus parietooccipitalis*, находится в задней части головного мозга на медиальной поверхности полушария, незначительно продолжаясь на верхнелатеральную поверхность. Эта борозда является границей между теменной и затылочной долями.

Рассмотрим взаимоотношение долей полушария большого мозга. Лобная доля занимает верхнелатеральную поверхность полушария кпереди от центральной борозды; нижнюю поверхность – кпереди от латеральной борозды. На медиальной поверхности реальная граница между лобной и теменной долями отсутствует, здесь они разделяются воображаемым продолжением центральной борозды.

Височная доля занимает верхнелатеральную поверхность книзу от латеральной борозды и нижнюю поверхность полушария кзади от латеральной (Сильвиевой) ямки большого мозга. На медиальной поверхности она располагается ниже ствола мозга.

Теменная доля лежит в центре головного мозга. На верхнелатеральной поверхности ей принадлежит участок полушария между центральной бороздой спереди, латеральной бороздой снизу и воображаемым продолжением теменно-затылочной борозды. На медиальной поверхности полушария теменная доля занимает участок между теменно-затылочной бороздой, воображаемым продолжением центральной борозды спереди и мозолистым телом снизу.

Затылочная доля отчетливо отграничена от теменной доли только на медиальной поверхности теменно-затылочной бороздой. На верхнелатеральной и нижней поверхностях полушария ее граница проводится воображаемыми линиями, являющимися продолжениями указанной борозды.

Кроме описанных четырех долей различают еще островок, *insula (Reilli)*. Он залегает в глубине латеральной борозды и виден лишь при раздвигании извилин, ограничивающих эту борозду.

РЕЛЬЕФ ВЕРХНЕЛАТЕРАЛЬНОЙ ПОВЕРХНОСТИ ПОЛУШАРИЙ

Лобная доля, *lobus frontalis*. На верхнелатеральной поверхности впереди центральной борозды проходят верхняя предцентральная борозда и нижняя предцентральная борозда. Иногда они сливаются в одну предцентральную борозду, *sulcus precentralis*. От этих двух борозд берут начало, направляясь вперед, две лобные борозды: верхняя, *sulcus frontalis superior*, и нижняя, *sulcus frontalis inferior* (рис. 49).

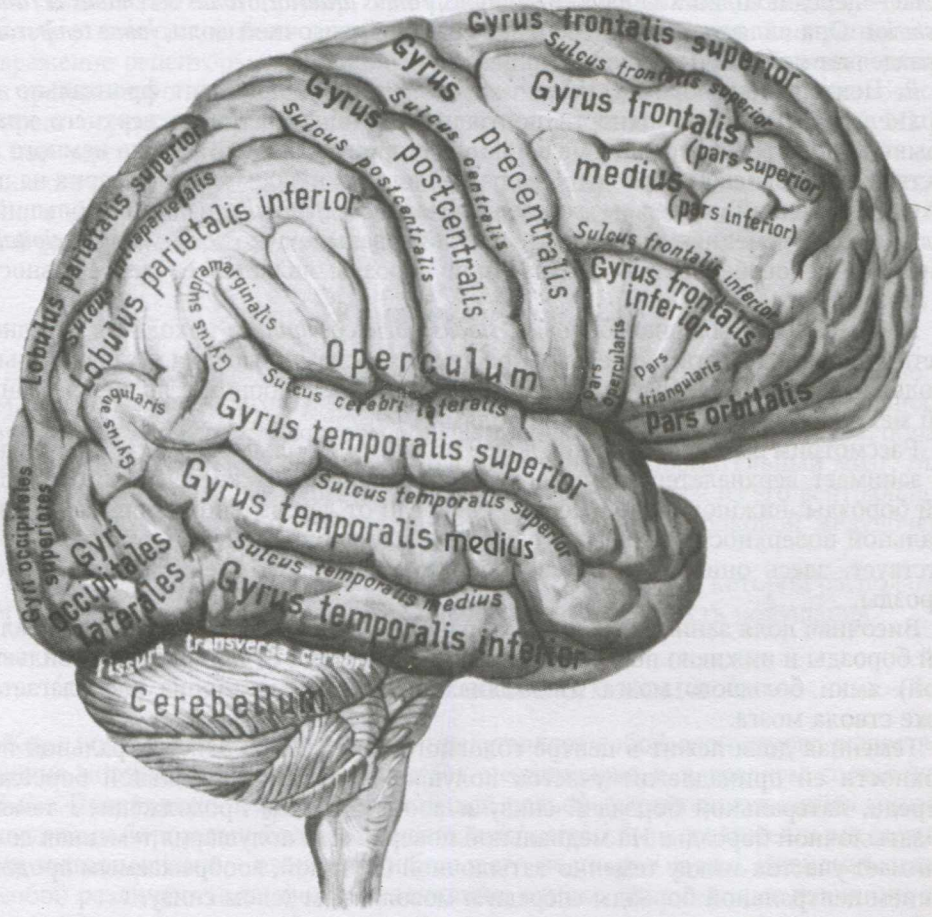

Рис. 49. Схема расположения борозд и извилин на верхнелатеральной поверхности полушарий большого мозга (по: Синельников Р. Д., 1963)

Этими четырьмя бороздами описываемая поверхность лобной доли делится на следующие извилины. Кпереди от центральной борозды находится предцентральная извилина, *gyrus precentralis*. На остальной площади выделяются три лобные извилины: верхняя лобная извилина, *gyrus frontalis superior*, располагается выше *sulcus frontalis superior* по верхнему краю полушария; средняя лобная извилина, *gyrus frontalis medius*, лежит между верхней и нижней лобными бороздами; нижняя лобная извилина, *gyrus frontalis inferior*, находится между *sulcus frontalis inferior* и *sulcus lateralis*. Передний конец полушария большого мозга носит название лобный полюс, *polus frontalis*.

Теменная доля, *lobus parietalis*. На верхнелатеральной поверхности параллельно центральной борозде идет постцентральная борозда, *sulcus postcentralis*. От нее начинается в сагиттальном направлении длинная внутритеменная борозда, *sulcus intraparietalis*. Этими двумя бороздами поверхность теменной доли разделяется на три участка. Между центральной и постцентральной бороздами расположена постцентральная извилина, *gyrus postcentralis*. Кверху она продолжается на медиальную поверхность полушария. Участок коры, расположенный выше *sulcus intraparietalis*, называется верхней теменной долькой, *lobulus parietalis superior*. Нижележащий участок — нижняя теменная долька, *lobulus parietalis inferior*. В ней находятся две очень важные извилины: надкраевая, *gyrus supramarginalis*, замыкающая конец *sulcus lateralis*, и угловая, *gyrus angularis*, которая окружает задний конец *sulcus temporalis superior*.

Затылочная доля, *lobus occipitalis*. Наименьшая из всех долей. На верхнелатеральной ее поверхности борозды весьма варьируют. Здесь различают верхние затылочные борозды, *sulci occipitales superiores*, и латеральные затылочные борозды, *sulci occipitales laterales*. В соответствии с этим различают верхние и латеральные затылочные извилины, *gyri occipitales superiores et laterales*. Задний конец полушария большого мозга носит название затылочный полюс, *polus occipitalis*.

Височная доля, *lobus temporalis*. На верхнелатеральной поверхности в переднезаднем направлении проходят верхняя височная борозда, *sulcus temporalis superior*, которая своим задним концом простирается в область теменной доли. Нижняя височная борозда, *sulcus temporalis inferior*, располагается ближе к нижнему краю височной доли.

На верхнелатеральной поверхности височной доли находятся верхняя височная извилина, *gyrus temporalis superior*, и средняя височная извилина, *gyrus temporalis medius*. Они отделены друг от друга верхней височной бороздой. Вдоль нижнего края полушария идет нижняя височная извилина, *gyrus temporalis inferior*, расположенная ниже одноименной борозды. Передний конец височной доли носит название височный полюс, *polus temporalis*.

Островок, *insula* (островковая доля — *Reilii*). Островок хорошо виден только при раздвигании краев латеральной борозды или после удаления нависающих над ними покрышковых (оперкулярных) отделов лобной, теменной и височной долей, ограничивающих *sulcus lateralis (Sylvii)*, на дне которой он находится. Островок имеет некоторое сходство с конусом, основание которого окружено глубокой круговой бороздой островка, *sulcus circularis insulae*. Его поверхность разделена посредством центральной борозды островка, *sulcus centralis insulae*, на переднюю и заднюю доли. Задняя доля состоит обычно только из одной длинной извилины островка, *gyrus longus insulae*, передняя содержит несколько коротких извилин островка, *gyri breves insulae*.

РЕЛЬЕФ МЕДИАЛЬНОЙ ПОВЕРХНОСТИ ПОЛУШАРИЙ

Борозды медиальной поверхности полушарий большого мозга (рис. 50). На медиальную поверхность полушария большого мозга распространяются все его доли. Основной бороздой является борозда мозолистого тела, *sulcus corporis callosi*, которая окружает мозолистое тело с его выпуклой стороны, продолжаясь в гиппокампальную борозду, *sulcus hippocampalis*. Приблизительно посередине между *sulcus corporis callosi* и верхним краем полушария располагается поясная борозда, *sulcus cinguli*. Она поворачивает к верхнему краю полушария своим задним концом — краевой ветвью, *ramus marginalis*, и немного заходит на верхнелатеральную поверхность, кзади от центральной борозды. Перед краевой ветвью, примерно над серединой мозолистого тела, поясная извилина отдает кверху парацентральную борозду, *sulcus paracentralis*. Непосредственным продолжением поясной борозды является подтеменная борозда, *sulcus subparietalis*. Ниже заднего конца мозолистого тела начинаются общим стволом две борозды, дивергирующие к краю полушария: уже описанная теменно-затылочная, *sulcus parietooccipitalis*, и шпорная борозда, *sulcus calcarinus*. Вблизи затылочного полюса на нижней поверхности полушария начинается коллатеральная борозда, *sulcus collateralis*, направляющаяся кпереди. Ее продолжением в передней части височной доли является носовая борозда, *sulcus rhinalis*.

Извилины медиальной поверхности полушарий большого мозга. Часть медиальной поверхности, лежащая выше поясной извилины, относится к лобной доле. Это простирающаяся сюда верхняя лобная извилина. Сзади она доходит до уровня проекции верхнего конца центральной борозды. В пределах

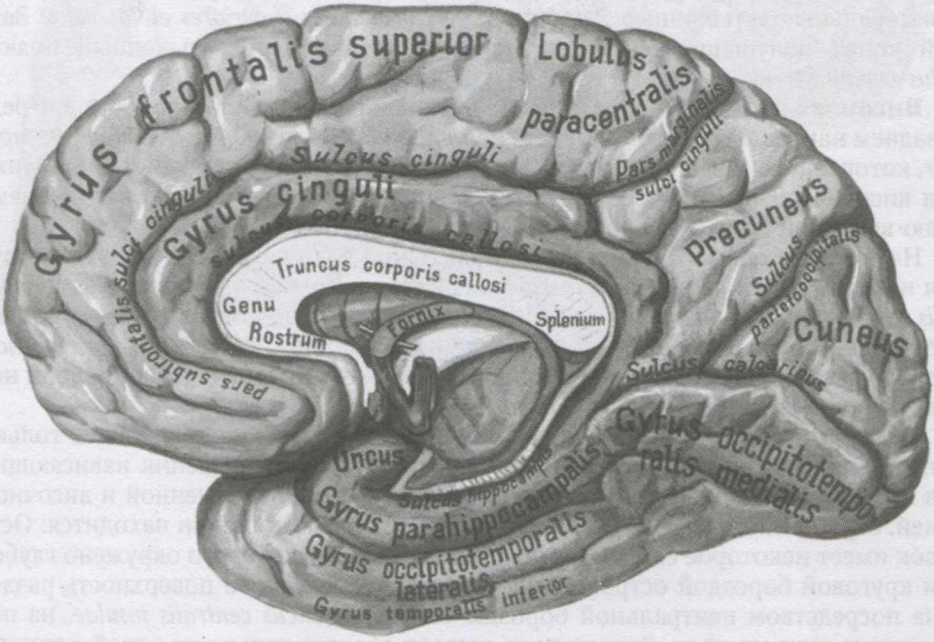

Рис. 50. Схема расположения борозд и извилин на медиальной поверхности полушарий большого мозга (по: Синельников Р. Д., 1963)

теменной доли располагается околоцентральная долька, *lobulus paracentralis*, которая сзади прилежит к краевой ветви поясной борозды. Околоцентральная долька связывает на медиальной поверхности теменную долю с лобной (точнее, *gyrus postcentralis* с *gyrus precentralis*). Между *ramus marginalis sulci cinguli* — спереди, *sulcus parietooccipitalis* — сзади и *sulcus subparietalis* — снизу лежит предклинье, *precuneus*. Между *sulcus parietooccipitalis* и *sulcus calcarinus* (уже в затылочной доле) расположен клин, *cuneus*. На медиальной поверхности той же доли находится язычная извилина, *gyrus lingualis*, верхний край которой прилежит к *sulcus carcarinus*. Ниже *sulcus collateralis* располагается медиальная затылочно-височная извилина, *gyrus occipitotemporalis medialis*.

В пределах височной доли на медиальной поверхности полушарий непосредственно под ножкой мозга находится парагиппокампальная извилина, *gyrus parahippocampalis*, которая спереди заканчивается крючком, *uncus*. От ножки мозга парагиппокампальная извилина и крючок отделены гиппокампальной бороздой, *sulcus hippocampalis*. Ниже парагиппокампальной извилины лежит латеральная затылочно-височная извилина, *gyrus occipitotemporalis lateralis*. Названные извилины разделены сзади коллатеральной бороздой, *sulcus collateralis*, спереди — носовой бороздой, *sulcus rhinalis*.

По самому нижнему краю медиальной поверхности височной доли проходит нижняя височная извилина, *gyrus temporalis inferior*, над которой располагается латеральная затылочно-височная извилина, *gyrus occipitotemporalis lateralis*.

Извилины, кольцевидно окаймляющие мозолистое тело и ножки мозга, простирающиеся из лобной доли в височную, в целом составляют сводчатую извилину, *gyrus fornicatus*, которую выделяют как лимбическую долю, *lobus limbicus*. Она состоит из двух частей: поясной извилины, *gyrus cinguli*, и парагиппокампальной извилины, *gyrus parahippocampalis*, связанных друг с другом позади валика мозолистого тела, перешейком — *isthmus gyri cinguli*.

Поясная извилина лежит между бороздой мозолистого тела, с одной стороны, поясной бороздой и подтеменной бороздой — с другой. Парагиппокампальную извилину, как уже отмечалось, ограничивают сверху гиппокампальная борозда, *sulcus hippocampalis*, снизу — передний конец коллатеральной и носовой борозд.

РЕЛЬЕФ НИЖНЕЙ ПОВЕРХНОСТИ ПОЛУШАРИЙ

На нижней (базальной) поверхности лобной доли находится обонятельная борозда, *sulcus olfactorius*, идущая параллельно продольной щели мозга, и более латерально — глазничные борозды, *sulci orbitales*. Между этими бороздами расположены извилины изменчивой формы: прямая извилина, *gyrus rectus*, которую ограничивают *sulcus olfactorius* и *fissura longitudinalis cerebri*, и глазничные извилины, *gyri orbitales*, лежащие латерально от обонятельной борозды (рис. 51).

В пределах височной и затылочной долей четкой границы между медиальной и нижней поверхностями нет. Они постепенно переходят друг в друга. В связи с этим борозды и извилины, расположенные на медиальной поверхности полушарий в нижних отделах затылочной и височной долей, видны и на нижней поверхности полушарий. В частности, в пределах затылочной доли находится медиальная затылочно-височная извилина. В пределах височной доли лежат парагиппокампальная, латеральная затылочно-височная и нижняя височная извилины. Последовательность расположения названных извилин рассмат-

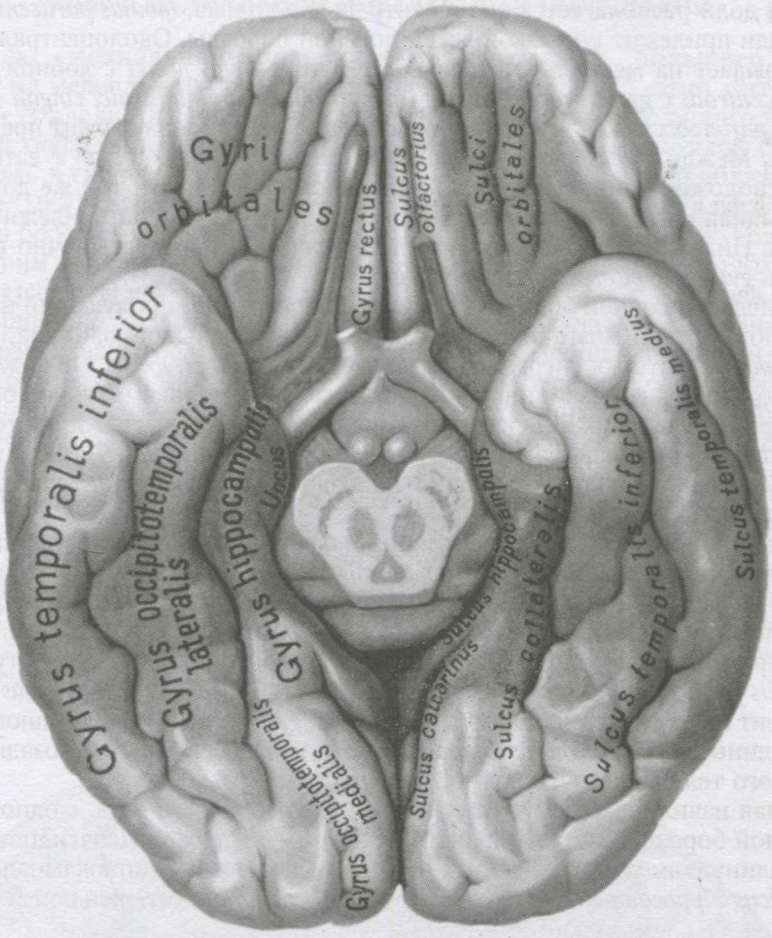

Рис. 51. Схема расположения борозд и извилин на нижней поверхности полушарий большого мозга (по: Синельников Р. Д., 1963)

ривается в латеральном направлении. Борозды, разделяющие эти извилины, названы ранее.

Приведенное описание борозд и извилин коры головного мозга можно считать схематичным, так как довольно часто встречаются индивидуальные варианты их архитектоники.

СТРОЕНИЕ КОРЫ ПОЛУШАРИЙ БОЛЬШОГО МОЗГА

Кора мозга, *cortex cerebri*, составляет важнейшую часть головного мозга, являясь материальным субстратом высшей нервной деятельности и главным регулятором всех жизненных функций организма. Кора осуществляет анализ и синтез поступающих раздражений из внутренней среды организма и из окружающей внешней среды. Следовательно, с корой полушарий большого мозга

связаны высшие формы отражения внешнего мира и сознательная деятельность человека.

Формирование коры — это одно из самых прогрессивных приобретений в эволюции мозга позвоночных. Филогенетические подходы к изучению этого вопроса показывают, что кора развивалась постепенно. Так, у рыб и амфибий кора полушарий большого мозга выполняла лишь функцию анализатора обонятельных раздражений. У рептилий появляется новая кора, которая анализирует зрительную информацию. У млекопитающих новая кора занимает уже большую часть полушарий большого мозга. В ней анализируются импульсы всех видов чувствительности и развиваются высшие двигательные центры. У высших млекопитающих, приматов и человека бурное развитие новой коры приводит к образованию борозд и извилин, за счет которых увеличивается поверхность полушарий большого мозга.

При рассмотрении коры полушарий большого мозга человека с филогенетических позиций можно выделить древнюю, старую и новую кору. К древней коре, *paleocortex*, относится небольшой участок, расположенный на вентральной поверхности лобной доли возле обонятельной луковицы. К старой коре, *archicortex*, относится гиппокамп, или Аммонов рог, который располагается в полости боковых желудочков конечного мозга. Смещение старой коры в указанное место произошло в результате значительного разрастания новой коры, *neocortex*. На долю новой коры у человека приходится 95 % от всей поверхности полушария большого мозга. У эмбриона человека уже на 5-м месяце внутриутробного развития начинается образование борозд на коре полушарий большого мозга. Первой образуется латеральная борозда, затем возникают центральная, теменно-затылочная, шпорная и гиппокампальная борозды. С 7 месяцев процесс появления борозд ускоряется, развиваются вторичные борозды. К моменту рождения ребенка рельеф полушарий в основном формируется. После рождения отмечается образование третичных борозд, которые определяют индивидуальные особенности рельефа полушарий.

У взрослого человека, благодаря окончательному формированию борозд площадь полушарий большого мозга составляет в среднем 1550 см^2.

Новая кора человека в сравнении с новой корой прочих млекопитающих отличается, кроме размеров, высокой своей дифференцированностью. Ее толщина не всюду одинакова. В среднем равная 2–3 мм, она меняется не только в различных отделах полушария, но и в различных участках извилин. Наибольшего развития она достигает в верхних частях предцентральной и постцентральной извилин, а также в парацентральной дольке. На вершинах извилин кора обычно толще, чем в глубине борозд. В целом на долю коры приходится 44 % от всего объема полушарий. Количество нейроцитов в коре полушарий большого мозга в среднем составляет 15 млрд. Однако по объему они равны лишь 1 : 27 от объема всей коры, 26 частей приходится на долю глиальных элементов, которые обеспечивают опорную, защитную и трофическую функции по отношению к нейроцитам.

Основоположником исследований клеточного состава коры полушарий большого мозга, особенностей структуры и распределения нервных клеток (цитоархитектоника коры) является В. А. Бец. В дальнейшем в коре большого мозга Бродман выделил 52 поля, обозначив каждое из них определенной цифрой. Такая же нумерация полей сохранена в цитоархитектонической карте, составлен-

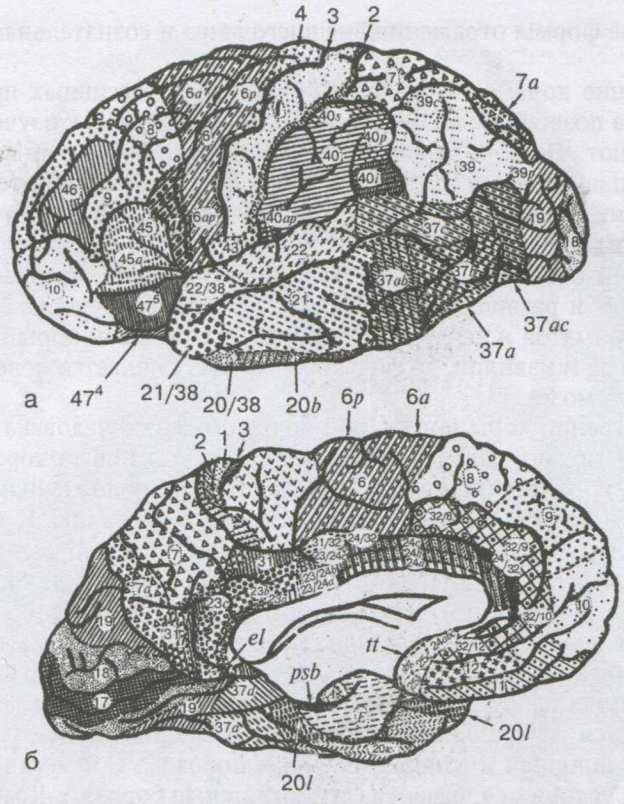

Рис. 52. Карта цитоархитектонических полей коры полушарий большого мозга (по данным Института мозга России):
а — верхнелатеральная поверхность; б — медиальная поверхность

ной Институтом мозга России, но в ней ряд полей подразделяется на зоны, обозначенные буквами латинского алфавита (рис. 52).

Нервные клетки распределяются в различных частях коры полушарий большого мозга неодинаково. В то же время было обнаружено, что однородные по своим структурным особенностям нервные клетки группируются в отдельные слои, число которых в зрелой коре варьирует от 5 до 8. В некоторых областях, например в предцентральной извилине, обычно происходит редукция четвертого слоя, в затылочной доле он, наоборот, расщепляется на три новых. Значительная часть полушарий большого мозга имеет шестислойный тип строения коры.

Первый слой — самый наружный — молекулярная пластинка, *lamina molecularis*, содержит небольшое количество мелких нервных клеток и представлен преимущественно густым сплетением нервных волокон, лежащих параллельно поверхности извилин.

Второй слой — наружная зернистая пластинка, *lamina granularis externa*, содержит большое количество мелких, полигональных или круглых нервных клеток.

Третий слой — наружная пирамидная пластинка, *lamina pyramidalis externa*, состоит из таких же мелких клеток, как и второй слой.

Четвертый слой называется внутренней зернистой пластинкой, *lamina granularis interna*, представлен мелкими мультиполярными клетками.

Пятый слой — слой больших пирамидных клеток или ганглиозный, *lamina ganglionaris*, представлен внутренней пирамидной пластинкой, *lamina pyramidalis interna*. Он содержит наряду с довольно крупными пирамидными клетками еще так называемые гигантские пирамидные клетки Беца, встречающиеся лишь в определенных участках коры: в предцентральной извилине (преимущественно в верхнем ее отделе) и в парацентральной дольке полушария. Пирамидные клетки своей верхушкой обращены к поверхности мозга; основанием, от которого отходит аксон, — к белому веществу. Пятый слой дает начало эфферентным (нисходящим) корково-спинномозговому и корково-ядерному трактам.

Шестой слой располагается на границе с белым веществом; он полиморфный, представлен мультиформной пластинкой, *lamina multiformis*, содержит, как показывает его название, клеточные элементы самой разнообразной формы (треугольные, полигональные, овальные, веретенообразные).

Три наружных слоя принято объединять под названием главной наружной зоны, три внутренних — под названием главной внутренней зоны. Функциональное значение пластинок определяется их клеточным составом и межнейрональными связями. В молекулярной пластинке заканчиваются волокна из других слоев коры и из противоположного полушария. Существует мнение, что нейроны молекулярной пластинки имеют непосредственное отношение к процессам памяти. Наружная зернистая и наружная пирамидная пластинки в основном содержат ассоциативные нейроны, осуществляющие внутрикорковые связи. Они обеспечивают аналитические мыслительные процессы. Эти пластинки филогенетически наиболее молодые, они сильно развиты в коре полушарий большого мозга у человека.

Внутренняя зернистая пластинка является главным афферентным слоем коры. На нейронах этой пластинки заканчиваются проекционные нервные волокна, идущие от ядер таламуса и коленчатых тел. От пирамидных клеток внутренней пирамидной пластинки начинаются эфферентные проекционные волокна коры. Мультиформная пластинка содержит функционально неоднородные нейроны. От них берут начало ассоциативные и комиссуральные волокна.

В настоящее время получены данные о структурно-функциональной взаимосвязи клеток в различных слоях коры полушарий большого мозга. В связи с этим введено понятие корковых колонок, или модулей. Каждая корковая колонка представляет собой вертикально ориентированный ряд нейронов, проходящий через все слои коры. Модуль имеет собственный вход и выход и предназначен для обработки поступающей информации. Число нейронов в корковых колонках обладает постоянством и составляет в большинстве полей 110, только в зрительных полях оно возрастает до 300–500. Корковые колонки окружены радиально расположенными артериолами и нервными волокнами, т. е. имеют определенные границы.

Поля коры полушарий большого мозга также характеризуются специфичностью миелоархитектоники: различают радиальные и тангенциальные нервные волокна коры. Радиальные волокна вступают в кору из белого вещества полушарий или, наоборот, направляются в него из коры. Тангенциальные волокна располагаются параллельно слоям коры и образуют сплетения (полоски). Волокна, происходящие в полосках, соединяют между собой нейроны соседних корковых колонок. Число полосок в различных полях коры неодинаково. Особенно много

их насчитывается в зрительных полях коры. По особенностям миелоархитектоники Фогт в коре полушарий большого мозга выделяет более 100 полей. Наконец, существенные отличия имеет распределение глии в различных участках коры — глиоархитектоника.

ДИНАМИЧЕСКАЯ ЛОКАЛИЗАЦИЯ ФУНКЦИЙ В КОРЕ ПОЛУШАРИЙ БОЛЬШОГО МОЗГА

На основании многочисленных клинических, патологоанатомических, электрофизиологических и морфологических исследований со всей определенностью установлено функциональное значение различных областей коры полушарий большого мозга.

Участки коры полушарий, имеющие характерную цитоархитектонику, и нервные связи, участвующие в выполнении определенных функций, являются нервными центрами. Поражение таких участков коры проявляется в утрате присущих им функций. Нервные центры коры полушарий большого мозга могут быть разделены на проекционные и ассоциативные.

Проекционные центры — это участки коры полушарий большого мозга, представляющие собой корковую часть анализатора, имеющие непосредственную морфофункциональную связь через посредство афферентных или эфферентных нервных путей с нейронами подкорковых центров. Они осуществляют первичную обработку поступающей сознательной афферентной информации и реализацию осознанной эфферентной информации (произвольные двигательные акты).

Ассоциативные центры — это участки коры полушарий большого мозга, не имеющие непосредственной связи с подкорковыми образованиями, а связанные временной двусторонней связью с проекционными центрами. Ассоциативные центры играют первостепенную роль в осуществлении высшей нервной деятельности (глубокая обработка сознательной афферентной информации, мыслительная деятельность, память и т. д.).

В настоящее время достаточно точно выяснена динамическая локализация некоторых функций коры полушарий большого мозга.

Участки коры полушарий большого мозга, не являющиеся проекционными или ассоциативными центрами, участвуют в выполнении межанализаторной интегративной деятельности головного мозга.

Проекционные нервные центры коры полушарий большого мозга развиваются как у человека, так и у высших позвоночных животных. Они начинают функционировать сразу же после рождения. Формирование этих центров завершается гораздо раньше, чем ассоциативных. В клиническом отношении важными являются следующие проекционные центры.

Проекционный центр общей чувствительности (тактильной, болевой, температурной и сознательной проприоцептивной). Этот нервный центр также называют анализатором общей чувствительности. Он локализуется в коре постцентральной извилины (поля 1, 2, 3). В нем заканчиваются волокна, идущие в составе таламо-коркового пути, *tr. thalamocorticalis*. Каждый участок противоположной половины тела имеет отчетливую проекцию в корковом конце анализатора (соматотопическая проекция). В верхнем отделе постцентральной извилины проецируются нижняя конечность и туловище, в среднем — верхняя конечность и в нижнем — голова (сенсорный гомункулюс Пенфилда). Размеры

проекционных зон соматосенсорной коры прямо пропорциональны количеству рецепторов, находящихся в кожных покровах. Этим объясняется наличие наиболее крупных соматосенсорных зон, соответствующих лицу и кисти. Поражение постцентральной извилины вызывает утрату тактильной, болевой, температурной чувствительности и мышечно-суставного чувства на противоположной половине тела.

Проекционный центр двигательных функций (кинестетический центр), или двигательный анализатор. Этот центр располагается в двигательной области коры, включающей предцентральную извилину и парацентральную дольку (поля 4, 6). В 3–4-м слоях коры двигательного анализатора заканчивается часть волокон, идущих в составе таламо-коркового пути. Здесь осуществляется анализ проприоцептивных (кинестетических) раздражений. В пятом слое коры располагается ядро двигательного анализатора, от нейроцитов которого берут начало корково-спинномозговой и корково-ядерный пути, *tr. corticospinalis* и *tr. corticonuclearis*. В предцентральной извилине также имеется четкая соматотопическая локализация двигательных функций. Мышцы, выполняющие сложные и тонко дифференцированные движения, имеют большую проекционную зону в коре предцентральной извилины. Наибольшую площадь занимает проекция мышц языка, лица и кисти, наименьшую — проекция мышц туловища и нижних конечностей. Соматотопическая проекция на предцентральную извилину носит название «моторный гомункулюс Пенфилда». Тело человека проецируется на извилине «вверх ногами», причем проекция осуществляется на кору противоположного полушария.

Афферентные волокна, заканчивающиеся в чувствительных слоях коры кинестетического центра, первоначально проходят в составе путей Голля, Бурдаха и ядерно-таламического тракта, проводящих сознательное мышечно-суставное чувство и частично тактильные импульсы. Поражение предцентральной извилины (при кровоизлияниях, травмах) приводит к нарушению восприятия проприоцептивных раздражений от скелетных мышц, связок, суставов и надкостницы. Возникающие центральные параличи связаны с повреждением нейронов моторной зоны коры, аксоны которых заканчиваются на нейронах двигательных ядер черепных нервов или на нейронах собственных ядер передних рогов спинного мозга. Корково-спинномозговой и корково-ядерный пути проводят импульсы, обеспечивающие сознательные движения, и оказывают тормозное воздействие на сегментарный аппарат ствола головного и спинного мозга. Корковый центр двигательного анализатора через систему ассоциативных волокон имеет многочисленные связи с различными корковыми сенсорными центрами (центром общей чувствительности, центром зрения, слуха, вестибулярных функций и т. д.). Указанные связи необходимы для осуществления интегративных функций при выполнении произвольных движений.

Проекционный центр схемы тела. Этот центр располагается в теменной доле в области внутритеменной борозды (поле 40s). В нем представлены соматотопические проекции всех частей тела. В центр схемы тела поступают импульсы преимущественно сознательной проприоцептивной чувствительности. Основное функциональное назначение данного проекционного центра — определение положения тела и отдельных его частей в пространстве и оценка тонуса мускулатуры. При поражении верхней теменной дольки наблюдается нарушение таких функций, как узнавание частей собственного тела, ощущение лишних ко-

нечностей, нарушения определения положения отдельных частей тела в пространстве.

Проекционный центр слуха, или ядро слухового анализатора располагается в средней трети верхней височной извилины (поле 22), преимущественно на поверхности извилины, обращенной к островку. В этом центре заканчиваются волокна слухового пути, происходящие от нейронов медиального коленчатого тела (подкорковый центр слуха) своей и преимущественно противоположной сторон. В конечном счете волокна слухового пути проходят в составе слуховой лучистости, *radiatio acustica*.

При поражении проекционного центра слуха с одной стороны отмечается понижение слуха на оба уха, причем с противоположной стороны от очага поражения слух снижается в большей степени. Полная глухота наблюдается только при двустороннем поражении корковых проекционных анализаторов слуха.

Проекционный центр зрения, или ядро зрительного анализатора. Данное ядро локализуется на медиальной поверхности затылочной доли, по краям шпорной борозды (поле 17). В нем заканчиваются волокна зрительного пути (*radiatio optica*) со своей и противоположной сторон, происходящие от нейронов латерального коленчатого тела (подкорковый центр зрения). Нейроны поля 17 воспринимают световые раздражения, поэтому на данном поле спроецирована сетчатка.

Одностороннее поражение проекционного центра зрения в пределах поля 17 сопровождается частичной слепотой на оба глаза, но в различных участках сетчатки. Полная слепота наступает только при двустороннем поражении поля 17.

Проекционный центр обоняния, или ядро обонятельного анализатора. Располагается на медиальной поверхности височной доли в коре парагиппокампальной извилины и в крючке (лимбическая область – поля А, Е). Здесь заканчиваются волокна обонятельного пути со своей и противоположной сторон, происходящие от нейронов обонятельного треугольника. При одностороннем поражении проекционного центра обоняния отмечается снижение обоняния и обонятельные галлюцинации.

Проекционный центр вкуса, или ядро вкусового анализатора. Располагается там же, где и проекционный центр обоняния, т. е. в лимбической области мозга. В проекционном центре вкуса заканчиваются волокна вкусового пути своей и противоположной сторон, происходящие от нейронов базальных ядер таламуса.

При поражении лимбической области наблюдаются расстройства вкуса, обоняния и появляются галлюцинации.

Проекционный центр чувствительности от внутренних органов, или анализатор висцероцепции. Располагается в нижней трети постцентральной и предцентральной извилин (поле 43). В корковую часть анализатора висцероцепции поступают афферентные импульсы от гладкой мускулатуры и желез внутренних органов. В коре поля 43 заканчиваются волокна интероцептивного пути, происходящие от нейронов вентролатерального ядра таламуса, в которое информация поступает по ядерно-таламическому тракту, *tr. nucleothalamicus*. В проекционном центре висцероцепции анализируются, главным образом, болевые ощущения и афферентные импульсы от гладкой мускулатуры.

Проекционный центр вестибулярных функций. Вестибулярный анализатор, несомненно, имеет свое представительство в коре полушарий большого мозга, однако сведения о его локализации неоднозначны. Принято считать, что

проекционный центр вестибулярных функций располагается на дорсальной поверхности височной доли в области средней и нижней височных извилин (поля 20, 21). Определенное отношение к вестибулярному анализатору имеют также прилежащие отделы теменной и лобной долей. В коре проекционного центра вестибулярных функций заканчиваются волокна, происходящие от нейронов срединных ядер таламуса. Поражения указанных корковых центров проявляются спонтанным головокружением, ощущением неустойчивости, чувства проваливания, ощущением движения окружающих предметов и деформации их контуров.

Завершая рассмотрение проекционных центров, следует отметить, что корковые анализаторы общей чувствительности получают афферентную информацию с противоположной стороны тела, поэтому поражение центров сопровождается расстройствами определенных видов чувствительности только на противоположной стороне тела. Корковые анализаторы специальных видов чувствительности (слуховой, зрительной, обонятельной, вкусовой, вестибулярной) связаны с рецепторами соответствующих органов своей и противоположной сторон, поэтому полное выпадение функций данных анализаторов наблюдается только при поражении соответствующих зон коры полушарий большого мозга с обеих сторон.

Ассоциативные нервные центры. Эти центры формируются позже, чем проекционные, причем сроки кортикализации, т. е. созревания коры головного мозга, в данных центрах неодинаковы. Учитывая связь ассоциативных центров с мыслительными процессами и словесной функцией, принято считать, что они развиваются в коре головного мозга только у человека. Некоторые исследователи допускают существование таких центров и у высших позвоночных животных. Рассмотрим основные ассоциативные центры.

Ассоциативный центр «стереогнозии», или ядро кожного анализатора узнавания предметов на ощупь. Этот центр располагается в верхней теменной дольке (поле 7). Он двусторонний: в правом полушарии — для левой кисти, в левом — для правой. Центр «стереогнозии» связан с проекционным центром общей чувствительности (постцентральная извилина), из которого нервные волокна проводят импульсы болевой, температурной, тактильной и проприоцептивной чувствительности. Поступающие импульсы в ассоциативном корковом центре анализируются и синтезируются, в результате чего происходит узнавание ранее встречавшихся предметов. На протяжении всей жизни центр «стереогнозии» постоянно развивается и совершенствуется. При поражении верхней теменной дольки больные теряют способность с закрытыми глазами создавать общее целостное представление о предмете, т. е. не могут узнать этот предмет на ощупь. Отдельные свойства предметов, такие, как форма, объем, температура, плотность, масса, определяются правильно.

Ассоциативный центр «праксии», или анализатор целенаправленных привычных движений. Данный центр располагается в нижней теменной дольке в коре надкраевой извилины (поле 40), у правшей — в левом полушарии большого мозга, у левшей — в правом. У некоторых людей центр «праксии» формируется в обоих полушариях, такие люди в одинаковой мере владеют правой и левой руками и называются амбидексами.

Центр «праксии» развивается в результате многократного повторения сложных целенаправленных действий. В результате закрепления временных связей формируются привычные навыки, например работа на пишущей машинке, игра на рояле, выполнение хирургических манипуляций и т. д. По мере накопления

жизненного опыта центр праксии постоянно совершенствуется. Кора в области надкраевой извилины имеет связи с постцентральной и предцентральной извилинами.

После осуществления синтетической и аналитической деятельности из центра «праксии» информация поступает в предцентральную извилину на пирамидные нейроны.

Поражение центра «праксии» проявляется апраксией, т. е. утратой произвольных, целенаправленных, приобретенных практикой движений.

Ассоциативный центр зрения, или анализатор зрительной памяти. Этот центр располагается на верхнелатеральной поверхности затылочной доли (поля 18–19), у правшей — в левом полушарии, у левшей — в правом. В нем обеспечивается запоминание предметов по их форме, внешнему виду, цвету. Считают, что нейроны поля 18 обеспечивают зрительную память, а нейроны поля 19 — ориентацию в непривычной обстановке. Поля 18 и 19 имеют многочисленные ассоциативные связи с другими корковыми центрами, благодаря чему происходит интегративное зрительное восприятие. При поражении центра зрительной памяти (поле 18) развивается зрительная агнозия. Чаще наблюдается частичная агнозия (не узнает знакомых, свой дом, себя в зеркале). При поражении поля 19 отмечается искаженное восприятие предметов, больной не узнает знакомых предметов, но он их видит, обходит препятствия.

Нервной системе человека присущи специфические центры. Это центры второй сигнальной системы — центры, обеспечивающие способность общения между людьми посредством членораздельной человеческой речи. Человеческая речь может воспроизводиться в виде исполнения членораздельных звуков («артикуляция») и изображения письменных знаков («графика»). Соответственно в коре головного мозга формируются ассоциативные речевые центры (акустический и оптический центры речи, центр артикуляции и графический центр речи). Названные ассоциативные речевые центры закладываются вблизи соответствующих проекционных центров. Они развиваются в определенной последовательности, начиная с первых месяцев после рождения, и могут совершенствоваться до глубокой старости. Рассмотрим ассоциативные речевые центры в порядке их формирования в головном мозге.

Ассоциативный центр слуха, или акустический центр речи. Этот центр также называют центром Вернике, по фамилии немецкого невролога и психиатра, впервые описавшего в 1874 г. симптоматику поражения задней трети верхней височной извилины, в пределах которой располагается данный центр. На нейронах этого участка коры заканчиваются нервные волокна, происходящие от нейронов проекционного центра слуха (средняя треть верхней височной извилины). Ассоциативный центр слуха начинает формироваться на втором-третьем месяце после рождения. По мере формирования центра ребенок начинает различать среди окружающих звуков членораздельную речь, вначале отдельные слова, а затем словосочетания и сложные предложения.

При поражении центра Вернике у больного развивается сенсорная афазия. Это проявляется в виде утраты способности понимать свою и чужую речь, хотя больной хорошо слышит, реагирует на звуки, но ему кажется, что окружающие разговаривают на незнакомом ему языке. Отсутствие слухового контроля за собственной речью приводит к нарушению построения предложений, речь становится непонятной, насыщенной бессмысленными словами и звуками. Однако больные с сенсорной афазией чрезвычайно словоохотливы. При поражении

центра Вернике, поскольку он имеет прямое отношение к речеобразованию, страдает не только понимание слов, но и их произношение.

Ассоциативный двигательный центр речи (речедвигательный), или центр артикуляции речи. Этот центр носит название центра Брока, по фамилии французского анатома и хирурга, который в 1861 г. впервые продемонстрировал на заседании Парижского антропологического общества мозг больного с очагом поражения в области задней трети нижней лобной извилины. Больной при жизни страдал нарушением артикуляции речи.

Речедвигательный центр располагается в задней части нижней лобной извилины (поле 44) в непосредственной близости от проекционного центра двигательных функций (предцентральная извилина). Речедвигательный центр начинает формироваться на третьем месяце после рождения. Он односторонний — у правшей он развивается в левом полушарии, у левшей — в правом. Информация из речедвигательного центра поступает в предцентральную извилину и далее по корково-ядерному пути — к мышцам языка, гортани, глотки, мышцам головы и шеи.

При поражении речедвигательного центра возникает моторная афазия (утрата речи). Речь у таких больных замедлена, затруднена, скандирована, бессвязна, нередко характеризуется лишь отдельными звуками. Речь окружающих больные понимают.

Ассоциативный оптический центр речи, или зрительный анализатор письменной речи (центр лексии). Этот центр находится в угловой извилине нижней теменной дольки (поле 39). Впервые данный центр описал в 1914 г. Дежерин. К нейронам оптического центра речи поступают зрительные импульсы от нейронов проекционного центра зрения (поле 17). В центре «лексии» происходит анализ зрительной информации о буквах, цифрах, знаках, буквенном составе слов и понимании их смысла. Центр формируется с трехлетнего возраста, когда ребенок начинает познавать буквы, цифры и оценивать их звуковое значение.

При поражении центра «лексии» наступает алексия (расстройство чтения). Больной видит буквы, но не понимает их смысла и, следовательно, не может прочесть текст.

Ассоциативный центр письменных знаков, или двигательный анализатор письменных знаков (центр графии). Данный центр располагается в заднем отделе средней лобной извилины (поле 8) рядом с предцентральной извилиной. Центр «графии» начинает формироваться на пятом-шестом году жизни ребенка. В этот центр поступает информация из центра «праксии», предназначенная для обеспечения тонких, точных движений руки, необходимых для написания букв, цифр, для рисования. От нейронов центра «графии» аксоны направляются в среднюю часть предцентральной извилины. После переключения информация по корково-спинномозговому пути направляется к мышцам верхней конечности. При поражении центра «графии» теряется способность написания отдельных букв, возникает «аграфия». Таким образом, речевые центры имеют одностороннюю локализацию в коре полушарий большого мозга: у правшей они располагаются в левом полушарии, у левшей — в правом. Следует отметить, что ассоциативные речевые центры развиваются на протяжении всей жизни.

Ассоциативный центр сочетанного поворота головы и глаз (кортикальный центр взора). Этот центр располагается в средней лобной извилине (поле 9) кпереди от двигательного анализатора письменных знаков (центр графии). Он осуществляет регуляцию сочетанного поворота головы и глаз в проти-

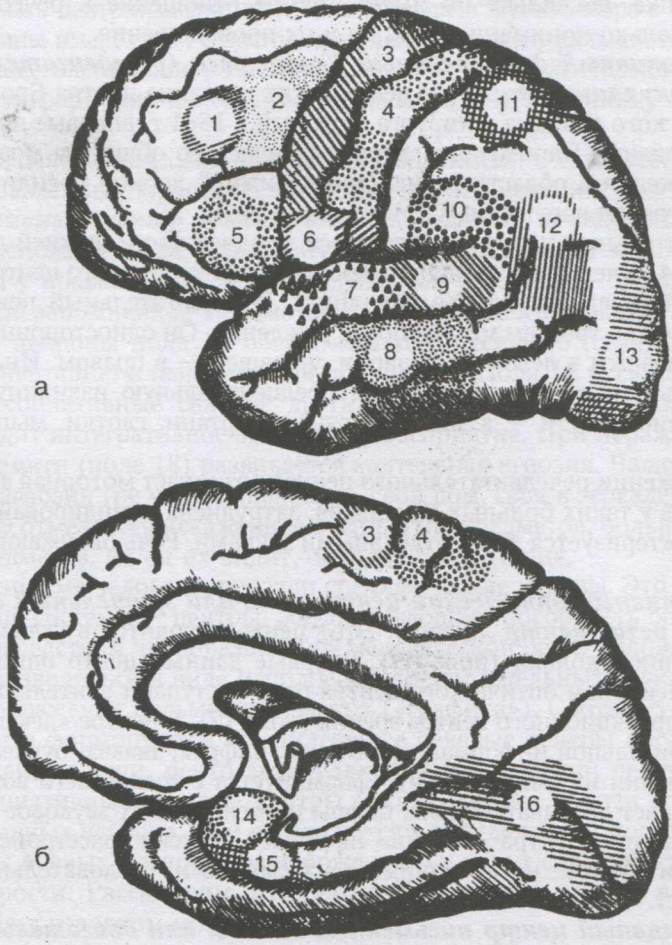

Рис. 53. Локализация функций в коре полушарий большого мозга (по В. В. Турыгину, 1990):
а — верхнелатеральная поверхность; б — медиальная поверхность.
1 — ассоциативный центр сочетанного поворота головы и глаз в противоположную сторону; 2 — центр графии; 3 — проекционный центр двигательных функций; 4 — проекционный центр общей чувствительности; 5 — речедвигательный центр; 6 — проекционный центр висцероцепции; 7 — проекционный центр слуха; 8 — проекционный центр вестибулярных функций; 9 — ассоциативный центр слуха; 10 — центр праксии; 11 — центр стереогнозии; 12 — центр лексии; 13 — ассоциативный центр зрения; 14 — проекционный центр обоняния; 15 — проекционный центр вкуса; 16 — проекционный центр зрения

воположную сторону за счет импульсов, поступающих в проекционный центр двигательных функций (предцентральная извилина) от проприоцепторов мышц глазных яблок. Кроме того, в этот центр поступают импульсы от проекционного центра зрения (кора в области шпорной борозды — поле 17), происходящие от нейронов сетчатки глаза.

Локализация функций в коре полушарий большого мозга представлена на рис. 53.

БЕЛОЕ ВЕЩЕСТВО ПОЛУШАРИЙ БОЛЬШОГО МОЗГА

Белое вещество составляет по объему большую часть полушарий большого мозга. Оно представлено многочисленными волокнами, которые могут быть разделены на две основные группы: проекционные и ассоциативные.

Проекционные волокна представлены пучками (трактами) афферентных и эфферентных волокон, осуществляющих связи проекционных центров коры полушарий большого мозга с базальными ядрами, ядрами ствола головного мозга или ядрами спинного мозга.

Ассоциативные волокна соединяют различные участки коры в пределах одного полушария большого мозга или одноименные участки коры противоположных полушарий. Одни из них являются аксонами нейронов чувствительных проекционных центров и направляются в чувствительные ассоциативные центры, другие идут от нейронов двигательных ассоциативных центров к двигательным проекционным центрам.

Проекционные волокна образуют внутреннюю капсулу, *capsula interna*, которая на горизонтальных разрезах полушарий представляется полоской белого вещества, отделяющей чечевицеобразное ядро от хвостатого ядра и таламуса. Макроскопически в ней выделяют переднюю ножку, *crus anterius*, колено внутренней капсулы, *genu capsulae internae*, и заднюю ножку, *crus posterius* (рис. 54). В переднезаднем направлении переднюю ножку внутренней капсулы составляют последовательно: волокна, идущие из коры лобной доли к базальным ядрам — корково-стриарный путь, *tr. corticostriatus*, затем волокна к ядрам моста — лобно-мостовой путь, *tr. frontopontinus*. Кроме того, в составе передней ножки проходит некоторое количество волокон от ядер таламуса.

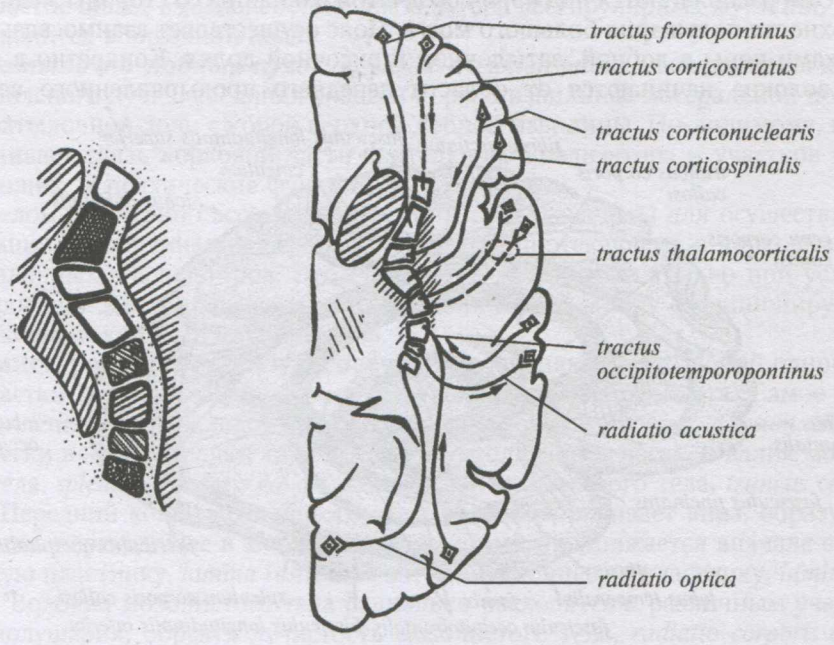

Рис. 54. Схема расположения проводящих путей во внутренней капсуле

Колено внутренней капсулы занимает корково-ядерный путь, *tr. corticonuclearis*. Заднюю ножку образуют: корково-спинномозговой путь, *tr. corticospinalis*; таламо-корковый путь, *tr. thalamocorticalis*; затылочно-височно-мостовой путь, *tr. occipitotemporopontinus*; затем располагаются волокна, происходящие из ядра медиального коленчатого тела – слуховая лучистость, *radiatio acustica* (коленчато-височный путь, *tr. geniculotemporalis*); и, наконец, волокна из ядра латерального коленчатого тела – зрительная лучистость, *radiatio optica* (коленчато-шпорный путь, *tr. geniculocalcarinus*).

Кроме внутренней капсулы проекционные волокна проходят в составе свода мозга, *fornix cerebri*. Эти волокна обеспечивают связь подкорковых центров обоняния – сосочковых тел, *corpora mamillaria*, с корой полушарий большого мозга в области парагиппокампальной извилины, *gyrus parahippocampalis*.

Ассоциативные волокна можно разделить на две группы: собственно ассоциативные и комиссуральные. Собственно ассоциативные волокна подразделяют на короткие, соединяющие кору соседних извилин, и длинные, соединяющие кору различных долей одного и того же полушария (рис. 55). Короткие ассоциативные волокна располагаются на дне борозд непосредственно под корой и не выходят за пределы соответствующей доли полушарий большого мозга. Такие волокна составляют, в частности, самую наружную капсулу, *capsula extrema*, разделяющую скорлупу и кору островковой доли. Длинные ассоциативные волокна находятся под слоем коротких ассоциативных волокон и проходят в составе наружной капсулы, *capsula externa*, которая располагается между чечевицеобразным ядром и оградой.

К длинным ассоциативным волокнам относят следующие:

1. ***Пояс***, *cingulum*. Волокна этого пучка охватывают в виде кольца мозолистое тело. Они располагаются под корой сводчатой извилины со стороны медиальной поверхности полушария большого мозга. Пояс осуществляет взаимосвязь между участками коры в лобной, затылочной и височной долях. Конкретно в лобной доле волокна начинаются от области переднего продырявленного вещества

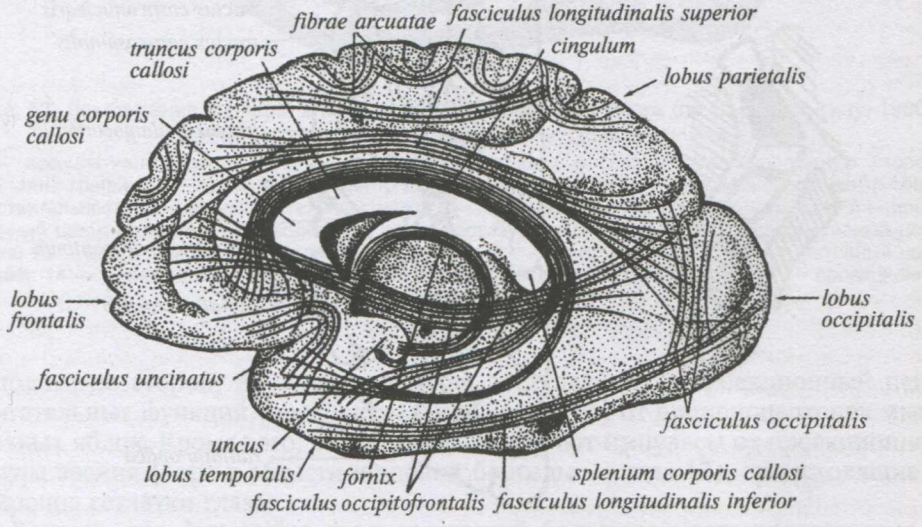

Рис. 55. Схема расположения ассоциативных проводящих путей в полушариях большого мозга

и обонятельного треугольника; заканчиваются в височной доле в крючке парагиппокампальной извилины. В функциональном отношении нервные волокна, составляющие пояс, относят к лимбической системе. В связи с этим в онтогенезе они формируются значительно раньше других длинных ассоциативных путей.

2. ***Верхний продольный пучок***, *fasciculus longitudinalis superior*. Этот пучок располагается на уровне мозолистого тела, латеральнее лучистого венца. Он окружает островок. Волокна верхнего продольного пучка соединяют участки коры преимущественно нижних отделов лобной доли с корой нижней теменной дольки, височной и затылочной долей мозга. Функционально данный пучок обеспечивает двустороннюю связь проекционных центров общей чувствительности и двигательных функций (средняя часть пучка), двигательного анализатора с проекционным центром двигательных функций (передненаружная часть), слухового и зрительного анализаторов (задняя часть пучка). Следовательно, верхний продольный пучок, по-видимому, обеспечивает связь ассоциативных центров второй сигнальной системы с соответствующими проекционными центрами и между собой.

3. ***Нижний продольный пучок***, *fasciculus longitudinalis inferior*. Располагается в нижних отделах полушария большого мозга. Он связывает участки коры затылочной и височной долей. Функциональное назначение этого пучка сводится к обеспечению взаимодействия коркового конца зрительного анализатора и коркового анализатора вегетативных функций.

4. ***Крючковидный пучок***, *fasciculus uncinatus*. Соединяет участки коры лобной доли и участки коры передней части височной доли. В лобной доле волокна берут начало из верхней, средней и нижней лобных извилин. В височной доле волокна подходят в основном к коре средней и нижней височных извилин. Этот пучок обеспечивает взаимодействие анализатора вестибулярных функций, который находится в височной доле.

5. ***Затылочно-лобный пучок***, *fasciculus occipitofrontalis*. Располагается кнаружи от поясного пучка, соединяя участки коры в извилинах латеральной поверхности затылочной доли с корой верхней лобной извилины. По-видимому, пучок обеспечивает связь корковой части зрительного анализатора и участков коры, отвечающих за психические функции.

В целом собственно ассоциативные пути предназначены для осуществления интеграции и координации нервных процессов, протекающих в корковых концах различных анализаторов. Это становится возможным только при условии формирования многочисленных двусторонних связей между функционирующими корковыми концами анализаторов.

Комиссуральные волокна (спаечные) соединяют между собой одноименные участки коры противоположных полушарий большого мозга. Самое крупное скопление таких волокон образует мозолистое тело, *corpus callosum*. Макроскопически в нем выделяют самую заднюю, утолщенную часть — валик мозолистого тела, *splenium corporis callosi*, затем ствол мозолистого тела, *truncus corporis callosi*. Передний конец мозолистого тела резко поворачивает вниз, образуя колено, *genu*, переходящее в клюв, *rostrum*, который продолжается вначале в клювовидную пластинку, *lamina rostralis*, а затем — в концевую пластинку, *lamina terminalis*. Волокна мозолистого тела радиально расходятся к различным участкам коры полушария, образуя лучистость мозолистого тела, *radiatio corporis callosi*. Волокна, расположенные в области колена мозолистого тела, направляются к лобным полюсам полушарий, формируя большие (лобные) щипцы, *forceps major*

(*frontalis*). Волокна на задней части мозолистого тела направляются в кору затылочных полюсов полушарий и составляют малые (затылочные) щипцы, *forceps minor* (*occipitalis*).

Известно, что для деятельности полушарий большого мозга характерна функциональная асимметрия. Левое полушарие воспринимает образы, предметы обобщенно, абстрактно. Правое полушарие эту же информацию воспринимает эмоционально-художественно, углубленно, конкретно. Важную роль в сочетанной деятельности правого и левого полушарий в гармоничном их функционировании играет мозолистое тело. Оно осуществляет двустороннюю передачу информации между полушариями большого мозга.

Кроме мозолистого тела комиссуральные волокна образуют переднюю спайку мозга, *commissura cerebri anterior*, которая на сагиттальном разрезе имеет вид небольшого валика, расположенного кзади от клювовидной пластинки мозолистого тела. Ее волокна расходятся в кору височных долей. Передняя спайка мозга представляет собой волокна, относящиеся к ассоциативным проводящим путям обонятельного мозга. Передняя, меньшая, часть спайки содержит волокна, связывающие обонятельную луковицу, обонятельный треугольник и переднее продырявленное вещество правого и левого полушарий большого мозга между собой. Волокна задней части спайки соединяют переднемедиальные отделы височных долей, в частности участки коры парагиппокампальной извилины, не связанные волокнами мозолистого тела. Существуют данные, что волокна задней части передней спайки имеют отношение не только к парной деятельности обонятельного анализатора, но и слухового, и зрительного анализаторов.

Спайка свода, *commissura fornicis*, представляет собой тонкую пластинку белого вещества треугольной формы, расположенную между ножками свода. Как и передняя спайка мозга, она относится к проводящей системе обонятельного мозга. Волокна спайки свода связывают между собой структуры гиппокампа правого и левого полушарий большого мозга, расположенные как симметрично, так и асимметрично. В связи с тем, что гиппокамп является составной частью лимбической системы, становится понятным, что он имеет отношение не только к обонятельным функциям, но и к формированию отрицательных эмоциональных реакций (гнев, страх, злоба, ярость, депрессия).

Комиссуральными волокнами также образована задняя спайка мозга, *commissura cerebri posterior*, которая находится над входом в водопровод среднего мозга, т. е. в области задней стенки III желудочка. Задняя спайка мозга к конечному мозгу не относится. Составляющие ее волокна соединяют задние ядра таламусов между собой и последние — с латеральными коленчатыми телами.

ОБОНЯТЕЛЬНЫЙ МОЗГ

Обонятельный мозг развивается из вентральной части конечного мозга и состоит из двух отделов: периферического и центрального.

Периферический отдел — обонятельная доля — слагается из образований, расположенных на основании мозга: 1) обонятельная луковица, *bulbus olfactorius*; 2) обонятельный тракт, *tractus olfactorius*; 3) обонятельный треугольник, *trigonum olfactorium*; 4) переднее продырявленное вещество, *substantia perforata anterior*.

В состав центрального отдела входят: 1) сводчатая извилина, *gyrus fornicatus*, которая заканчивается вблизи височного полюса крючком, *uncus*; 2) гиппокамп, *hippocampus* (нога морского коня, или Аммонов рог, *cornu Ammoni*) — особой

формы образование, расположенное в полости нижнего рога бокового желудочка; 3) зубчатая извилина, *gyrus dentatus*, обнаруживаемая в виде узкой полоски в глубине борозды гиппокампа, под ногой морского коня.

БАЗАЛЬНЫЕ ЯДРА

Базальные ядра, *nuclei basales*, представляют собой группу ядер, расположенных в основании полушария. В связи с тем что они залегают в глубине полушария, их также называют узлами основания головного мозга и подкорковыми ядрами. Вся группа базальных ядер составляет массу серого вещества, имеющего в целом овоидную форму (рис. 56).

В состав этой группы ядер входят: хвостатое ядро, *nucleus caudatus*; чечевицеобразное ядро, *nucleus lentiformis*; ограда, *claustrum*, и миндалевидное тело, *corpus amygdaloideum*.

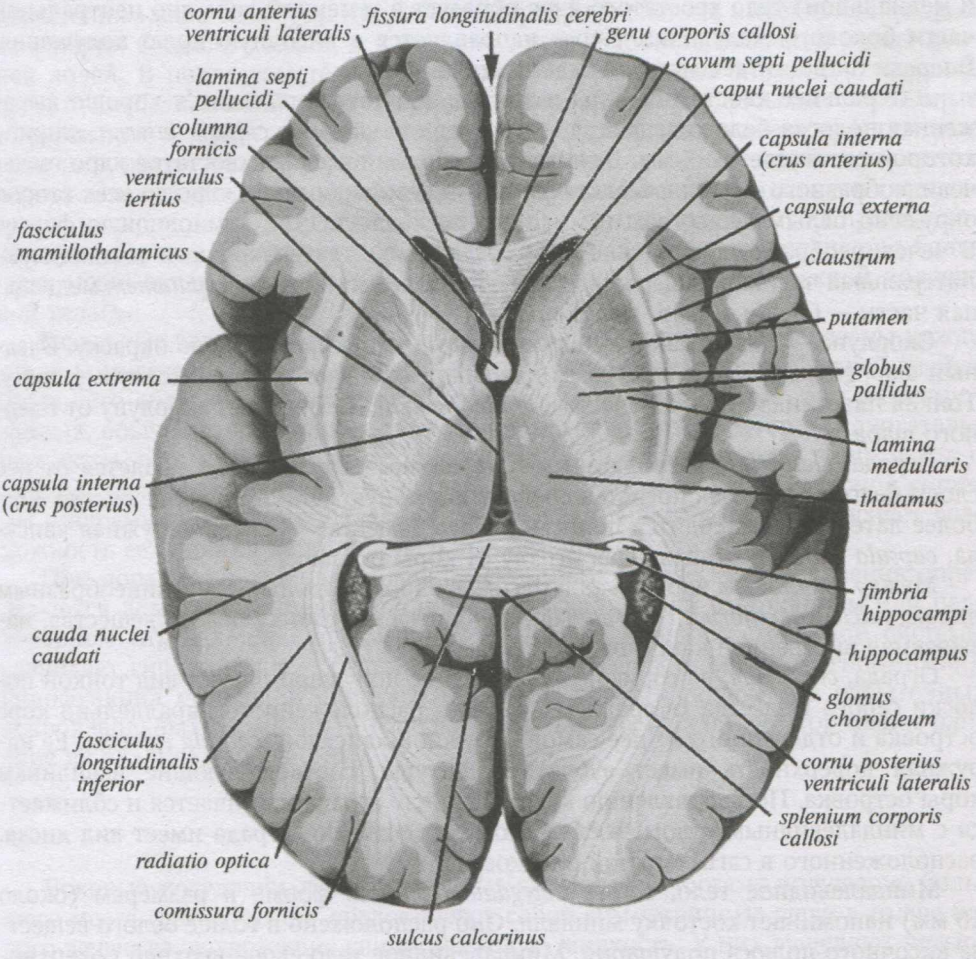

Рис. 56. Схема расположения базальных ядер в полушариях большого мозга (по: Синельников Р. Д., 1963)

Хвостатое ядро имеет форму запятой, расположенной в сагиттальной плоскости с продольно расположенной длинной осью. Передний конец хвостатого ядра — его головка — *caput nuclei caudati*, утолщен. Постепенно уменьшаясь в объеме, головка ядра продолжается в тело — *corpus nuclei caudati*, свободная поверхность которого выступает в полость бокового желудочка. Тело хвостатого ядра, постепенно истончаясь и загибаясь вниз, продолжается в хвост — *cauda nuclei caudati*. Хвостатое ядро своим изгибом охватывает волокна белого вещества, частично продолжающегося из ножек мозга. Оно располагается латеральнее и выше таламуса. Размер хвостатого ядра в сагиттальном направлении достигает 6–7 см. Наибольшая ширина в области головки равняется примерно 20 мм, а в области хвоста составляет 3 мм.

Свободная поверхность головки хвостатого ядра образует латеральную стенку переднего рога бокового желудочка. Передняя поверхность головки сращена с белым веществом лобной доли. Своими свободными поверхностями (верхней и медиальной) тело хвостатого ядра образует в теменной доле дно центральной части бокового желудочка. Хвост направляется в височную долю полушария. Впереди он достигает миндалевидного тела.

Латеральнее хвостатого ядра и зрительного бугра находится хорошо выраженная полоска белого вещества — внутренняя капсула, *capsula interna*, ширина которой составляет 5–7 мм. Внутренняя капсула отделяет хвостатое ядро от чечевицеобразного ядра, *nucleus lentiformis*. Чечевицеобразное ядро со всех сторон окружено белым веществом и имеет во всех плоскостях клиновидную форму. В чечевицеобразном ядре выделяют две части — латеральную и медиальную. Латеральная часть, большая по размеру, называется скорлупой, *putamen*; медиальная часть — бледный шар, *globus pallidus*.

Скорлупа, *putamen*, как и хвостатое ядро, имеет серо-розовую окраску. Бледный шар, *globus pallidus*, на свежем препарате отличается по желтоватому цвету. Тонкая пластинка белого вещества, *lamina medullaris*, отделяет скорлупу от бледного шара.

Ограда, *claustrum*, располагается латеральнее скорлупы и отделяется от нее слоем белого вещества, представляющим наружную капсулу, *capsula externa*. Еще более латерально находится полоска белого вещества — самая наружная капсула, *capsula extrema*, отделяющая ограду от коры островка.

Между хвостатым ядром и таламусом, с одной стороны, и чечевицеобразным ядром, *nucleus lentiformis*, — с другой, находится прослойка белого вещества, называемая внутренней капсулой, *capsula interna*.

Ограда, *claustrum*, на горизонтальном срезе полушария имеет вид тонкой полоски серого вещества (в среднем 1–2 мм), расположенного параллельно коре островка и отделенного от нее самой наружной капсулой, *capsula extrema*. Ее наружная поверхность имеет зубчатые контуры, соответствующие извилинам коры островка. По направлению кверху и книзу ограда истончается и сближается с миндалевидным телом. В объемном изображении ограда имеет вид диска, расположенного в сагиттальной плоскости.

Миндалевидное тело, *corpus amygdaloideum*, по форме и размерам (около 10 мм) напоминает косточку миндаля. Оно расположено в толще белого вещества височного полюса полушария. Миндалевидное тело своей верхней поверхностью выступает в виде возвышения в переднем отделе нижнего рога бокового желудочка. Тонкими пластинками белого вещества оно подразделяется на ряд

вторичных ядер. Помимо связи с оградой миндалевидное тело имеет связь с обонятельной областью, в частности с передним продырявленным веществом.

Из базальных ядер конечного мозга хвостатое ядро и скорлупа объединяются под названием полосатое тело, *corpus striatum*, а вместе с бледным шаром, *globus pallidus*, они составляют так называемую стриопаллидарную систему. Такое объединение стриатум и паллидум обусловлено функциональной взаимосвязью.

Указанные структуры взаимно уравновешивают друг друга и благодаря этому оказывают оптимальное влияние на двигательные акты. Являясь высшим отделом экстрапирамидной системы, они обеспечивают выполнение различных непроизвольных (автоматизированных) движений, регулируют состояние мышечного тонуса, а следовательно, влияют и на характер произвольных движений. Причем в единой функциональной системе паллидум оказывает активизирующее воздействие на подкорковые образования экстрапирамидной системы, а стриатум — тормозящее.

Стриопаллидарная система получает афферентную информацию от нейронов медиального ядра таламуса. Кроме того, стриарная система имеет связи с корой полушарий большого мозга, в частности с корой лобной, височной и затылочной долей. В полосатом теле заканчивается эфферентный корково-стриарный путь, *tr. corticostriatus*. В свою очередь, стриарная система посылает тормозные эфферентные импульсы на нейроны бледного шара. От последнего эфферентные импульсы достигают нейронов двигательных ядер спинного мозга и черепных нервов. Следует отметить, что большая часть нервных волокон по пути следования от подкорковых ядер до клеток двигательных ядер переходит на противоположную сторону. Таким образом, подкорковые ядра каждого полушария большого мозга оказываются связанными в основном с противоположной половиной тела.

Базальные ядра правого и левого полушарий большого мозга связаны между собой комиссуральными волокнами, которые проходят в составе задней спайки мозга. Это обеспечивает их сочетанную работу по выполнению автоматизированных, обычно стереотипных, но довольно сложных рефлекторных двигательных актов, в том числе локомоторных (ходьба, плавание, прием пищи и т. д.), которые человек совершает «не думая». Тесная связь стриопаллидарной системы с ядрами гипоталамуса (задняя группа ядер гипоталамуса) объясняет возможность ее влияния на эмоциональные реакции организма.

При поражении стриопаллидарной системы клинические проявления определяются доминированием функциональных нарушений в стриарном или паллидарном отделах. При чрезмерном тормозном влиянии стриарной системы возникает гипокинезия — бедность движений, бедность мимики (гипомимия). Гипофункция стриарной системы, наоборот, ведет к появлению избыточных непроизвольных движений — гиперкинезов, так как отсутствует тормозное влияние на паллидарную систему.

БОКОВЫЕ ЖЕЛУДОЧКИ

Боковые желудочки, *ventriculi laterales*, являются полостями полушарий большого мозга (рис. 57). Они представляют собой симметричные щели в толще белого вещества, содержащие спинномозговую жидкость. У них выделяют четыре части, соответствующие каждой доле полушарий: 1) центральную часть, *pars centralis*, — в теменной доле; 2) передний (лобный) рог, *cornu anterius*, — в лоб-

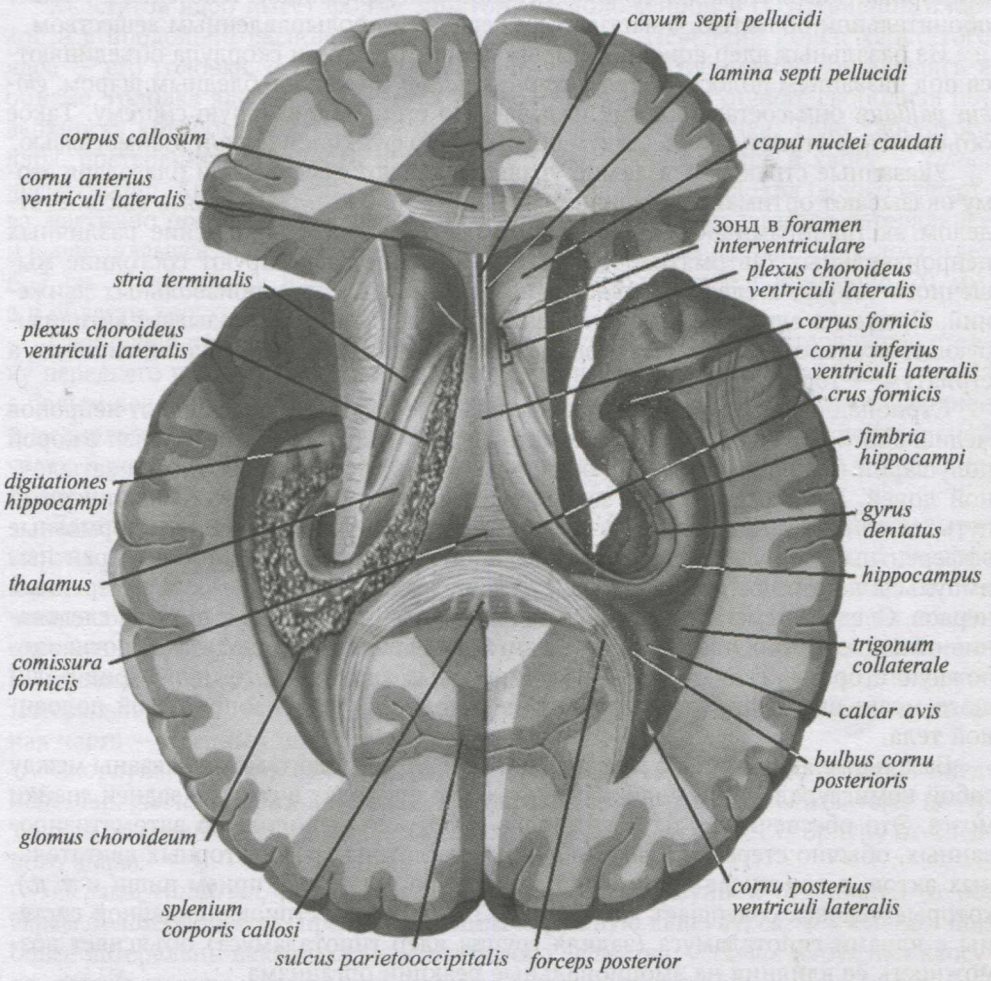

Рис. 57. Боковые желудочки (вскрыты передний, задний, нижний рога и центральная часть) (по: Синельников Р. Д., 1963)

ной доле; 3) задний (затылочный) рог, *cornu posterius*, — в затылочной доле; 4) нижний (височный) рог, *cornu inferius*, — в височной доле.

Центральная часть имеет вид горизонтальной щели. Верхнюю стенку (крышу) центральной части образует мозолистое тело. На дне располагаются тело хвостатого ядра, частично дорсальная поверхность таламуса и задняя ножка свода. В центральной части боковых желудочков находится развитое сосудистое сплетение бокового желудочка, *plexus choroideus ventriculi lateralis*. Оно имеет форму полоски темно-коричневого цвета шириной 4–5 мм. Кзади и книзу оно направляется в полость нижнего рога. Крыша и дно в центральной части сходятся друг с другом под очень острым углом, т. е. боковые стенки у нее отсутствуют.

Передний рог является продолжением центральной части и направлен вперед и латерально. С медиальной стороны он ограничен пластинкой прозрачной

перегородки, с латеральной стороны — головкой хвостатого ядра. Остальные стенки (переднюю, верхнюю и нижнюю) образуют волокна больших щипцов мозолистого тела. Передний рог по сравнению с другими частями боковых желудочков имеет наиболее широкий просвет.

Задний рог имеет заостренную кзади форму с выпуклостью, обращенной в латеральную сторону. Его верхнюю и латеральную стенки образуют волокна малых щипцов мозолистого тела, а остальные стенки представлены белым веществом затылочной доли. На медиальной стенке заднего рога имеются два выступа: верхний, который называется луковицей заднего рога, *bulbus cornu posterioris* (соответствует теменно-затылочной борозде медиальной поверхности полушария), и нижний, именуемый птичьей шпорой, *calcar avis* (соответствует шпорной борозде). Нижняя стенка заднего рога имеет треугольную форму, незначительно выступающую в полость желудочка. В связи с тем, что это треугольное возвышение соответствует коллатеральной борозде, *sulcus collateralis*, оно носит название *trigonum collaterale*.

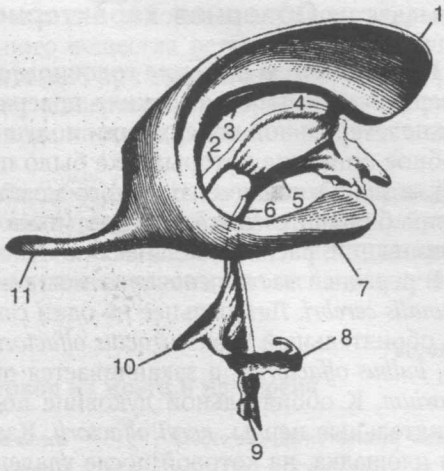

Рис. 58. Желудочки головного мозга (слепок полостей):

1 — *cornu anterius ventriculi lateralis*; 2 — *recessus pinealis ventriculi III*; 3 — *pars centralis ventriculi lateralis*; 4 — *foramen interventriculare*; 5 — *sulcus hypothalamicus*; 6 — *aqueductus cerebri*; 7 — *cornu inferius ventriculi lateralis*; 8 — *apertura lateralis ventriculi IV*; 9 — *apertura mediana ventriculi IV*; 10 — *recessus superior ventriculi IV*; 11 — *cornu posterius ventriculi lateralis*

Нижний рог располагается в височной доле и направлен вниз, вперед и медиально. Его латеральную и верхнюю стенки образует белое вещество височной доли полушария. Медиальную стенку и отчасти нижнюю занимает гиппокамп, *hippocampus*. Указанное возвышение соответствует парагиппокампальной борозде. Вдоль медиального края гиппокампа тянется пластинка белого вещества — бахромка, *fimbria hippocampi*, являющаяся продолжением задней ножки свода. На нижней стенке (дне) нижнего рога отмечается коллатеральное возвышение, *eminentia collateralis*, представляющее собой продолжение коллатерального треугольника из области заднего рога.

Боковые желудочки сообщаются с III желудочком посредством межжелудочкового отверстия, *foramen interventriculare (Monroi)*. Через это отверстие из полости III желудочка в каждый боковой желудочек проникает сосудистое сплетение — *plexus choroideus ventriculi lateralis*, которое простирается в центральную часть, полость заднего и нижнего рогов (см. рис. 57). Со стороны желудочков сосудистое сплетение покрыто тонкой пластинкой эпендимы, выстилающей также стенки всех полостей. Сосудистые сплетения желудочков мозга продуцируют спинномозговую жидкость.

Форма и взаимоотношения желудочков головного мозга показаны на рис. 58.

Обзорная характеристика головного мозга

При внешнем осмотре головного мозга видна выпуклая верхнелатеральная поверхность и плоская нижняя поверхность — основание головного мозга. На верхнелатеральной поверхности полушарий находятся борозды и извилины, подробное описание которых уже было представлено в предыдущей теме «Конечный мозг». Основание головного мозга образуют базальные поверхности полушарий большого мозга и ствол мозга. Рассмотрим макроскопически видимые образования, располагающиеся на основании головного мозга (см. рис. 51).

В передней части основания мозга видна продольная щель мозга, *fissura longitudunalis cerebri*. Латеральнее на один сантиметр и параллельно этой щели проходит обонятельный тракт, *tractus olfactorius*. Он начинается обонятельной луковицей, *bulbus olfactorius*, а заканчивается обонятельным треугольником, *trigonum olfactorium*. К обонятельной луковице подходят 15–20 тонких пучков волокон — обонятельные нервы, *nervi olfactorii*. Кзади от *trigonum olfactorium* лежит небольшая площадка, на которой после удаления мягкой мозговой оболочки и сосудов выявляется большое количество мелких отверстий. Этот участок основания головного мозга носит название — переднее продырявленное вещество, *substantia perforata anterior*. Медиальнее от него расположен зрительный тракт, *tractus opticus*, выходящий из зрительного перекреста, *chiasma opticum*. Спереди в зрительный перекрест вступают зрительные нервы, *nervi optici*. С той же передней стороны к зрительному перекресту примыкает тонкая терминальная пластинка, *lamina terminalis*. На целом мозге ее можно увидеть, лишь оттянув перекрест назад. Сзади к перекресту прилегает серый бугор, *tuber cinereum*, продолжающийся в воронку, *infundibulum*, которая переходит в нижний придаток мозга — гипофиз, *hypophysis*.

Задний отдел большого мозга, относящийся к затылочным долям, с базальной стороны почти весь прилежит к мозжечку, *cerebellum*, и отделен от него глубокой поперечной щелью мозга, *fissura transversa cerebri*. С последней соединяется задний отдел *fissura longitudinalis cerebri*. Боковые части мозжечка, прилежащие с базальной стороны к дну задней черепной ямки, резко выпуклые, образуют его полушария, *hemispheria cerebelli*. Между ними находится широкое углубление — долинка мозжечка, *vallecula cerebelli*.

Если несколько приподнять продолговатый мозг, то на дне долинки мозжечка виден средний отдел мозжечка — червь, *vermis*, соединяющий полушария мозжечка между собой. Продолговатый мозг своим верхним утолщенным концом примыкает к мосту, нижним — непосредственно продолжается в спинной мозг. По срединной линии продолговатого мозга проходит передняя срединная щель — продолжение одноименной борозды спинного мозга. Она отделяет друг от друга два продольных валика — пирамиды продолговатого мозга. Латеральнее каждой из пирамид расположено овоидное образование — олива, *oliva*.

Спереди к продолговатому мозгу примыкает мост, *pons*, в виде поперечно лежащего образования, погружающегося своими суженными латеральными отделами в мозжечок. Из-под переднего края моста появляются два толстых валика, которые расходятся кпереди и вступают в полушария большого мозга. Это ножки мозга, *pedunculi cerebri*. Углубление между ними составляет межножковая ямка, *fossa interpeduncularis*. Дно межножковой ямки образовано серым веществом, через которое сосуды проникают в глубь вещества мозга. После удаления мягкой мозговой оболочки остается поверхность с многочисленными мелкими отверстиями — заднее продырявленное вещество, *substantia perforata posterior*.

На медиальной поверхности ножек мозга находится борозда глазодвигательного нерва. Кпереди от заднего продырявленного вещества лежат два белых бугорка — сосочковые тела, *corpora mammillaria*, тесно примыкающие к серому бугру.

На основании мозга можно видеть в последовательном порядке все черепные нервы (12 пар). Сведения о местах их выхода из мозга, а также из полости черепа представлены в табл. 7.

К данным, приведенным в таблице, необходимо сделать следующие дополнения:

1) единственный из всех 12 пар черепных нервов — блоковый нерв, *n. trochlearis*, выходит из мозга на дорсальной поверхности, затем он огибает с латеральной стороны ножку мозга и появляется на основании мозга из щели между ножкой мозга и височной долей;

Таблица 7

Место выхода черепных нервов из мозга и из черепа

Номер пары и название нерва	Место выхода из мозга	Место выхода из полости черепа
I. Обонятельные нервы, *nn. olfactorii*	*Bulbus olfactorius**	*Lamina cribrosa ossis ethmoidalis*
II. Зрительный нерв, *n. opticus*	*Chiasma opticum***	*Canalis opticus*
III. Глазодвигательный нерв, *n. oculomotorius*	*Sulcus n. oculomotorii*, на медиальной поверхности ножки мозга, в *fossa interpeduncularis*	*Fissura orbitalis superior*
IV. Блоковый нерв, *n. trochlearis*	Дорсально, позади четверохолмия, сбоку от уздечки верхнего мозгового паруса; огибает ножки мозга	*Fissura orbitalis superior*
V. Тройничный нерв, *n. trigeminus*	Из вещества моста, на границе с *pedunculus cerebellaris medius*, ближе к ее переднему краю	*N. ophthalmicus: fissura orbitalis superior;* *N. maxillaris: foramen rotundum:* *N. mandibularis: foramen ovale*
VI. Отводящий нерв, *n. abducens*	Задний край моста, в борозде между мостом и пирамидой	*Fissura orbitalis superior*
VII. Лицевой нерв, *n. facialis*	В мосто-мозжечковом углу, *angulus pontocerebellaris*	*Porus acusticus internus — meatus acusticus internus — canalis facialis — foramen stylomastoideum*
VIII. Преддверно-улитковый нерв, *n. vestibulocochlearis*	В мосто-мозжечковом углу, латеральнее *nervus facialis*	*Porus acusticus internus*
IX. Языкоглоточный нерв, *n. glossopharyngeus*	В верхней части *sulcus posterolateralis*	*Foramen jugulare*
X. Блуждающий нерв, *n. vagus*	Из той же борозды, что и *n. glossopharyngeus*, каудальнее последнего	*Foramen jugulare*
XI. Добавочный нерв *n. accessorius*	Верхние корешки *radices craniales* — в нижней части *sulcus posterolateralis*. Нижние корешки (*radices spinales*) между передними и задними корешками шейных спинномозговых нервов до V–VI сегментов	*Foramen jugulare*
XII. Подъязычный нерв, *n. hypoglossus*	*Sulcus anterolateralis* между пирамидой и оливой	*Canalis n. hypoglossi*

* Заканчиваются в *bulbus olfactorius*.

** Волокна нервов продолжаются в составе *chiasma opticum*.

2) спинномозговые корешки, *radices spinales*, (6–7) добавочного нерва, *n. accessorius*, объединяются в тонкий стволик, поднимающийся вдоль спинного мозга между передними и задними корешками спинномозговых нервов. Войдя через *foramen magnum* в полость черепа, спинномозговые корешки этого нерва соединяются с черепными корешками, *radices craniales*. Добавочный нерв выходит из полости черепа через *foramen jugulare*;

3) точно разграничить лежащие рядом друг с другом корешки IX, X и краниальной части XI нервов у места их выхода из мозга нельзя. Для дифференцировки этих корешков необходимо проследить их в центростремительном направлении — от яремного отверстия, где все три нерва представляют собой уже отдельные стволы.

На срединном разрезе открывается обширная, обращенная к *fissura longitudinalis cerebri*, медиальная поверхность полушария большого мозга, нависающая над нижележащим стволом головного мозга (см. рис. 50). Хорошо виден срединный разрез большой спайки мозга — мозолистого тела, *corpus callosum*, связывающей полушария друг с другом. В мозолистом теле различают средний отдел — ствол, *truncus corporis callosi*, который сзади переходит в свободно оканчивающееся утолщение — валик, *splenium corporis callosi*, а спереди загибается вентрально, образуя колено, *genu corporis callosi*. Конец последнего резко истончается, переходя в киль, *rostrum corporis callosi*, продолжающийся в *lamina rostralis* и дальше — в *lamina terminalis*. Последняя спереди срастается с *chiasma opticum*.

От нижней поверхности мозолистого тела, в области его средней трети отделяется белый тяж, который дугообразно загибается книзу, погружаясь в толщу мозгового вещества. Это столбы свода, *columnae fornicis*. Кпереди между столбами свода и мозолистым телом (*rostrum et lamina rostralis*) находится неправильной треугольной формы пластинка прозрачной перегородки, *lamina septi pellucidi*. Вместе с такой же пластинкой противоположной стороны она образует прозрачную перегородку, *septum pellucidum*, отделяющую передние рога боковых желудочков друг от друга. В нижнем углу прозрачной перегородки видно небольшое овальное образование, к которому сзади примыкают столбы свода, спереди — клювовидная пластинка. Это разрез поперечно идущей передней спайки, *commissura anterior*.

На срединном разрезе головного мозга видна лишь медиальная поверхность таламуса (зрительного бугра), которая вместе с такой же поверхностью таламуса противоположной стороны ограничивает III желудочек мозга, *ventriculus tertius*, расположенный вертикально в срединной плоскости. Нередко указанные поверхности зрительных бугров соединяются между собой посредством межталамического сращения, *adhesio interthalamica*. У верхнезаднего конца зрительных бугров, под *splenium corporis callosi*, лежит верхний придаток мозга — шишковидная железа (эпифиз), *glandula pinealis*.

Ниже шишковидной железы виден срединный разрез лежащей поперечно задней спайки мозга, *comissura posterior* (эпиталамической спайки, *comissura epithalamica*). Между столбами свода, *columna fornicis*, и передним концом таламуса имеется небольших размеров межжелудочковое отверстие, *foramen interventriculare* (*Monroi*), соединяющее полость III желудочка с боковыми желудочками, расположенными в полушариях конечного мозга.

От Монроева отверстия в переднезаднем направлении проходит подталамическая борозда, *sulcus hypothalamicus*, огибающая снизу *adhesio interthalamica*. Ниже этой борозды лежит гипоталамус, *hypothalamus*. К нему относятся упо-

мянутые выше *chiasma opticum*, *tuber cinereum*, *infundibulum*, *hypophysis*, *corpus mamillare*.

Сзади к таламусу примыкают образования среднего мозга, дорсальная часть которого имеет вид пластинки с четырьмя резко выступающими бугорками — холмиками, которые составляют пластинку крыши среднего мозга, *lamina tecti* (пластинку четверохолмия, *lamina quadrigemina*). На срединном разрезе видны только два холмика соответствующей стороны (верхний и нижний, *colliculus superior et colliculus inferior*). Под пластинкой четверохолмия проходит узкая щель, соединяющая III и IV желудочки. Это полость среднего мозга — водопровод мозга (Сильвиев), *aqueductus cerebri* (*Sylvii*). Вентральнее от водопровода мозга находятся ножки мозга, *pedunculi cerebri*. На срединном разрезе, проходящем через межножковую ямку, *fossa interpeduncularis*, на медиальной поверхности ножки мозга можно видеть место выхода глазодвигательного нерва, *n. oculomotorius*.

Каудальнее перечисленных образований располагаются отделы, относящиеся к ромбовидному мозгу: мозжечок, мост и продолговатый мозг. Полость ромбовидного мозга составляет IV желудочек, *ventriculus quartus*. Дно IV желудочка образовано дорсальной поверхностью продолговатого мозга и моста, которые составляют ромбовидную ямку. Крышу IV желудочка по срединной линии образуют верхний мозговой парус, узелок червя и сосудистая оболочка IV желудочка.

На фронтальном разрезе головного мозга, проведенном на уровне центральной части боковых желудочков, видны свободные (верхняя, латеральная и нижняя) поверхности полушарий большого мозга. Медиальные поверхности полушария отделены друг от друга срединной щелью мозга. На дне последней находится мозолистое тело, которое в обе стороны переходит в белое вещество, расположенное внутри полушарий.

Белое вещество по поверхности покрыто слоем серого — корой мозга, *cortex cerebri*. Данный разрез позволяет оценить глубину отдельных борозд и ограниченные ими извилины. Особенно демонстративна Сильвиева борозда, на дне которой скрывается островок, *insula*. Вентральнее мозолистого тела находится свод. Книзу от последнего видна непарная полость III желудочка, ограниченная зрительными буграми, латерально — парная полость бокового желудочка.

В толще белого вещества полушарий располагаются базальные ядра (ганглии): ближе к срединной плоскости находится хвостатое ядро, *nucleus caudatus*; латеральнее хвостатого ядра лежат чечевицеобразное ядро, *nucleus lentiformis*, и еще ближе к коре островка — ограда, *claustrum*. Также видны прослойки белого вещества, отделяющие эти образования друг от друга и от смежных с ними частей: внутренняя, наружная и самая наружная капсулы, *capsulae interna*, *externa et extrema*. Медиальнее внутренней капсулы располагается таламус и по срединной линии — полость III желудочка.

Оболочки головного мозга

Оболочки головного мозга составляют непосредственное продолжение оболочек спинного мозга — твердой, паутинной и мягкой. Вместе взятые паутинная и мягкая оболочки носят название лептоменинкс, *leptomeninx*.

Твердая оболочка головного мозга, *dura mater encephali*, или *pachymeninx*, — плотная белесоватая соединительнотканная оболочка. Наружная ее поверхность непосредственно прилежит к костям черепа, для которых она являет-

ся внутренней надкостницей. В этом состоит главное ее отличие от такой же оболочки спинного мозга. Внутренняя поверхность твердой оболочки, обращенная к мозгу, покрыта эндотелием, и вследствие этого она гладкая и блестящая. Между твердой и паутинной оболочками головного мозга находится узкое щелевидное субдуральное пространство, *spatium subdurale*, заполненное небольшим количеством спинномозговой жидкости. В области свода черепа твердая оболочка связана с костями довольно слабо, в основном только в местах расположения швов. Наоборот, на основании черепа твердая оболочка сращена с костями очень плотно, в особенности с решетчатой пластинкой решетчатой кости и пирамидой височной кости. Местами твердая оболочка расщепляется на два листка. Такое расщепление отмечается в области венозных синусов, а также в области тройничного вдавления у верхушки пирамиды височной кости, где в тройничной полости, *cavum trigeminale*, лежит узел тройничного нерва.

Твердая оболочка отдает со своей внутренней стороны несколько отростков, которые проникают между частями мозга и отделяют их друг от друга (рис. 59).

Серп большого мозга, *falx cerebri*, или большой серповидный отросток, расположен отвесно в сагиттальном направлении между полушариями большого мозга в *fissura longitudinalis cerebri*. Прикрепляясь по средней линии свода черепа к краям борозды верхнего сагиттального синуса, он своим передним узким концом прирастает к петушиному гребню, а задним — широким, срастается с верхней поверхностью мозжечкового намета.

Намет мозжечка, *tentorium cerebelli*, представляет собой горизонтально натянутую пластинку, слегка выпуклую кверху наподобие двускатной крыши. Пластинка эта прикрепляется по краям борозды поперечного синуса затылочной ко-

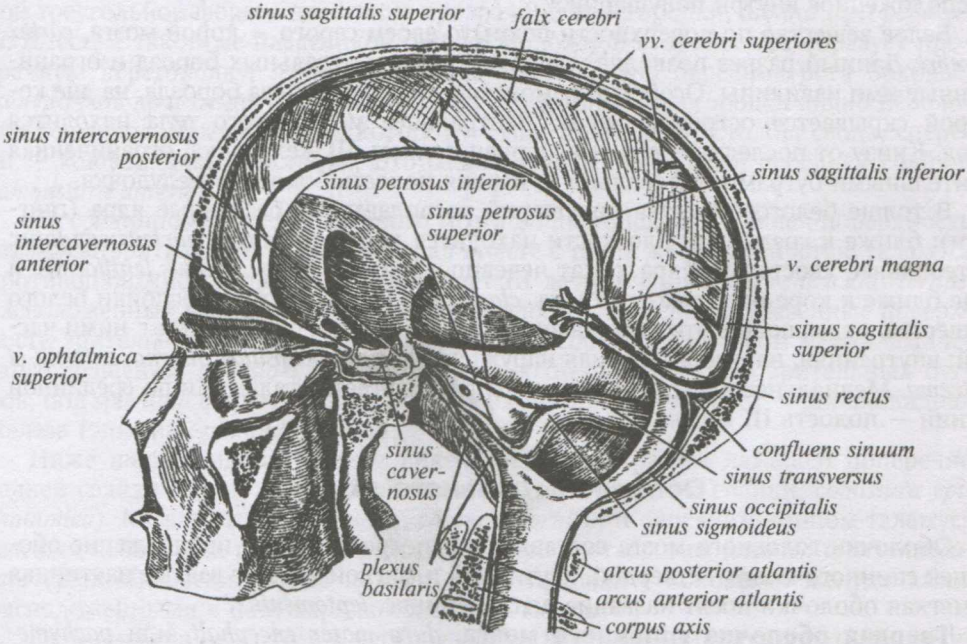

Рис. 59. Отростки и синусы твердой оболочки головного мозга

сти и вдоль верхнего края пирамиды височной кости на обеих сторонах. Намет мозжечка отделяет затылочные доли большого мозга от нижележащего мозжечка, располагается в *fissura transversa cerebri*.

Серп мозжечка, *falx cerebelli*, или малый серповидный отросток, располагается, как и серп большого мозга, по средней линии вдоль внутреннего затылочного гребня до большого затылочного отверстия, *foramen magnum*, охватывая последнее по бокам двумя ножками; этот небольшой отросток вдается в заднюю вырезку мозжечка.

Диафрагма седла, *diaphragma sellae*, ограничивает сверху вместилище для гипофиза, расположенного в турецком седле. В середине она прободается отверстием для прохождения воронки, *infundibulum*, к которой прикрепляется гипофиз.

Паутинная оболочка головного мозга, *arachnoidea mater encephali*, как и в спинном мозге, тонкая, прозрачная и лишена сосудов. С наружной и внутренней сторон она покрыта эндотелием. От твердой оболочки она отделяется капиллярной щелью субдурального пространства, *spatium subdurale*. Паутинная оболочка не заходит в борозды и углубления мозга, она перекидывается через них в виде мостиков, покрывая мозг снаружи. Вследствие этого между паутинной и сосудистой оболочками находится подпаутинное пространство, *spatium subarachnoideum*, которое заполнено прозрачной спинномозговой жидкостью, *liquor cerebrospinalis*, и пронизано тонкими соединительнотканными тяжами, связывающими эти оболочки. В некоторых местах, преимущественно на основании мозга, подпаутинное пространство образует широкие и глубокие вместилища для спинномозговой жидкости, называемые цистернами (рис. 60).

Самая большая цистерна — мозжечково-мозговая, *cisterna cerebellomedullaris*, — находится между вентральной поверхностью мозжечка и продолговатым мозгом. В свою очередь в ней выделяют две части: заднюю мозжечково-мозговую цистерну, *cisterna cerebellomedullaris posterior* (большую цистерну, *cisterna magna*), и боковую мозжечково-мозговую цистерну, *cisterna cerebellomedullaris lateralis*. В области дорсальной поверхности моста задняя мозжечково-мозговая цистерна переходит в мосто-мозжечковую цистерну, *cisterna pontocerebellaris*. Выше, в области поперечной щели мозга, в окружности большой мозговой вены, помещается цистерна большой вены мозга, *cisterna venae magnae cerebri*, или четверохолмная цистерна, *cisterna quadrigeminalis*.

Вентральную сторону моста окружает цистерна моста, *cisterna pontis*, которая продолжается спереди в межножковую цистерну, *cisterna interpeduncularis*. Межножковая цистерна

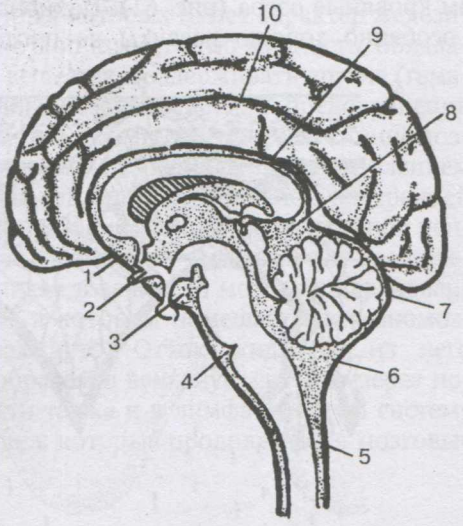

Рис. 60. Цистерны подпаутинного пространства:

1 — *cisterna chiasmatica*; 2 — *chiasma opticum*; 3 — *cisterna interpeduncularis*; 4 — *cisterna pontis*; 5 — *spatium subarachnoideum*; 6 — *cisterna cerebellomedullaris*; 7 — *arachnoidea mater encephali*; 8 — *cisterna venae magnae cerebri* (*Galeni*); 9 — *cisterna corporis callosi*; 10 — подпаутинное пространство в пределах борозд коры полушарий

в свою очередь переходит в цистерну перекреста, *cisterna chiasmatica*, лежащую впереди зрительного перекреста. Совокупность цистерн в области среднего мозга составляет охватывающую цистерну, *cisterna ambiens*. Эта цистерна соединяется с обеих сторон с цистерной латеральной ямки большого мозга, *cisterna fossae lateralis cerebri*, залегающей в Сильвиевой борозде. Кроме указанных, выделяют околомозолистую цистерну, *cisterna pericallosa*, и цистерну терминальной пластинки, *cisterna laminae terminalis*.

Подпаутинное пространство представлено сетью каналов, широко сообщающихся между собой. У большого отверстия черепа оно непосредственно продолжается в подпаутинное пространство спинного мозга. Кроме того, подпаутинное пространство головного мозга находится в прямом сообщении с желудочками мозга через отверстия в области задней стенки IV желудочка: срединное отверстие четвертого желудочка, *apertura mediana ventriculi IV* (*foramen Magendi*), открывающееся в *cisterna cerebellomedullaris posterior*, и два боковых отверстия, *aperturae laterales ventriculi IV* (*foramen Luschka*), ведущие в мосто-мозжечковую цистерну, *cisterna pontocerebellaris*. В подпаутинном пространстве, *spatium subarachnoideum*, залегают сосуды мягкой мозговой оболочки, которые окружающими соединительнотканными перекладинами и спинномозговой жидкостью предохраняются от сдавления.

Особенностью строения паутинной оболочки головного мозга являются так называемые грануляции паутинной оболочки (Пахионовы), *granulationes arachnoideae* (*Pachioni*), представляющие собой выросты в виде кругловатых телец серорозового цвета, вдающихся в полость венозных синусов или же в лежащие рядом кровяные озера (рис. 61). Пахионовы грануляции располагаются группами и особенно хорошо развиты на протяжении верхнего сагиттального синуса.

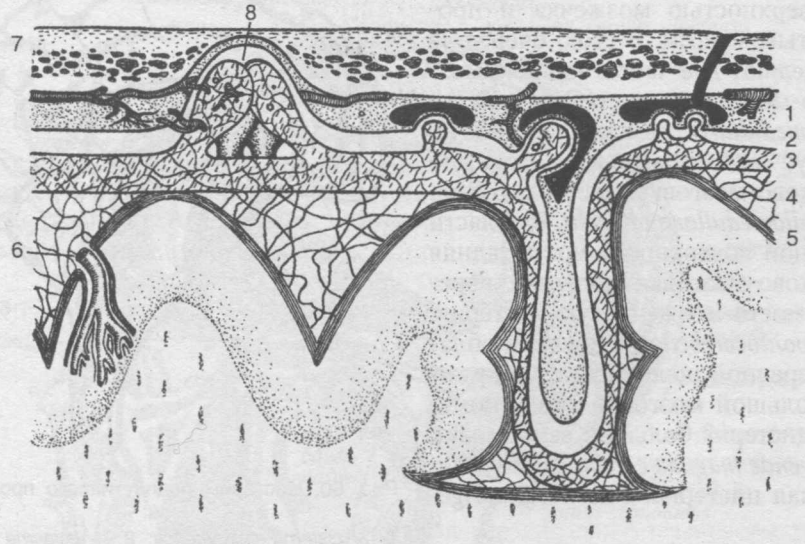

Рис. 61. Схема взаимоотношений оболочек головного мозга и расположения Пахионовых грануляций:

1 — *dura mater encephali* (истончена в области грануляционной ямочки); 2 — *spatium subdurale;* 3 — *arachnoidea mater encephali*; 4 — *spatium subarachnoideum*; 5 — *pia mater encephali*; 6 — кровеносный сосуд мозга; 7 — кость черепа; 8 — *granulationes arachnoideae (Pachioni)*

В меньшем количестве они встречаются вдоль других синусов. Они имеются как у детей, так и у взрослых, но наибольшей величины и многочисленности достигают у пожилых людей. Увеличиваясь в размерах, Пахионовы грануляции оказывают давление на кости черепа и образуют на их внутренней поверхности углубления, известные под названием ямочки грануляций, *foveolae granulares*. Пахионовы грануляции, как это было впервые указано Кеем и Ретциусом, служат для резорбции (оттока) спинномозговой жидкости в кровеносное русло.

Мягкая оболочка головного мозга, *pia mater encephali* (сосудистая), тесно прилегает к мозгу, заходя во все борозды и щели его поверхности. В ее толще проходят многочисленные кровеносные сосуды, которые, проникая в мозг, увлекают за собой мягкую мозговую оболочку. Последняя образует вокруг сосудов адвентицию. Между адвентицией и мозгом существует периваскулярная щель, сообщающаяся с подпаутинным пространством. В некоторых местах сосуды *pia mater* развиты очень сильно и образуют сосудистые сплетения, *plexus choroidei*. Они имеются во всех желудочках мозга (*plexus choroideus ventriculi quarti, plexus choroideus ventriculi tertii, plexus choroideus ventriculi laterales*). Мягкая оболочка снабжена также многочисленными нервами, проходящими из верхнего шейного узла симпатического ствола. Нервные волокна располагаются рядом с сосудами.

Спинномозговая жидкость, *liquor cerebrospinalis*, наполняющая подпаутинное и субдуральное пространства головного и спинного мозга, резко отличается от других жидкостей организма. С ней сходна только эндо- и перилимфа внутреннего уха и водянистая влага глаза. Образование спинномозговой жидкости происходит путем транссудации из сосудистых сплетений мягкой мозговой оболочки, *plexus choroidei*, эпителиальная выстилка которых имеет характер железистого эпителия. Структуры, продуцирующие спинномозговую жидкость, обладают свойством пропускать в жидкость одни вещества и задерживать другие (гематоэнцефалический барьер), что имеет большое значение для предохранения мозга от вредных влияний. Таким образом, по своим особенностям спинномозговая жидкость является не только механическим защитным приспособлением для мозга и лежащих на его основании сосудов, но и специальной внутренней средой, которая необходима для оптимального функционирования органов центральной нервной системы. Спинномозговая жидкость выполняет и трофическую функцию для нервной системы, проникая в вещество мозга по периадвентициальным пространствам. Пространство, в котором помещается спинномозговая жидкость, *liquor cerebrospinalis*, замкнуто. Отток жидкости из него совершается путем фильтрации главным образом в венозную систему через посредство Пахионовых грануляций, а отчасти также и в лимфатическую систему через перинервальные пространства нервов, в которые продолжаются мозговые оболочки.

Рентгеноанатомия центральной нервной системы

Рентгенологическое исследование центральной нервной системы позволяет видеть мозг живого человека без вскрытия черепа. Для этого в подпаутинное пространство путем прокола мозжечково-мозговой цистерны (*punctio suboccipitalis*) вводят воздух или нейтральный газ, который, распространяясь по подпаутинному пространству, создает светлый фон. На этом фоне становится видимой тень головного мозга. Одновременно выявляются базальные цистерны подпау-

тинного пространства (расположенные на вентральной поверхности ствола головного мозга).

На рентгеноэнцефалограммах видны контуры головного мозга и его отдельных частей — лобной, теменной и затылочной долей большого мозга, а также мозжечка. Выявляется ветвистый рисунок мозговых борозд, из которых хорошо очерчиваются борозда мозолистого тела, центральная (Роландова) борозда, теменно-затылочная, шпорная и др. Введенный в подпаутинное пространство газ или контрастная жидкость попадает в систему желудочков мозга (вентрикулография).

На вентрикулограмме ясно видна характерная тень, соответствующая наслоившимся друг на друга боковым желудочкам. Хорошо выявляются центральная часть бокового желудочка — желудочковый треугольник, его задний рог и нижний рог; III и IV желудочки на боковых снимках видны не всегда. Увеличение их является признаком патологического расширения.

На снимках, сделанных в затылочном положении (к пленке прилежит затылочная область; ход лучей — сагиттальный), видна характерная симметричная фигура боковых желудочков, напоминающая бабочку. Каждая половина фигуры состоит из двух частей — верхней и нижней. Верхняя, более светлая часть, соответствует наслоившимся друг на друга центральной части бокового желудочка, переднему и заднему рогам. Нижняя половина образована нижним рогом; она менее прозрачна, так как в просвет желудочка вдаются базальные ядра. Линия между верхней — светлой, и нижней — менее прозрачной, частями разграничивает зрительный бугор и хвостатое тело. Правую и левую половины фигуры бабочки (как бы ее крылья) разделяет вертикально идущая линия — прозрачная перегородка, отделяющая оба боковых желудочка. Книзу от нее располагается узкая светлая щель — III желудочек. Ниже последнего в единичных случаях отмечается узкая щелевидная тень IV желудочка. При патологическом расширении желудочков мозга (внутренняя водянка мозга) фигура бабочки искажается, а III и IV желудочки увеличиваются и четко контурируются. Над фигурой бабочки, по срединной линии черепа, видна светлая вертикальная полоса — продольная щель большого мозга, разделяющая его на полушария. На фоне этой заполненной газом борозды определяется в виде линейной полоски серповидный отросток твердой мозговой оболочки.

ПРОВОДЯЩИЕ ПУТИ ЦЕНТРАЛЬНОЙ НЕРВНОЙ СИСТЕМЫ

Общая характеристика проводящих путей центральной нервной системы

Проводящий путь — это цепь анатомически и функционально взаимосвязанных нейронов, обеспечивающих проведение одинаковых по функции нервных импульсов в строго определенном направлении.

Под анатомической взаимосвязью нейронов понимается наличие между отростками или отростками и телами нервных клеток синаптических структур. Принимая во внимание два основных закона проведения нервного импульса (закон динамической поляризации нервной клетки и закон динамической поляризации синапса), можно понять филогенетически выработанный принцип функ-

ционирования нервной системы — односторонность распространения нервного импульса в пределах рефлекторной дуги. Как известно, в составе рефлекторной дуги имеются три звена: афферентное, ассоциативное и эфферентное. Соответственно указанным звеньям в сложных рефлекторных дугах, осуществляющих свои реакции с участием центральной нервной системы, можно выделить три группы проводящих путей: афферентные, ассоциативные и эфферентные.

Афферентные нервные пути обеспечивают проведение нервных импульсов от рецептора до интегрального центра. Афферентные нервные пути, заканчивающиеся в интегральных центрах ствола головного мозга, несут импульсы бессознательной чувствительности, а пути, заканчивающиеся в проекционных центрах коры полушарий большого мозга, — импульсы сознательной чувствительности.

Афферентные нервные пути, как правило, включают не менее трех нейронов. Первый нейрон, всегда рецепторный (чувствительный), находится на периферии — в чувствительных узлах спинномозговых и черепных нервов. Следующий нейрон — вставочный — располагается в коммуникационном центре, т. е. ядре, состоящем из вставочных нейронов. Коммуникационных центров может быть несколько. Последним является нейроцит интегрального центра.

Ассоциативные нервные пути обеспечивают проведение нервных импульсов от одного интегрального центра к другому, т. е. обеспечивают связь между интегральными центрами. Эти проводящие пути также многонейронные.

Эфферентные нервные пути обеспечивают проведение нервного импульса от интегрального центра до эффектора (рабочего органа).

Эфферентные проводящие пути, берущие начало от нейронов коры полушарий большого мозга, называют корковыми. Как правило, указанные нейроны располагаются в пятом (ганглиозном) слое коры полушарий. По своей форме большинство нейроцитов, образующих эти пути, являются пирамидными. В связи с этим корковые пути называют также пирамидными. Корковые пути обеспечивают выполнение сложных произвольных двигательных актов.

Эфферентные проводящие пути, берущие начало от нейронов интегральных центров ствола головного мозга, называют экстрапирамидными. По этим путям проводятся нервные импульсы, обеспечивающие тонус мускулатуры и сложные безусловнорефлекторные двигательные акты.

Волокна как пирамидных, так и экстрапирамидных путей заканчиваются на клетках двигательных ядер передних рогов спинного мозга или на клетках двигательных ядер черепных нервов.

В заключение общей характеристики проводящих путей центральной нервной системы целесообразно дать определение нервного тракта. Под нервным трактом понимают совокупность аксонов, образующих пучки нервных волокон, локализованных в строго определенных местах центральной нервной системы и проводящих одинаковые по функции нервные импульсы. Следовательно, нервный тракт — это всего лишь составная часть проводящего пути. По ходу афферентных и ассоциативных проводящих путей, как правило, выделяют несколько последовательно расположенных трактов. Эфферентные проводящие пути представлены обычно одним трактом.

Большинство рефлекторных реакций у человека и высших животных осуществляется с участием интегральных центров головного мозга. Интегральные центры целесообразно разделить на две группы: подкорковые (в мозжечке, в среднем мозге и в промежуточном мозге) и корковые (проекционные центры коры полушарий большого мозга).

Афферентные проводящие пути

Афферентные нервные пути можно классифицировать на пути сознательной и бессознательной чувствительности. Пути сознательной чувствительности заканчиваются в проекционных (интеграционных) центрах коры полушарий большого мозга; пути бессознательной чувствительности — в подкорковых интеграционных центрах (мозжечок, холмики среднего мозга и в таламусе промежуточного мозга). По видам чувствительности различают афферентные пути общей и специальной чувствительности (табл. 8).

Таблица 8

Афферентные нервные пути

Пути общей чувствительности			Пути специальной чувствительности
Поверхностной (экстероцептивной) — болевой, температурной и тактильной	Глубокой (проприоцептивной)	Интероцептивной (висцероцептивной)	Зрительный; вестибулярный; слуховой; обонятельный; вкусовой

Основными афферентными проводящими путями сознательной общей чувствительности являются:

1) путь болевой, температурной и тактильной чувствительности от области туловища, конечностей и шеи — *tractus gangliospinothalamocorticalis*;

2) путь проприоцептивной чувствительности (глубокой) от области туловища, конечностей и шеи — *tr. gangliobulbothalamocorticalis*;

3) путь всех видов общей чувствительности от области головы — *tr. ganglionucleothalamocorticalis.*

Основными бессознательными афферентными путями общей чувствительности являются:

1) передний спинно-мозжечковый путь (пучок Говерса), *tr. spinocerebellaris anterior*;

2) задний спинно-мозжечковый путь (пучок Флексига), *tr. spinocerebellaris posterior*;

3) ядерно-мозжечковый путь, *tr. nucleocerebellaris.*

ПУТИ ОБЩЕЙ ЧУВСТВИТЕЛЬНОСТИ

Путь экстероцептивной чувствительности

Путь болевой, температурной и тактильной чувствительности (ганглиоспинно-таламо-корковый путь, *tractus gangliospinothalamocorticalis)* берет начало от экстерорецепторов кожи туловища, конечностей и шеи (рис. 62). В связи с тем, что кожа составляет покров тела, данную чувствительность называют также поверхностной или экстероцептивной. При этом для иннервации кожи сохраняется принцип сегментарности, т. е. каждый сегмент имеет определенную зону иннервации кожных покровов (дерматом).

Экстероцепторы для различных видов поверхностной чувствительности специализированы и представляют собой контактные рецепторы, в которых нервные импульсы возникают под влиянием непосредственного воздействия раздра-

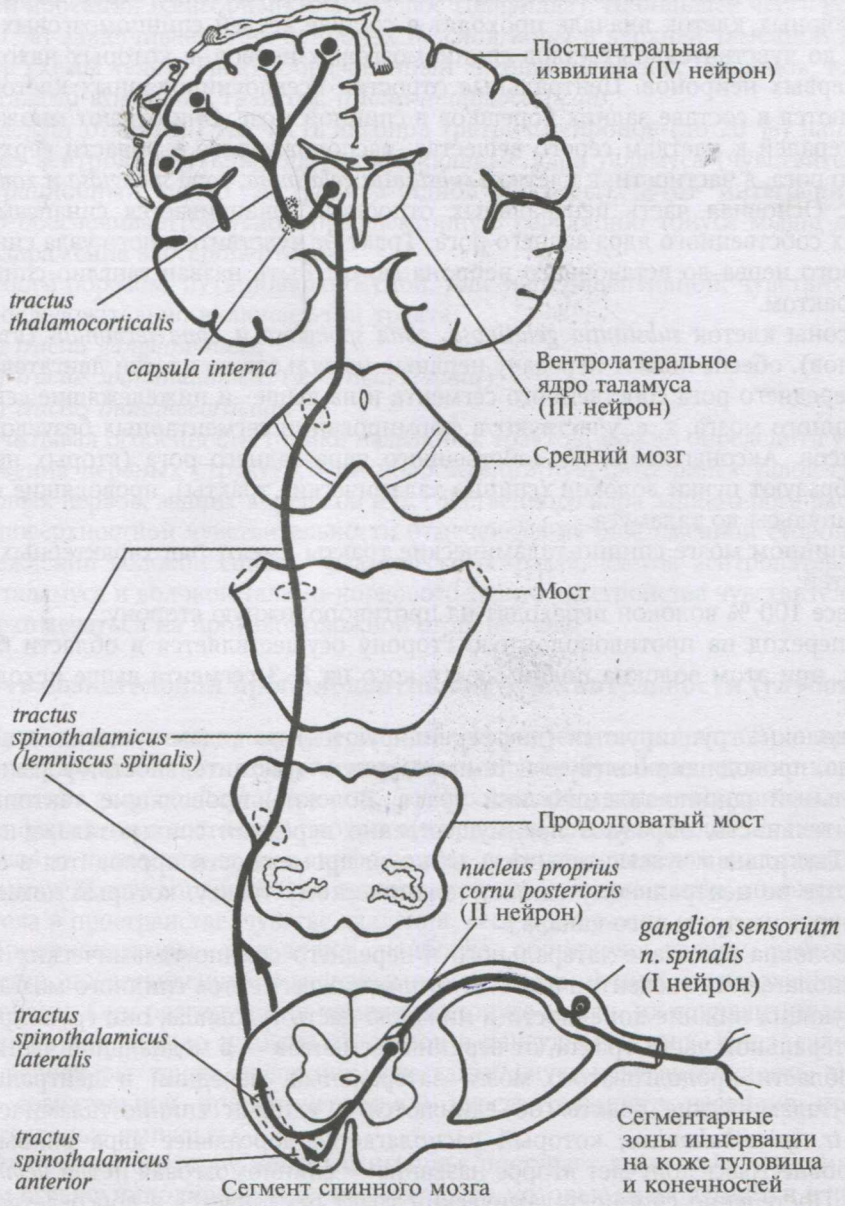

Рис. 62. Проводящий путь болевой, температурной и тактильной чувствительности

жителя. Боль воспринимают свободные нервные окончания: тепло – тельца Руффини, холод – колбы Краузе, прикосновение и давление – тельца Мейснера, Гольджи–Маццони, Фатера–Пачини и диски Меркеля.

Возникающие в экстероцепторах импульсы поступают по периферическим отросткам псевдоуниполярных клеток к их телам, которые располагаются в чув-

ствительных узлах спинномозговых нервов. Периферические отростки псевдоуниполярных клеток вначале проходят в составе ветвей спинномозговых нервов — до чувствительных узлов спинномозговых нервов, в которых находятся тела первых нейронов. Центральные отростки псевдоуниполярных клеток направляются в составе задних корешков в спинной мозг. Они отдают множество коллатералей к клеткам серого вещества, расположенного в области верхушки заднего рога, в частности, к клеткам *substantia gelatinosa*, *zona spongiosa* и *zona terminalis*. Основная часть центральных отростков заканчивается синапсами на клетках собственного ядра заднего рога. Тракт от чувствительного узла спинномозгового нерва до вставочного нейрона может быть назван ганглио-спинальным трактом.

Аксоны клеток *substantia gelatinosa*, *zona spongiosa* и *zona terminalis* (вторых нейронов), обеспечивают передачу нервных импульсов на клетки двигательных ядер переднего рога собственного сегмента и на выше- и нижележащие сегменты спинного мозга, т. е. участвуют в формировании сегментарных безусловных рефлексов. Аксоны нейронов собственного ядра заднего рога (вторых нейронов) образуют пучки волокон (спинно-таламические тракты), проводящие нервные импульсы до таламуса.

В спинном мозге спинно-таламические тракты имеют ряд характерных особенностей:

1) все 100 % волокон переходят на противоположную сторону;

2) переход на противоположную сторону осуществляется в области белой спайки, при этом волокна поднимаются косо на 2–3 сегмента выше исходного уровня;

3) волокна группируются (дифференцируются) по видам чувствительности. Волокна, проводящие болевую и температурную чувствительность, формируют латеральный спинно-таламический тракт. Волокна, проводящие тактильную чувствительность, образуют преимущественно передний спинно-таламический тракт. Тактильная чувствительность от кожи промежности проводится в спинном мозге по центральному спинно-таламическому тракту, который локализуется вокруг центрального канала;

4) волокна в составе латерального и переднего спинно-таламических трактов располагаются эксцентрично, т. е. от нижних сегментов спинного мозга, иннервирующих нижние конечности и нижнюю часть туловища, они группируются в латеральной части тракта, от верхних сегментов — в медиальной части.

В области продолговатого мозга латеральный, передний и центральный спинно-таламические тракты объединяются в единый спинно-таламический тракт, *tr. spinothalamicus*, который располагается дорсальнее ядра оливы. На этом уровне тракт получает второе название — спинномозговая петля, *lemniscus spinalis*. Постепенно спинно-таламический тракт отклоняется в дорсо-латеральном направлении, проходя в покрышке моста и среднего мозга. Заканчивается спинно-таламический тракт синапсами на нейронах вентролатеральных ядер таламуса (третьи нейроны).

Основная часть аксонов третьих нейронов (65–70 %) направляется через среднюю часть задней ножки внутренней капсулы в постцентральную извилину (проекционный центр общей чувствительности). Здесь они заканчиваются на нейронах IV слоя коры, распределяясь по извилине соответственно соматотопи-

ческой проекции (сенсорный гомункулюс Пенфилда). Небольшая часть волокон (5–10 %) заканчивается на нейронах IV слоя коры в верхней теменной дольке (центр схемы тела). Тракт, образованный аксонами третьих нейронов, называется таламо-корковым трактом, *tractus thalamocorticalis.*

Следует отметить, что часть аксонов третьих нейронов (до 20 %) направляется из вентролатеральных ядер в медиальные ядра таламуса (чувствительный интеграционный центр экстрапирамидной системы). Этот интеграционный центр обеспечивает безусловнорефлекторную регуляцию тонуса мышц в ответ на раздражение экстероцепторов.

Таким образом, путь поверхностной, или экстероцептивной, чувствительности последовательно включает три тракта:

1) *tractus gangliospinalis*;
2) *tractus spinothalamicus* (*lemniscus spinalis*);
3) *tractus thalamocorticalis.*

Учитывая особенности топики названных трактов, можно определить уровень поражения нервных структур. При повреждении чувствительных узлов спинномозговых нервов, задних корешков или собственного ядра заднего рога расстройства поверхностной чувствительности отмечаются на одноименной стороне. При повреждении волокон спинно-таламического тракта, клеток вентролатеральных ядер таламуса и волокон таламо-коркового тракта расстройства чувствительности будут отмечаться на противоположной стороне тела.

Путь сознательной проприоцептивной чувствительности (глубокой)

Путь сознательной проприоцептивной чувствительности (рис. 63) — проводит нервные импульсы от проприоцепторов (ганглио-бульбарно-таламо-корковый путь, *tractus gangliobulbothalamocorticalis*). Проприоцептивная чувствительность — это информация о состоянии проприоцепторов мышц, сухожилий, связок, капсул суставов и надкостницы, т. е. информация о функциональном состоянии опорно-двигательного аппарата. Она позволяет судить о тонусе мышц, положении частей тела в пространстве, чувстве давления, веса и вибрации.

Проприоцепторы составляют наиболее обширную группу рецепторных структур, представленную мышечными веретенами и инкапсулированными рецепторами. Они реагируют на изменение тонуса мышц, их сокращение или растяжение, напряжение сухожилий, связок и капсулы суставов. Инкапсулированные рецепторы также воспринимают тактильную чувствительность, поэтому путь сознательной проприоцептивной чувствительности частично проводит и тактильные импульсы.

От проприоцепторов нервный импульс поступает по периферическим отросткам псевдоуниполярных клеток к их телам, которые располагаются в чувствительных узлах спинномозговых нервов. Центральные отростки псевдоуниполярных клеток в составе задних корешков спинномозговых нервов вступают посегментно в спинной мозг. В спинном мозге они отдают коллатерали к клеткам серого вещества над задним рогом (к сегментарному аппарату). Основная часть волокон, минуя серое вещество, направляется в задний канатик.

В заднем канатике спинного мозга центральные отростки псевдоуниполярных клеток формируют два пучка: медиально расположенный тонкий пучок, *fasiciculus gracilis* (пучок Голля), и латерально расположенный клиновидный пу-

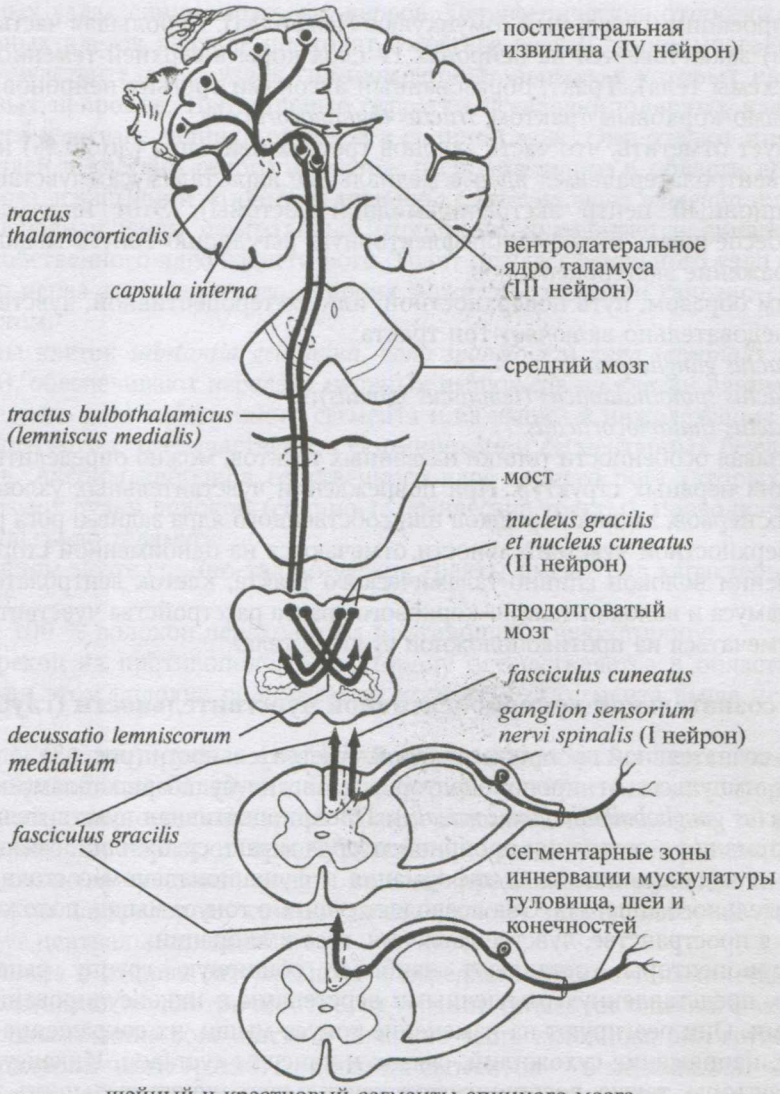

Рис. 63. Проводящий путь проприоцептивной (глубокой) чувствительности

чок, *fasciculus cuneatus* (пучок Бурдаха). Тонкий пучок проходит на протяжении всего спинного мозга, а клиновидный появляется только с уровня четвертого грудного сегмента. Площадь каждого из пучков постепенно увеличивается в краниальном направлении.

Пучок Голля проводит импульсы проприоцептивной чувствительности от нижних конечностей и нижней половины туловища. В пучок поступают волокна от 19 нижних чувствительных узлов спинномозговых нервов своей стороны (1 копчиковый, 5 крестцовых, 5 поясничных и 8 грудных). Пучок Бурдаха включает волокна от 12 верхних чувствительных узлов спинномозговых нервов, т. е.

он проводит импульсы проприоцептивной чувствительности от верхней части туловища, верхних конечностей и шеи. Волокна в составе пучков Голля и Бурдаха располагаются с характерной закономерностью: медиально находятся волокна от нижележащих чувствительных узлов спинномозговых нервов, латерально — от вышележащих. Количество волокон, поступающих в пучки от различных чувствительных узлов спинномозговых нервов, неодинаково. Оно определяется массой мускулатуры, иннервируемой определенным сегментом, и насыщенностью ее проприоцепторами. Наибольшее количество нервных волокон поступает от спинномозговых узлов, обеспечивающих иннервацию конечностей.

В составе задних канатиков спинного мозга пучок Голля и пучок Бурдаха поднимаются до тонкого и клиновидного бугорков, *tuberculum gracile et tuberculum cuneatum*, продолговатого мозга. Пучки Голля и Бурдаха, образованные центральными отростками псевдоуниполярных клеток чувствительных узлов спинномозговых нервов, можно назвать ганглио-бульбарным трактом, *tr. gangliobulbaris.*

Аксоны вторых нейронов, тела которых находятся в ядрах тонкого и клиновидного бугорков продолговатого мозга, формируют две группы волокон. Первая группа — внутренние дугообразные волокна, *fibrae arcuatae internae*, перекрещиваются с такими же волокнами противоположной стороны между оливами, изгибаются в виде петли и направляются кверху. Пучок этих волокон носит название бульбарно-таламического тракта, *tractus bulbothalamicus* (медиальная петля, *lemniscus medialis*). Перекрест внутренних дугообразных волокон называют перекрестом медиальных петель, *decussatio lemniscorum medialium.*

По стволу мозга бульбарно-таламический тракт проходит в покрышке, рядом со спинно-таламическим трактом и заканчивается на нейронах вентролатеральных ядер таламуса.

Меньшая часть аксонов вторых нейронов, составляющая вторую группу волокон, — наружные дугообразные волокна — направляется в мозжечок через его нижнюю ножку. При этом различают передние и задние наружные дугообразные волокна. Передние наружные дугообразные волокна идут от нейронов тонкого и клиновидного бугорков с противоположной стороны, огибая на вентральной поверхности продолговатого мозга пирамиду и оливу, задние наружные дугообразные волокна идут по своей стороне. В нижней ножке мозжечка передние и задние наружные дугообразные волокна объединяются в пучок, который называют бульбарно-мозжечковым трактом, *tractus bulbocerebellaris.* Волокна этого тракта заканчиваются на нейронах средней части коры червя мозжечка. Они проводят импульсы бессознательной проприоцептивной чувствительности.

Аксоны нейронов, тела которых находятся в вентролатеральных ядрах таламуса, большей частью направляются в проекционные центры коры полушарий большого мозга. В основном они заканчиваются на нейронах IV слоя коры предцентральной извилины (60 %) — центр двигательных (кинестетических) функций. Меньшая часть волокон направляется в кору постцентральной извилины (30 %) — центр общей чувствительности и еще меньшая часть — в верхнюю теменную дольку (10 %) — центр схемы тела. Соматотопическая проекция на указанные извилины осуществляется с противоположной стороны тела, так как в продолговатом мозге бульбарно-таламические тракты перекрещиваются.

Путь от вентролатеральных ядер таламуса до проекционных центров коры полушарий большого мозга называют таламо-корковым трактом, *tractus thala-*

mocorticalis. Через внутреннюю капсулу он проходит в среднем отделе задней ножки. Следует отметить, что часть аксонов третьих нейронов также направляется к нейроцитам медиальных ядер таламуса (подкорковый чувствительный центр экстрапирамидной системы).

Путь сознательной проприоцептивной чувствительности является филогенетически поздним по сравнению с другими афферентными путями.

При его поражении нарушается восприятие положения частей тела в пространстве, восприятие позы, ощущение движений. При закрытых глазах больной не может определить направление движений в суставе, положение частей тела. Нарушается также координация движений, походка становится неуверенной, движения неловкими, несоразмерными.

Путь общей чувствительности от области лица

Путь общей чувствительности от области лица (ганглио-ядерно-таламо-корковый путь, *tr. ganglionucleothalamocorticalis*) проводит нервные импульсы болевой, температурной, тактильной и проприоцептивной чувствительности от области лица по чувствительным ветвям тройничного нерва. Так, от экстероцепторов кожи лба, медиального угла глаза, корня носа, верхнего века и теменной области волокна проходят в составе глазного нерва; от экстероцепторов кожи нижнего века, щеки, носа, верхней губы и височной области — в составе верхнечелюстного нерва; от экстероцепторов кожи нижней губы, щеки, подбородка и частично ушной раковины — в составе нижнечелюстного нерва. От проприоцепторов мимической мускулатуры нервные импульсы проводятся по всем названным ветвям тройничного нерва, а жевательной мускулатуры — по нижнечелюстному нерву. Кроме области лица тройничный нерв обеспечивает чувствительную иннервацию (болевую, температурную и тактильную) слизистых оболочек, губ, десен, полости носа, околоносовых пазух, слезного мешка, слезной железы и глазного яблока, а также зубов верхней и нижней челюстей.

Все три ветви тройничного нерва направляются к тройничному узлу (Гассерову), который составляют псевдоуниполярные клетки — тела первых нейронов этого чувствительного пути.

Центральные отростки псевдоуниполярных клеток вступают в составе чувствительного корешка тройничного нерва в мост и затем направляются к чувствительным ядрам. К мостовому ядру направляются волокна, проводящие импульсы тактильной чувствительности от кожи лица, импульсы болевой, температурной и тактильной чувствительности от глубоких тканей и органов головы; к ядру спинномозгового пути тройничного нерва — волокна, проводящие импульсы болевой и температурной чувствительности от кожи лица; к среднемозговому ядру — волокна, проводящие импульсы проприоцептивной чувствительности от жевательной и мимической мускулатуры.

Большая часть аксонов вторых нейронов переходит на противоположную сторону и формирует ядерно-таламический тракт, *tr. nucleothalamicus*, который заканчивается в вентролатеральных ядрах таламуса. В стволе мозга этот тракт проходит рядом со спинно-таламическим трактом и известен под названием тройничной петли, *lemniscus trigeminalis*.

Меньшая часть аксонов вторых нейронов направляется по своей стороне к коре средней части червя мозжечка, образуя ядерно-мозжечковый тракт, *tr. nucleocerebellaris*. Этот тракт проходит в составе нижних ножек мозжечка.

Аксоны третьих нейронов, расположенных в вентролатеральных ядрах таламуса, направляются через заднее бедро внутренней капсулы к нейронам коры полушарий большого мозга в центр общей чувствительности, центр двигательных функций и центр схемы тела. Они проходят в составе таламо-коркового тракта, *tr. thalamocorticalis*, и заканчиваются на нейронах названных центров в тех участках коры, где проецируется область головы. Распределение волокон таламо-коркового пучка, проводящего импульсы общей чувствительности от области головы, следующее: в постцентральную извилину направляется 60 %, в предцентральную извилину — 30 % и в верхнюю теменную дольку — 10 %. Небольшая часть аксонов третьих нейронов направляется в медиальное ядро таламуса (подкорковый чувствительный центр экстрапирамидной системы).

Путь интероцептивной чувствительности

Проводящий путь интероцептивной чувствительности начинается от интероцепторов внутренних органов, сосудов, гладкой мускулатуры и желез кожи. Интероцепторы воспринимают механические раздражения, изменения давления и химического состава среды, т. е. они являются механо-, баро-, хемо- и осморецепторами.

Многие внутренние органы (органы пищеварительной, дыхательной и мочеполовой систем) имеют двойную афферентную иннервацию: спинномозговую и стволовую. Спинномозговая афферентная иннервация органов грудной полости осуществляется шейными и грудными внутренностными нервами, органов и сосудов брюшной полости — большим и малым внутренностными нервами, органов таза — тазовыми внутренностными нервами. В составе этих нервов от интероцепторов проходят периферические отростки псевдоуниполярных нервных клеток, расположенных в чувствительных узлах спинномозговых нервов. Центральные отростки этих клеток вступают в спинной мозг в составе задних корешков и заканчиваются на телах и дендритах вставочных нейронов интероцептивного пути, которые находятся в промежуточной зоне серого вещества спинного мозга, кзади от промежуточно-латерального ядра. Аксоны вторых нейронов малочисленны, поэтому выраженных самостоятельных трактов не образуют. Они проходят большей частью в заднем канатике спинного мозга, рядом с собственными пучками спинного мозга и в боковом канатике, примыкая к латеральному спинно-таламическому тракту. Заканчиваются аксоны вторых нейронов в таламусе на клетках базальных ядер (подкорковый центр висцероцепции).

Стволовая афферентная иннервация осуществляется ветвями блуждающего, языкоглоточного и лицевого нервов, в составе которых от интероцепторов до чувствительных узлов (верхний, нижний и коленчатый узлы) проходят периферические отростки псевдоуниполярных клеток. Центральные отростки вступают в ствол мозга (мост и продолговатый мозг) и заканчиваются на клетках ядра одиночного пути, которое является общим для VII, IX и X пар черепных нервов. Аксоны клеток ядра одиночного пути в составе ядерно-таламического тракта также заканчиваются на нейронах базальных ядер таламуса.

Аксоны третьих нейронов интероцептивного пути, начинающиеся от нейроцитов базальных ядер таламуса, большей частью направляются через среднюю часть задней ножки внутренней капсулы в кору полушарий большого мозга. Эта группа волокон входит в состав таламо-коркового тракта, *tractus thalamocortica-*

lis. В коре полушарий большого мозга проекционный центр висцероцепции находится в нижнем отделе постцентральной извилины. Однако в этом центре заканчивается лишь часть аксонов. Большая их часть направляется в предцентральную извилину, извилины лобной и височной долей. В связи с этим ощущения, воспринимаемые интероцепторами от внутренних органов, в большинстве случаев нельзя точно локализовать и охарактеризовать их проявления.

Меньшая часть аксонов третьих нейронов направляется из базальных ядер таламуса к медиальным ядрам в подкорковый чувствительный центр экстрапирамидной системы. Указанными связями ядер таламуса можно объяснить рефлекторные изменения тонуса скелетной мускулатуры при заболеваниях внутренних органов.

Пути бессознательной проприоцептивной чувствительности

В филогенетическом отношении пути бессознательной проприоцептивной чувствительности являются наиболее древними. Они развились в связи с появлением в заднем мозге центра равновесия или центра статокинетических функций. Этим интеграционным центром является мозжечок. К нему поступают импульсы от рецепторов мышц, сухожилий, суставных сумок, надкостницы и костей. Он свидетельствует о состоянии опорно-двигательного аппарата. Поступившая в мозжечок информация анализируется, и в результате анализа бессознательно осуществляется регуляция тонуса мышц, координация и синергизм движений, поддержание равновесия тела в пространстве.

Проводящих путей бессознательной проприоцептивной чувствительности несколько: передний спинно-мозжечковый, задний спинно-мозжечковый, спинно-ретикулярный, спинно-оливный. Основными являются передний и задний спинно-мозжечковые пути. Их функция во многом сходна, однако есть и различия. Передний спинно-мозжечковый путь проводит импульсы от проприоцепторов групп мышц, задний спинно-мозжечковый путь — дифференцированно от каждой отдельной мышцы. Следовательно, задний спинно-мозжечковый путь доставляет к мозжечку более подробную и точную информацию от проприоцепторов. По дополнительным трактам импульсы к мозжечку попадают опосредованно из ядер оливы и ядер ретикулярной формации.

Задний спинно-мозжечковый путь

Задний спинно-мозжечковый путь, *tr. spinocerebellaris posterior* (рис. 64), имеет еще одно название — пучок Флексига, данное в честь немецкого невропатолога и нейрогистолога. Первые нейроны (рецепторные) заднего спинно-мозжечкового пути представлены псевдоуниполярными клетками, расположенными в чувствительных узлах спинномозговых нервов. Периферические отростки этих нейронов проходят сначала в составе спинномозговых нервов, затем их ветвей и заканчиваются проприоцепторами в мышцах, сухожилиях, связках, суставных капсулах и надкостнице костей туловища, конечностей и шеи. Центральные отростки в составе задних корешков вступают в спинной мозг и внедряются в серое вещество, проникая до основания заднего рога. Они входят в состав ганглио-спинального тракта, *tr. gangliospinalis*. В этом месте волокна синаптически заканчиваются на нейронах грудного ядра, *nucleus thoracicus*. Грудное ядро четко определяется в грудных сегментах спинного мозга, точнее, в сегментах C_7–L_2. Аксоны нейронов грудного ядра (вторых нейронов) направляются в боковой

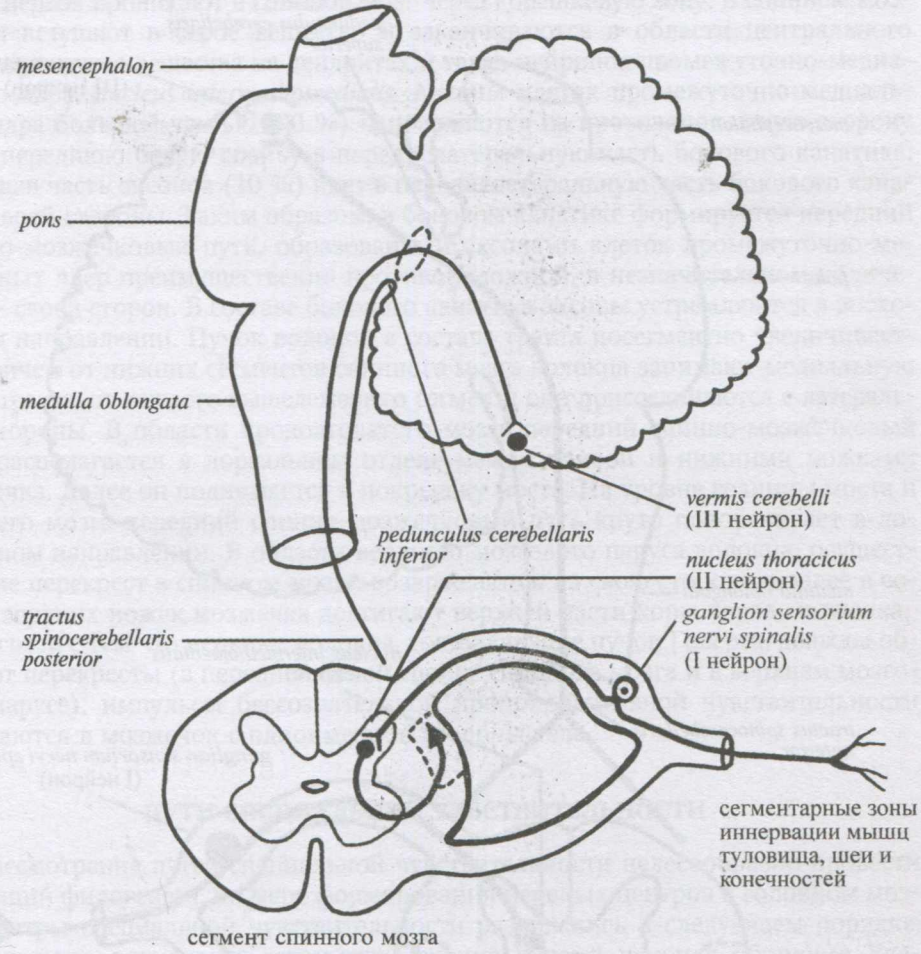

Рис. 64. Задний спинно-мозжечковый путь (пучок Флексига)

канатик своей стороны. В заднелатеральном отделе бокового канатика они формируют задний спинно-мозжечковый тракт. Этот тракт, посегментно принимая волокна, увеличивается до уровня седьмого шейного сегмента, выше этого уровня площадь пучка не изменяется. В области продолговатого мозга задний спинно-мозжечковый путь располагается в дорсальном отделе и проникает в мозжечок в составе его нижней ножки. В мозжечке этот путь заканчивается на нейронах коры нижней части червя.

Передний спинно-мозжечковый путь

Передний спинно-мозжечковый путь, *tr. spinocerebellaris anterior* (рис. 65), также имеет второе название — пучок Говерса, данное в честь английского невропатолога.

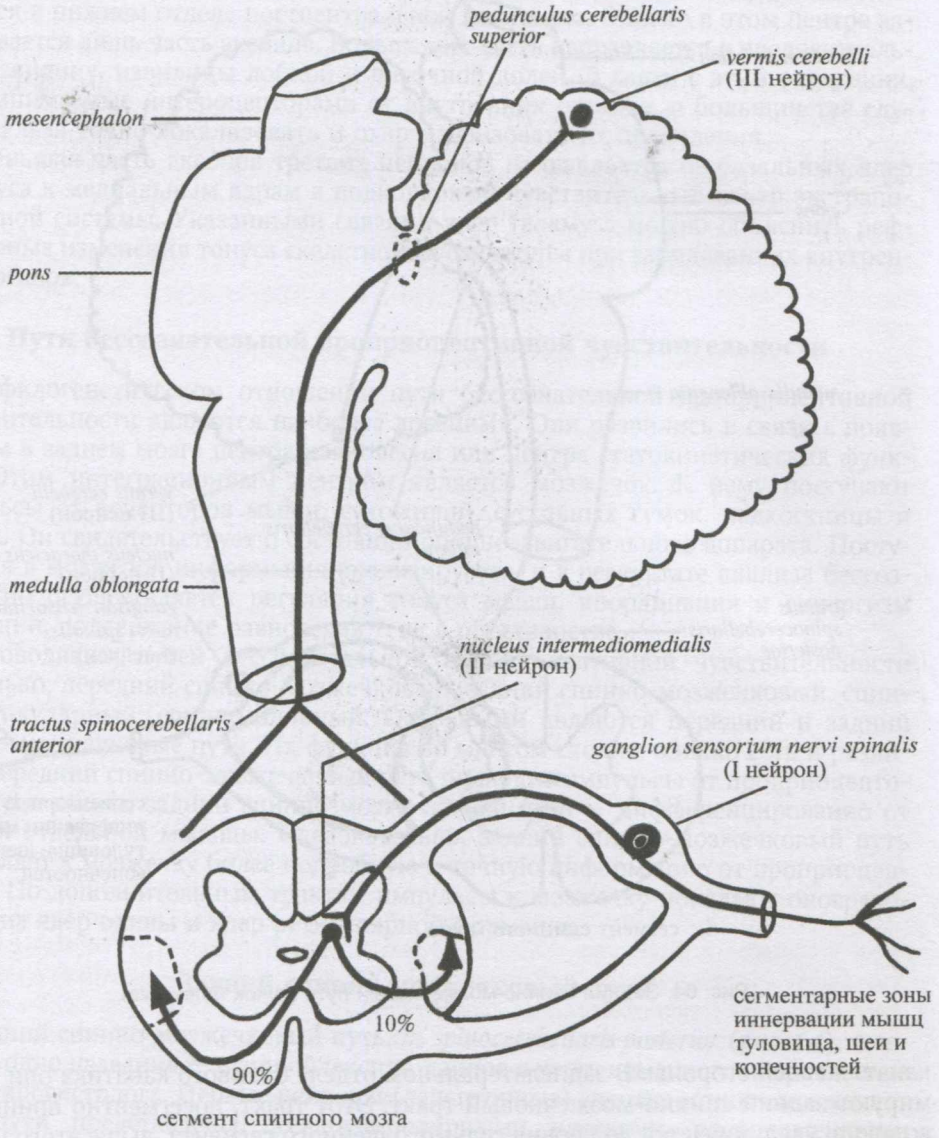

Рис. 65. Передний спинно-мозжечковый путь (пучок Говерса)

Первое звено в составе рефлекторной дуги у пучков Говерса и Флексига представлено сходными нервными структурами. Тела рецепторных нейронов (псевдоуниполярных клеток) располагаются в чувствительных узлах спинномозговых нервов. Периферические их отростки также в составе спинномозговых нервов и их ветвей достигают проприоцепторов туловища, конечностей и шеи, которые находятся в мышцах, фасциальных футлярах, сухожилиях, суставных сумках и надкостнице. Центральные отростки в составе задних корешков спинномоз-

говых нервов проникают в спинной мозг через корешковую зону. В спинном мозге они вступают в серое вещество и заканчиваются в области центрального промежуточного вещества на дендритах и телах нейронов промежуточно-медиального ядра, *nucleus intermediomedialis*. Аксоны клеток промежуточно-медиального ядра большей частью (90 %) направляются на противоположную сторону через переднюю белую спайку в переднелатеральную часть бокового канатика. Меньшая часть аксонов (10 %) идет в переднелатеральную часть бокового канатика своей стороны. Таким образом, в боковом канатике формируется передний спинно-мозжечковый путь, образованный аксонами клеток промежуточно-медиальных ядер преимущественно противоположной, в незначительном количестве – своей сторон. В составе бокового канатика аксоны устремляются в восходящем направлении. Пучок волокон в составе тракта посегментно увеличивается. Причем от нижних сегментов спинного мозга волокна занимают медиальную часть тракта, от каждого вышележащего сегмента они присоединяются с латеральной стороны. В области продолговатого мозга передний спинно-мозжечковый путь располагается в дорсальном отделе между оливой и нижними ножками мозжечка. Далее он поднимается в покрышку моста. На уровне границы моста и среднего мозга передний спинно-мозжечковый путь круто поворачивает в дорсальном направлении. В области верхнего мозгового паруса волокна, осуществившие перекрест в спинном мозге, возвращаются на свою сторону и далее в составе верхних ножек мозжечка достигают верхней части коры червя мозжечка.

В связи с тем что нервные волокна, составляющие пучок Говерса, дважды образуют перекресты (в передней белой спайке спинного мозга и в верхнем мозговом парусе), импульсы бессознательной проприоцептивной чувствительности передаются в мозжечок с одноименной стороны тела.

ПУТИ СПЕЦИАЛЬНОЙ ЧУВСТВИТЕЛЬНОСТИ

Рассмотрение путей специальной чувствительности целесообразно провести с позиций филогенеза, по мере формирования нервных центров в головном мозге. Центры специальной чувствительности развивались в следующем порядке: вначале центр равновесия, затем слуха, зрения, вкуса и, наконец, обоняния. Указанные центры были связаны с соответствующими афферентными путями и органами, в которых располагались рецепторы. По И. П. Павлову, морфофункциональная связь таких нервных структур, как рецепторы, афферентные проводящие пути и связанные с ними центры, представляет собой анализатор определенных видов чувствительности.

Вестибулярный, или статокинетический, анализатор

Вестибулярный анализатор обеспечивает восприятие вестибулярных раздражений, проведение нервных импульсов до вестибулярных нервных центров, анализ и интеграцию поступившей в них информации. Вместе с двигательным, кожным и зрительным анализаторами вестибулярный анализатор поддерживает равновесие тела при разнообразных движениях и участвует в ориентировочных реакциях организма в пространстве. В связи с этим вестибулярный анализатор также называют анализатором равновесия и гравитации. Конкретная функция вестибулярного анализатора заключается в получении информации о положе-

нии головы, ее движениях, а следовательно, и об изменениях положения тела в пространстве.

Рецепторы статокинетического анализатора располагаются в органе равновесия, которым являются три полукружных протока, эллиптический и сферический мешочки преддверия лабиринта внутреннего уха. В ампулах полукружных протоков рецепторы представлены клетками ампулярных гребешков, в мешочке и маточке — клетками пятнышек или отолитовых аппаратов. По своему строению рецепторные клетки являются первичночувствующими волосковыми сенсорными клетками. Последние находятся в окружении опорных клеток. При колебаниях эндолимфы в полукружных протоках, в мешочке и маточке волоски клеток смещаются или испытывают давление кристаллов отолитового аппарата. Это приводит к возникновению раздражения.

Волосковые сенсорные клетки ампулярных гребешков полукружных протоков свидетельствуют о движениях головы или совместных движениях головы и тела в определенной плоскости — горизонтальной, сагиттальной и фронтальной. Они воспринимают угловые ускорения, связанные с изменениями равновесия. Восприятие раздражения обусловлено инерционным смещением эндолимфы в полукружном протоке, находящемся в плоскости, соответствующей движению тела или головы. Волосковые сенсорные клетки эллиптического и сферического мешочков сигнализируют об изменениях положения тела по отношению к центру земной тяжести, воспринимают вертикальные ускорения, связанные с изменениями гравитационного поля. У основания волосковых сенсорных клеток органа равновесия разветвляются периферические отростки биполярных клеток, тела которых располагаются в преддверном узле, *ganglion vestibulare*. Последний находится на дне внутреннего слухового прохода височной кости.

Центральные отростки клеток преддверного узла образуют преддверный корешок, *radix vestibularis*, преддверно-улиткового нерва. Он соединяется с улитковым корешком этого же нерва и в области мосто-мозжечкового угла внедряется в вещество мозга (моста). В мосту волокна преддверного корешка делятся на восходящие и нисходящие волокна и направляются к вестибулярным ядрам, расположенным в самом латеральном углу ромбовидной ямки в вестибулярном поле, *area vestibularis*. Восходящие волокна заканчиваются синапсами на клетках верхнего вестибулярного ядра, *nucleus vestibularis superior* (Бехтерева); нисходящие — на клетках медиального вестибулярного ядра, *nucleus vestibularis medialis* (Швальбе), латерального вестибулярного ядра, *nucleus vestibularis lateralis* (Дейтерса) и нижнего вестибулярного ядра, *nucleus vestibularis inferior* (Роллера).

Аксоны клеток вестибулярных ядер формируют несколько пучков, которые направляются в спинной мозг, в мозжечок, в состав медиального и заднего продольных пучков, а также в таламус.

В спинной мозг идут часть аксонов клеток ядра Дейтерса и аксоны клеток ядра Роллера, образуя преддверно-спинномозговой путь, *tr. vestibulospinalis* (см. рис. 29). Этот путь в спинном мозге располагается на границе бокового и переднего канатиков и посегментно заканчивается на клетках двигательных ядер передних рогов спинного мозга. Он осуществляет проведение двигательных импульсов к мышцам шеи, туловища и конечностей, обеспечивая безусловнорефлекторное поддержание равновесия тела при вестибулярных нагрузках.

Часть аксонов клеток ядра Дейтерса и Швальбе, а также аксоны клеток ядра Бехтерева формируют преддверно-мозжечковый путь, *tr. vestibulocerebellaris*. Этот путь проходит через нижние ножки мозжечка и заканчивается на клетках коры червя мозжечка. Следует отметить, что клетки ядра Дейтерса имеют обратную связь с мозжечком в виде мозжечково-преддверного тракта, *tr. cerebellovestibularis*. Через этот путь мозжечок оказывает опосредованное влияние на спинной мозг по преддверно-спинномозговому тракту.

Часть аксонов клеток ядра Дейтерса направляется в состав медиального продольного пучка своей и противоположной сторон и заканчивается на клетках интерстициального ядра (ядра Кахаля), *nucleus interstitialis*, и ядра задней спайки (ядра Даркшевича), *nucleus commissurae posterior*. Эти ядра ретикулярной формации среднего мозга обеспечивают связь органа равновесия (через ядро Дейтерса) с ядрами черепных нервов (III, IV, VI и XI пар), иннервирующими мышцы глазного яблока и мышцы шеи. Связи ядра Дейтерса с медиальным продольным пучком позволяют сохранить направление взгляда при изменениях положения головы.

Часть аксонов клеток ядра Дейтерса вступает в состав заднего продольного пучка и заканчивается на клетках заднего гипоталамического ядра. Последнее обеспечивает связь органа равновесия (через ядро Дейтерса) с вегетативными ядрами (III, VII, IX, X пар черепных нервов). Указанные связи ядра Дейтерса позволяют объяснить появление вегетативных реакций (тошнота, рвота, побледнение кожи, похолодание конечностей, усиление потоотделения, усиление перистальтики органов желудочно-кишечного тракта, урежение пульса, снижение артериального давления, сужение зрачков и т. д.) в ответ на чрезмерные раздражения вестибулярного аппарата.

Сознательная оценка вестибулярных раздражений (определение положения головы, степени наклона тела в пространстве) осуществляется только в коре полушарий большого мозга. Нервные импульсы к корковому концу анализатора поступают следующим образом. Часть аксонов клеток ядра Дейтерса и ядра Швальбе переходят на противоположную сторону и формируют преддверно-таламический тракт, *tr. vestibulothalamicus*. Этот тракт проходит в составе бульбарно-таламического тракта и заканчивается на клетках срединных ядер таламуса. Аксоны клеток срединных ядер таламуса большей частью направляются через заднюю ножку внутренней капсулы в корковую часть вестибулярного анализатора (кора полушарий в области средней и нижней височных извилин). Можно полагать, что в корковый центр вестибулярных функций информация поступает и опосредованно из центра двигательных функций, центра общей чувствительности и центра схемы тела. Наличие таких связей позволяет объяснить генерализацию эффекта в ответ на вестибулярные раздражения. Меньшая часть аксонов клеток срединных ядер таламуса заканчивается на медиальных ядрах таламуса (подкорковый чувствительный центр экстрапирамидной системы), который осуществляет безусловнорефлекторную регуляцию тонуса мускулатуры при вестибулярных нагрузках.

Заболевания органа равновесия (лабиринта), поражение вестибулярных ядер моста сопровождаются такими симптомами, как головокружение, расстройства равновесия и координации движений, нистагм (ритмичное подергивание глазных яблок), вегетативные расстройства. Поражение корковой части вести-

булярного анализатора проявляется кроме названных симптомов нарушениями ориентации в пространстве. И наконец, следует отметить, что в результате тренировок наступает привыкание к вестибулярным раздражениям.

Слуховой анализатор

Слуховой анализатор (см. рис. 28) обеспечивает восприятие звуковых раздражений, проведение нервных импульсов до слуховых нервных центров, анализ и интеграцию поступившей в них информации. Функция слухового анализатора многоплановая. Прежде всего слуховой анализатор создает возможность общения людей с помощью речи. Слух позволяет получать и анализировать звуковую информацию, поступающую из внешней среды, определять направление звука, его силу, тембр. Благодаря слуховой памяти мы можем определять принадлежность звука определенному человеку или предметам.

Рецепторы, воспринимающие звуковые раздражения, располагаются в органе слуха (Кортиевом органе). Кортиев орган находится в улитковом протоке и представлен внутренними и наружными волосковыми сенсорными клетками, которые окружены поддерживающими эпителиальными клетками. Внутренние волосковые клетки располагаются в один ряд, их количество составляет 3500. Наружных волосковых клеток насчитывается до 20 000, они образуют 3–5 рядов. Каждая волосковая сенсорная клетка имеет на своей апикальной поверхности около 50 волосков-стереоцилий, которые омываются эндолимфой. Тела волосковых клеток и окружающие их поддерживающие клетки находятся на базальной мембране, состоящей из 24 000 поперечно расположенных волокон, длина которых нарастает от верхушки до основания улитки. Волоски-стереоцилии сенсорных клеток достигают покровной мембраны.

Механизм восприятия звука сложный. Вначале звук улавливается ушной раковиной, направляется в наружный слуховой проход и вызывает колебания барабанной перепонки. Далее колебания передаются на слуховые косточки — молоточек, наковальню и стремечко. Последнее своим основанием закрывает овальное окно преддверия лабиринта и вызывает перемещение перилимфы по лестнице преддверия, а затем — барабанной лестнице. Колебания перилимфы передаются эндолимфе вторичной барабанной перепонкой, *membrana tympani secundaria*. Колебания базилярной пластинки, на которой находится Кортиев орган, совершаются не на всем ее протяжении, а только в тех участках, которые резонансно совпадают с частотой звуковой волны. Установлено, что для низких звуков такие участки мембраны находятся у вершины улитки, для высоких — у основания. Ухо человека воспринимает звуковые волны с частотой колебаний от 16 до 21 000 Гц. Для речевых звуков оптимальный интервал составляет 1000—4000 Гц. Восприятие звука происходит за счет раздражения волосков-стереоцилий сенсорных клеток, находящихся на определенном участке базилярной мембраны. Механическое раздражение трансформируется в нервный импульс, который передается с наружных волосковых клеток на периферические отростки биполярных клеток.

Биполярные клетки являются первыми нейронами слухового пути. Тела этих клеток образуют улитковый узел, *ganglion cochleare*, (спиральный узел, *ganglion spirale*), расположенный в спиральном канале улитки внутреннего уха. В спиральном узле насчитывается около 31 000 нервных клеток. Центральные отростки биполярных нейронов собираются в пучок, который называют улитковым

корешком преддверно-улиткового нерва, *radix cochlearis n. vestibulocochlearis*. Данный корешок проходит через отверстие на дне внутреннего слухового прохода, присоединяется к преддверному корешку и направляется к мосто-мозжечковому углу. В области данного угла волокна улиткового корешка преддверно-улиткового нерва вступают в вещество мозга (моста) и заканчиваются на клетках переднего улиткового ядра, *nucleus cochlearis anterior*, и заднего улиткового ядра, *nucleus cochlearis posterior*. Эти ядра располагаются в латеральном углу ромбовидной ямки и содержат вторые нейроны слухового пути.

Аксоны клеток переднего улиткового ядра направляются в медиальном направлении и заканчиваются на нейронах переднего и заднего ядер трапециевидного тела, *nuclei corporis trapezoidei anterior et posterior*, своей и противоположной сторон. Волокна, идущие на противоположную сторону, участвуют в образовании трапециевидного тела моста. Аксоны клеток заднего улиткового ядра выходят на дорсальную поверхность моста и в виде мозговых полосок, *striae medulares*, пересекают ромбовидную ямку в поперечном направлении. В области срединной борозды они погружаются в вещество мозга и в составе трапециевидного тела достигают заднего ядра трапециевидного тела противоположной стороны. Таким образом, третьи нейроны слухового пути располагаются в ядрах трапециевидного тела.

Совокупность аксонов третьих нейронов составляет латеральную петлю, *lemniscus lateralis*. Следует отметить, что часть волокон поступает в латеральную петлю непосредственно от нейронов переднего и заднего улитковых ядер, транзитом проходя через трапециевидные ядра. Эти волокна прерываются на клетках, рассеянных по ходу латеральной петли. Данные клетки объединяются под названием ядро петли, *nucleus lemnisci*. Волокна латеральной петли в мосту резко меняют свое направление на вертикальное и поднимаются кверху. В области перешейка ромбовидного мозга они лежат поверхностно, располагаясь в проекции треугольника петли. Меньшая часть волокон латеральной петли заканчивается на клетках подкоркового центра слуха — в нижних холмиках среднего мозга. Большая часть волокон достигает второго подкоркового центра — ядер медиальных коленчатых тел промежуточного мозга. Третьим подкорковым центром являются срединные ядра таламуса, которые связаны с подкорковым чувствительным центром экстрапирамидной системы. Ядра подкорковых центров образованы четвертыми по счету нейронами слухового пути.

Аксоны клеток ядра нижнего холмика направляются в интеграционный центр среднего мозга, расположенный в верхнем холмике. От клеток последнего начинается крыше-спинномозговой и крыше-ядерный пути, которые направляются к двигательным ядрам передних рогов спинного мозга и двигательным ядрам черепных нервов. Названные пути проводят эфферентные нервные импульсы, осуществляющие безусловнорефлекторные двигательные реакции мускулатуры туловища, конечностей, головы и глазного яблока на внезапные слуховые раздражения.

Следует отметить, что клетки ядра нижнего холмика также имеют связи с клетками двигательных ядер V, VII пар черепных нервов и одноименными клетками противоположной стороны. Данные связи позволяют регулировать работу слуховых мышц. В частности, двигательное ядро тройничного нерва безусловнорефлекторно осуществляет сокращение мышцы, напрягающей барабанную перепонку в ответ на звуковые раздражения, а двигательное ядро лицевого нерва —

сокращение стременной мышцы. Двусторонние связи нижних холмиков обеспечивают сочетанную работу подкорковых центров и иннервируемых ими структур.

Аксоны клеток медиальных коленчатых тел проходят через заднюю ножку внутренней капсулы и затем, веерообразно рассыпаясь, направляются в среднюю часть верхней височной извилины (проекционный центр слуха). Путь от медиального коленчатого тела до верхней височной извилины носит название слуховой лучистости, *radiatio acustica*. В связи с тем, что лишь небольшая часть волокон слухового пути от улитковых ядер идет по своей стороне, в проекционный центр слуха информация поступает преимущественно с противоположной стороны.

Кора полушарий большого мозга по принципу обратной связи оказывает влияние на подкорковые центры слуха и опосредованно — на Кортиев орган. К последнему направляются аксоны от клеток заднего ядра трапециевидного тела (верхнего оливного ядра) — оливо-улитковый путь. Волокна этого пути заканчиваются на волосковых клетках. Корковые связи с Кортиевым органом обеспечивают более точное восприятие звуков, восприятие шепотной речи и предохраняют от чрезмерно сильных звуков.

Небольшое количество волокон латеральной петли направляется к нейронам срединных ядер таламуса. Аксоны клеток этих ядер передают информацию в интеграционный центр промежуточного мозга — медиальные ядра таламуса. Последние имеют связи с двигательными центрами экстрапирамидной системы, лимбической системы и гипоталамуса. Указанные структуры регулируют тонус мускулатуры, осуществляют разнообразные эмоциональные реакции, изменяют работу внутренних органов в ответ на звуковые раздражения.

При поражении Кортиева органа, улиткового нерва, переднего и заднего улитковых ядер возникает односторонняя глухота. Одностороннее поражение латеральной петли, медиального коленчатого тела и проекционного коркового центра сопровождается снижением слуха на оба уха. При локализации очага в ассоциативном центре слуха (задняя часть верхней височной извилины) наблюдаются слуховые галлюцинации.

Зрительный анализатор

Зрительный анализатор (рис. 66) обеспечивает восприятие зрительных раздражений, проведение нервных импульсов до зрительных нервных центров, анализ и интеграцию поступившей в них информации.

Зрительный анализатор является одним из наиболее важных в познании внешнего мира. Через него поступает в кору полушарий большого мозга до 90 % информации о предметах окружающей среды — их размерах, форме, цвете, пространственных отношениях, удаленности, направлении движения и т. д. Кроме того, зрительному анализатору также присуще свойство накопления, сохранения и узнавания ранее известной зрительной информации (зрительная память).

Рецепторы зрительного анализатора располагаются в зрительной части сетчатой оболочки глазного яблока, приспособленной для восприятия световых раздражений. Сетчатка устроена сложно. Она включает 10 слоев клеточных элементов, различных по своему строению и функциональному назначению. Рецепторами органа зрения являются палочки и колбочки, которые находятся в девятом по глубине залегания слое. Палочек насчитывается от 100 до 150 млн, они занимают практически всю поверхность зрительной части сетчатой оболочки

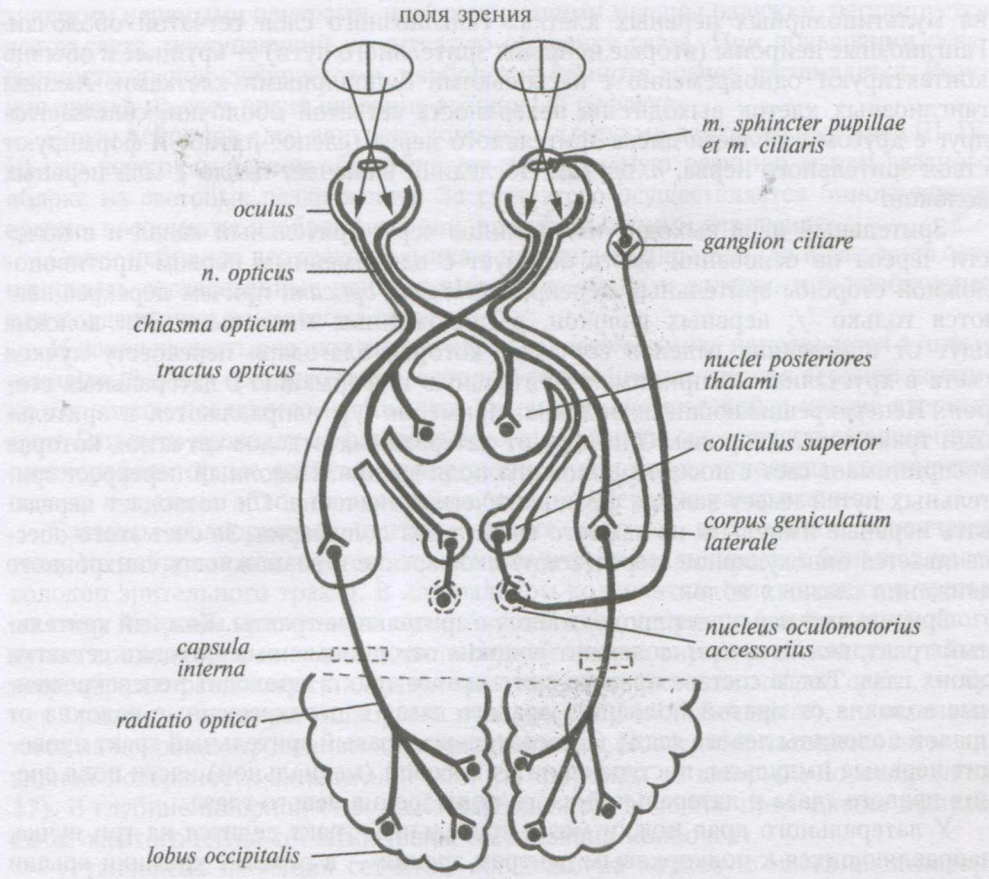

Рис. 66. Проводящие пути зрительного анализатора

и специализируются для видения предметов в сумерках (скотопическое зрение). Колбочек имеется только 5–7 млн, они сосредоточены преимущественно в области желтого пятна сетчатой оболочки и являются элементами дневного зрения — воспринимают цвета (фототопическое зрение).

Местом наибольшей остроты зрения является желтое пятно. В сетчатке оно располагается на 4 мм латеральнее от диска зрительного нерва. Палочки и колбочки раздражаются под воздействием света, проникающего в глубокие слои сетчатой оболочки. За счет ферментов (родопсина и йодопсина) в рецепторах протекают фотохимические реакции, преобразующие энергию светового раздражения в нервные импульсы. Нервные импульсы передаются на периферические отростки биполярных клеток. Биполярные клетки являются первыми нейронами зрительного пути и располагаются во внутреннем ядерном слое сетчатой оболочки. Различают два вида биполярных нейронов — гигантские и мелкие. Гигантские биполярные нейроны связаны с палочками, каждый замыкает на себя от 100 до 200 палочек. Мелкие биполярные нейроны связаны только с колбочками, количество которых не превышает 30. Центральные отростки биполярных клеток имеют небольшую длину и синаптически заканчиваются

на мультиполярных нервных клетках ганглиозного слоя сетчатой оболочки. Ганглиозные нейроны (вторые нейроны зрительного пути) — крупные и обычно контактируют одновременно с несколькими биполярными клетками. Аксоны ганглиозных клеток выходят на поверхность сетчатой оболочки, сближаются друг с другом в области диска зрительного нерва (слепое пятно) и формируют ствол зрительного нерва, *n. opticus*. Последний включает около 1 млн нервных волокон.

Зрительный нерв выходит из глазницы через зрительный канал и в полости черепа на основании мозга образует с одноименным нервом противоположной стороны зрительный перекрест, *chiasma opticum*, причем перекрещиваются только $^{2}/_{3}$ нервных волокон, расположенных медиально. Эти волокна идут от внутренних отделов сетчатки, которая благодаря перекресту пучков света в хрусталике воспринимает зрительную информацию с латеральных сторон. Неперекрещивающиеся волокна, примерно $^{1}/_{3}$, направляются в зрительный тракт своей стороны. Они идут от латеральных отделов сетчатки, которая воспринимает свет с носовой половины поля зрения. Неполный перекрест зрительных путей имеет важное физиологическое значение. Он позволяет передавать нервные импульсы из каждого глаза в оба полушария. За счет этого обеспечивается бинокулярное стереоскопическое зрение и возможность синхронного движения глазных яблок.

Зрительный перекрест продолжается в зрительные тракты. Каждый зрительный тракт, *tractus opticus*, содержит волокна от одноименных половин сетчатки обоих глаз. Так, в составе правого зрительного тракта проходят неперекрещенные волокна от правой половины правого глаза и перекрещенные волокна от правой половины левого глаза. Следовательно, правый зрительный тракт проводит нервные импульсы, поступающие из носовой (медиальной) части поля зрения правого глаза и латеральной части поля зрения левого глаза.

У латерального края ножки мозга зрительный тракт делится на три пучка, направляющихся к подкорковым центрам зрения — в верхние холмики крыши среднего мозга, в латеральные коленчатые тела и в задние ядра таламуса.

В верхние холмики идет небольшая часть волокон, обеспечивающих осуществление зрачкового рефлекса и безусловнорефлекторные двигательные реакции глазного яблока в ответ на световые раздражения. Аксоны клеток ядра верхнего холмика направляются к добавочному ядру глазодвигательного нерва (ядро Якубовича), на свою и противоположную стороны, к клеткам ретикулярной формации, к двигательным ядрам III, IV и VI пар черепных нервов и к ядру Кахаля, от которого начинается медиальный продольный пучок. Клетки добавочного ядра посылают аксоны к ресничному узлу, который осуществляет парасимпатическую иннервацию мышцы, суживающей зрачок, и ресничной мышцы. В норме при освещении одного глаза наблюдается сужение обоих зрачков (содружественная реакция), так как зрительные волокна, идущие из верхнего холмика, связаны с добавочным ядром III пары черепных нервов своей и противоположной сторон. Ресничная мышца обеспечивает аккомодацию глаза — способность ясно видеть предметы как на близком, так и на далеком расстоянии. Аккомодация осуществляется за счет изменения кривизны хрусталика. Мышца, расширяющая зрачок, получает симпатическую иннервацию из симпатического центра, локализованного в спинном мозге (сегменты C_8—Th_1), который связан с нейронами верхнего холмика посредством клеток ретикулярной формации. Благодаря наличию связей клеток верхнего холмика с парасимпатическим и симпа-

тическим нервными центрами, иннервирующими мышцы радужки, регулируется поток света, поступающий на сетчатую оболочку глаза. При повышении освещенности зрачок суживается и, наоборот, в темноте зрачок расширяется. Реакция зрачка на свет носит название зрачковый рефлекс.

Связи нейронов ядра верхнего холмика с клетками двигательных ядер III, IV, VI пар черепных нервов обеспечивают двигательную реакцию мышц глазного яблока на световые раздражения. За счет этого осуществляется бинокулярное зрение, восприятие изображения одновременно обоими глазами.

Связи нейронов верхнего холмика с нейронами ядра Кахаля позволяют осуществлять согласованные движения глазных яблок и головы, что необходимо для поддержания равновесия тела.

И наконец, часть аксонов клеток ядра верхнего холмика направляется в интеграционный центр среднего мозга, который располагается также в верхнем холмике. От клеток последнего начинаются крыше-спинномозговой и крыше-ядерный пути. Эти пути проводят эфферентные нервные импульсы, осуществляющие безусловнорефлекторные двигательные реакции мускулатуры туловища, конечностей головы и глазных яблок на внезапные сильные световые раздражения.

Главным подкорковым центром зрения является латеральное коленчатое тело. На нейронах коленчатого тела синаптически заканчивается большая часть волокон зрительного тракта. В латеральном коленчатом теле находятся третьи по счету нейроны зрительного пути. Аксоны этих нейронов в виде компактного пучка проходят через заднюю часть задней ножки внутренней капсулы, затем веерообразно рассыпаются, образуя зрительную лучистость, *radiatio optica*, — пучок Грациоле (коленчато-шпорный путь, *tractus geniculocalcarinus*), и заканчиваются на нейронах проекционного центра зрения. Последний находится на медиальной поверхности затылочной доли по сторонам от шпорной борозды (поле 17). В глубине шпорной борозды заканчиваются волокна, проводящие импульсы от желтого пятна сетчатки (зона локализации колбочек).

Установлена проекция сетчатой оболочки на корковую часть анализатора зрения. Верхняя половина сетчатки проецируется на клетки верхнего края шпорной борозды, нижняя половина — на клетки нижнего края шпорной борозды. При этом нейроны в корковом конце анализатора группируются в колонки, расположенные радиально по отношению к поверхности коры. Каждая колонка осуществляет анализ и синтез только конкретного параметра зрительной информации — размеры, форма, цвет, удаленность предмета и т. д. В прилежащих к проекционному центру зрения участках коры полушарий, в частности в пределах полей 18 и 19, осуществляются анализ, синтез и интеграция более сложной зрительной информации — узнавание ранее увиденного, элементы зрительного абстрагирования. И наконец, небольшое количество волокон зрительного тракта направляется к нейронам задних ядер таламуса. Аксоны клеток этих ядер передают зрительную информацию в интеграционный центр промежуточного мозга — медиальные ядра таламуса. Последние имеют связи с двигательными центрами экстрапирамидной системы, лимбической системы и гипоталамуса. Указанные структуры регулируют тонус мускулатуры, осуществляют разнообразные эмоциональные реакции, изменяют работу внутренних органов в ответ на зрительные раздражения.

Нарушения функции зрительного анализатора весьма разнообразны и зависят от уровня поражения.

При травмах, невритах зрительного нерва, сопровождающихся вовлечением в патологический процесс всех его волокон, возникает полная слепота (амавроз) на один глаз. Частичные повреждения волокон или разрушение рефлексогенных зон сетчатой оболочки (отслойка, кровоизлияния) приводят к выпадению отдельных полей зрения (скотома).

Травматическое разрушение зрительного перекреста сопровождается полной слепотой на оба глаза. При опухолях гипофиза возможно сдавление внутренней части зрительного перекреста, которое сопровождается выпадением латеральных частей полей зрения (битемпоральная гемианопсия). Биназальная гемианопсия возникает при сдавлении зрительного перекреста с латеральных сторон.

Повреждение зрительного тракта, латерального коленчатого тела, зрительной лучистости или проекционного центра зрения приводит к гемианопсии (выпадение полей зрения с одноименных сторон на обоих глазах). Очаговое поражение в ассоциативных центрах зрения (поля 18 и 19) сопровождается неспособностью узнавания предметов, искаженностью их форм и даже зрительными галлюцинациями.

Вкусовой анализатор

Вкусовой анализатор (рис. 67) обеспечивает восприятие вкусовых раздражений, проведение нервных импульсов до вкусовых нервных центров, анализ и интеграцию поступившей в них информации.

Вкусовой анализатор играет важную роль в деятельности пищеварительной системы. Он представляет информацию о химическом составе, вкусе и качестве пищи. Кроме того, располагаясь в начальном отделе пищеварительной системы, вкусовой анализатор рефлекторно воздействует на железы (слюнные железы, железы желудочно-кишечного тракта, печень, поджелудочную железу), оказывая на них регулирующее влияние.

Вкусовые рецепторы находятся в полости рта и представлены вкусовыми клетками, которые входят в состав вкусовых почек (луковиц). У человека количество вкусовых почек колеблется от 3000 до 9000. Они располагаются большей частью на языке в области грибовидных, желобоватых и листовидных сосочков. Меньшее количество вкусовых почек находится в эпителии слизистой оболочки губ, мягкого нёба, нёбных дужек, глотки, надгортанника. Совокупность вкусовых почек в полости рта составляет орган вкуса.

Вкусовая почка в центре имеет ямку, в которую попадают растворенные в слюне вещества. В ямку обращены апикальные части вкусовых (рецепторных) клеток, число которых колеблется от 2 до 8. Вкусовые клетки функционально специализированы: сладкое воспринимается кончиком языка, кислое — боковой поверхностью языка, горькое — корнем языка, соленое — всей поверхностью языка. Во вкусовых клетках химическое раздражение трансформируется в нервный импульс. Нервные импульсы синаптическим способом передаются на рецепторные окончания чувствительных нейронов.

Первые (чувствительные) нейроны вкусового пути представлены псевдоуниполярными клетками, расположенными в трех различных узлах: в коленчатом узле, *ganglion geniculi*, лицевого нерва, в верхнем узле, *ganglion superius*, языкоглоточного нерва и нижнем узле, *ganglion inferius*, блуждающего нерва.

Периферические отростки псевдоуниполярных клеток коленчатого узла направляются к вкусовым почкам передних $^2/_3$ языка в составе барабанной струны

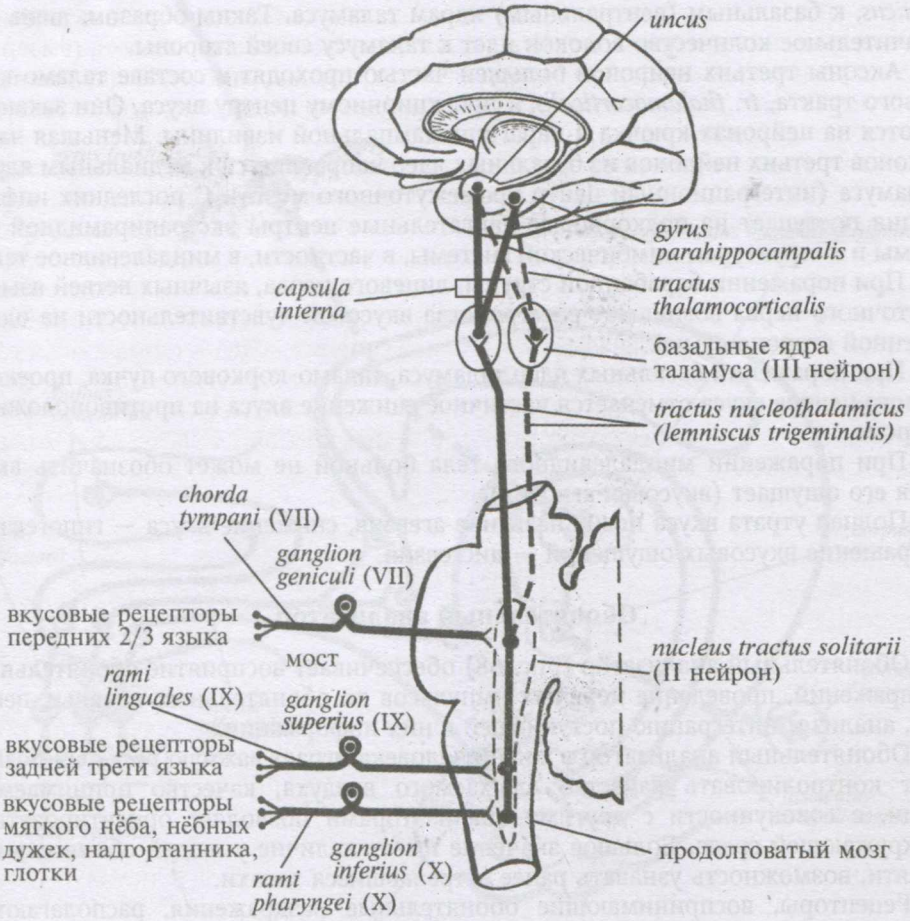

Рис. 67. Проводящий путь вкусового анализатора

лицевого нерва. Центральные отростки в составе лицевого нерва входят в области мосто-мозжечкового угла в вещество моста.

Периферические отростки рецепторных нейронов верхнего узла языкоглоточного нерва направляются к вкусовым почкам задней трети языка в составе язычной ветви этого нерва. Центральные отростки формируют корешки языкоглоточного нерва и входят в вещество продолговатого мозга в области его заднелатеральной борозды. Периферические отростки рецепторных нейронов нижнего узла блуждающего нерва направляются к вкусовым рецепторам глотки, надгортанника, нёба в составе глоточных ветвей этого нерва, центральные отростки, как и у языкоглоточного нерва, вступают в вещество продолговатого мозга в области заднелатеральной борозды.

Войдя в мозг, центральные отростки рецепторных клеток от всех трех узлов направляются к ядру одиночного пути, в котором переключаются на вторые нейроны. Аксоны клеток ядра одиночного пути в большинстве своем совершают перекрест и направляются в составе ядерно-таламического тракта, *tr. nucleotha-*

lamicus, к базальным (вентральным) ядрам таламуса. Таким образом, лишь незначительное количество волокон идет к таламусу своей стороны.

Аксоны третьих нейронов большей частью проходят в составе таламо-коркового тракта, *tr. thalamocorticalis*, к проекционному центру вкуса. Они заканчиваются на нейронах крючка и парагиппокампальной извилины. Меньшая часть аксонов третьих нейронов из базальных ядер направляется к медиальным ядрам таламуса (интеграционный центр промежуточного мозга). С последних информация поступает на подкорковые двигательные центры экстрапирамидной системы и к структурам лимбической системы, в частности, в миндалевидное тело.

При поражении барабанной струны, лицевого нерва, язычных ветвей языкоглоточного нерва возникают расстройства вкусовой чувствительности на одноименной стороне языка.

При поражении базальных ядер таламуса, таламо-коркового пучка, проекционного центра вкуса отмечается частичное снижение вкуса на противоположной стороне.

При поражении миндалевидного тела больной не может обозначить вкус, хотя его ощущает (вкусовая агнозия).

Полная утрата вкуса носит название агевзия, снижение вкуса — гипогевзия, извращение вкусовых ощущений — дисгевзия.

Обонятельный анализатор

Обонятельный анализатор (рис. 68) обеспечивает восприятие обонятельных раздражений, проведение нервных импульсов до обонятельных нервных центров, анализ и интеграцию поступившей в них информации.

Обонятельный анализатор в жизни человека играет важную роль. Он позволяет контролировать качество вдыхаемого воздуха, качество принимаемой пищи, в совокупности с другими анализаторами позволяет ориентироваться в окружающей среде. Большое значение имеет наличие у людей обонятельной памяти, возможность узнавать ранее встречавшиеся запахи.

Рецепторы, воспринимающие обонятельные раздражения, располагаются в обонятельной области слизистой оболочки полости носа. Они занимают площадь до 1 $см^2$ в пределах верхнего носового хода, верхней носовой раковины и верхней части перегородки носа. Рецепторы представлены разветвлениями периферических отростков биполярных клеток слизистой оболочки. Количество биполярных обонятельных нейронов (рецепторных) у человека составляет до 10 млн. Периферические отростки у этих клеток короткие и заканчиваются булавовидными утолщениями, выступающими над поверхностью слизистой оболочки.

На каждом булавовидном утолщении находятся 10—15 обонятельных волосков, которые погружены в слой слизи. Пахучие вещества, попадая с потоком воздуха в верхний носовой ход, растворяются в слизи. Обонятельные волоски взаимодействуют с молекулами пахучих веществ и трансформируют энергию химического раздражения в нервные импульсы.

Центральные отростки рецепторных клеток (*fila olfactoria*) — безмиелиновые, они собираются в пучки по 15—20 волокон. Образовавшиеся пучки волокон составляют обонятельные нервы, *nn. olfactorii*, которые через отверстия в решетчатой пластинке решетчатой кости проникают в полость черепа. Обонятельные нервы идут к обонятельной луковице, *bulbus olfactorius*, где вступают в синапти-

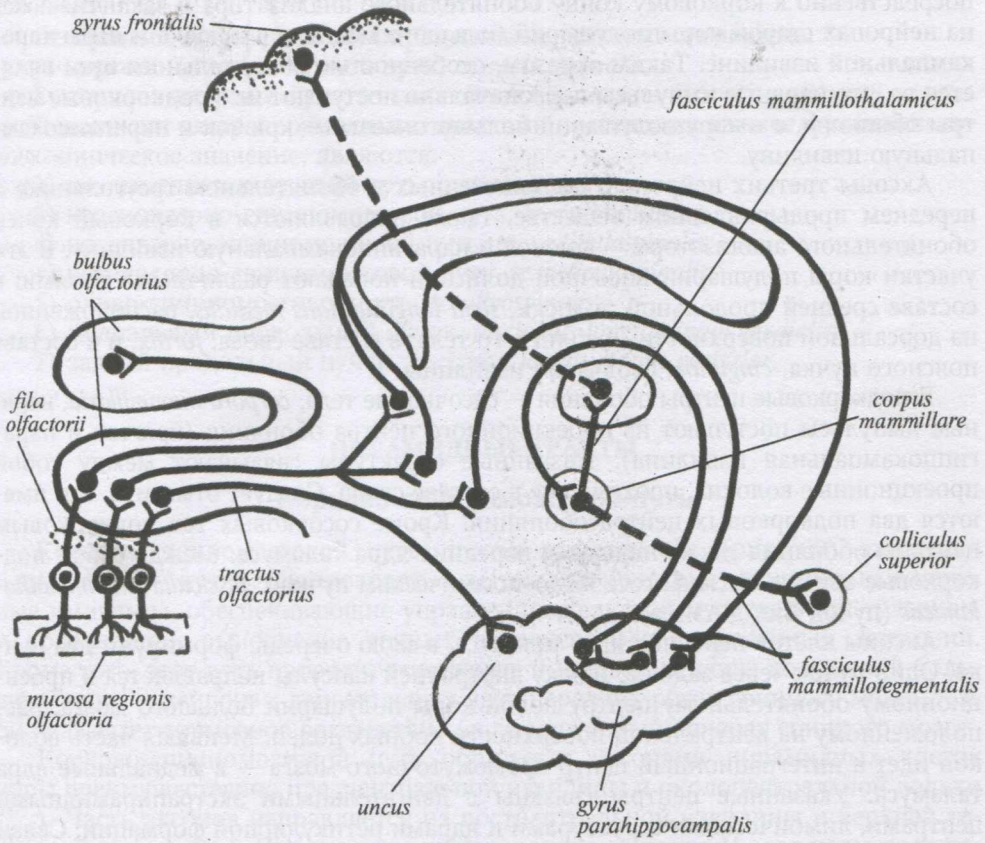

Рис. 68. Проводящий путь обонятельного анализатора

ческие контакты с дендритами митральных клеток. Следует отметить, что на одной митральной клетке заканчивается до 1000 обонятельных нервов. Следовательно, уже в обонятельной луковице отмечается концентрация поступающей обонятельной информации.

Аксоны вторых нейронов (митральных клеток) объединяются в составе обонятельного тракта и вблизи обонятельного треугольника распадаются на три пучка: медиальный, промежуточный и латеральный. Волокна медиального пучка направляются через переднюю белую спайку в обонятельный тракт противоположной стороны и заканчиваются на митральных клетках обонятельной луковицы. Волокна промежуточного пучка образуют синаптические окончания

на нейронах обонятельного треугольника, переднего продырявленного вещества и нейронах ядра прозрачной перегородки. Часть волокон промежуточного пучка через переднюю белую спайку следует к названным структурам противоположной стороны. Волокна наиболее крупного латерального пучка направляются непосредственно к корковому концу обонятельного анализатора и заканчиваются на нейронах старой коры полушарий большого мозга — в крючке и парагиппокампальной извилине. Таким образом, особенностью обонятельного пути является то, что нервные импульсы первоначально поступают не в подкорковые центры обоняния, а в кору полушарий большого мозга — крючок и парагиппокампальную извилину.

Аксоны третьих нейронов, расположенных в обонятельном треугольнике и переднем продырявленном веществе, также направляются в корковый конец обонятельного анализатора — крючок и парагиппокампальную извилину. В эти участки коры полушарий височной доли они попадают различными путями: в составе средней продольной полоски, *stria longitudinalis medialis*, расположенной на дорсальной поверхности мозолистого тела; в составе свода, *fornix*, и в составе поясного пучка, *cingulum*, сводчатой извилины.

В подкорковые центры обоняния — сосочковые тела, *corpora mammillaria*, нервные импульсы поступают из проекционного центра обоняния (крючок и парагиппокампальная извилина). Названные структуры связывают между собой проекционные волокна, проходящие в составе свода. Следует отметить, что имеются два подкорковых центра обоняния. Кроме сосочковых тел подкорковым центром обоняния также являются передние ядра таламуса. Между собой подкорковые центры связаны сосочково-таламическим пучком, *fasciculus mammillothalamicus* (пучок Вик д'Азира).

Аксоны клеток передних ядер таламуса, в свою очередь, формируют два пучка. Один пучок через заднюю ножку внутренней капсулы направляется к проекционному обонятельному центру новой коры полушарий большого мозга, расположенному на вентральной поверхности лобных долей. Меньшая часть волокон идет в интеграционный центр промежуточного мозга — в медиальные ядра таламуса. Указанные центры связаны с двигательными экстрапирамидными центрами, лимбическими структурами и ядрами ретикулярной формации. Связи передних ядер таламуса с интеграционными центрами ствола головного мозга объясняют изменение тонуса мускулатуры, эмоциональные реакции и безусловнорефлекторные двигательные реакции, возникающие в ответ на обонятельные раздражения.

Медиальные ядра сосочковых тел связаны с интеграционным центром среднего мозга — верхними холмиками. Пучок, образованный аксонами клеток медиальных ядер сосочковых тел, имеет название сосочково-покрышечный, *fasciculus mammillotegmentalis*. От нейронов верхнего холмика начинаются крыше-спинномозговой и крыше-ядерный пути. Эти пути проводят эфферентные нервные импульсы, осуществляющие безусловнорефлекторные двигательные реакции мускулатуры туловища, конечностей, головы и глазных яблок на внезапные сильные запахи.

При заболеваниях слизистой оболочки полости носа, опухолях основания мозга и лобной доли отмечается снижение обоняния (гипосмия) или полная его потеря (аносмия). При аллергических состояниях с вовлечением слизистой оболочки полости носа нередко отмечается обострение обоняния (гиперосмия). По-

ражение височной доли в области крючка и парагиппокампальной извилины сопровождается обонятельными галлюцинациями.

Эфферентные проводящие пути

Основными эфферентными пирамидными трактами являются:
1) корково-спинномозговой путь, *tr. corticospinalis*;
2) корково-ядерный путь, *tr. corticonuclearis*.

Основными экстрапирамидными трактами, имеющими важное функционально-клиническое значение, являются:
1) крыше-спинномозговой путь, *tr. tectospinalis*;
2) красноядерно-спинномозговой путь, *tr. rubrospinalis*;
3) преддверно-спинномозговой путь, *tr. vestibulospinalis*;
4) ретикулярно-спинномозговой путь, *tr. reticulospinalis*;
5) оливо-спинномозговой путь, *tr. olivospinalis*;
6) медиальный продольный пучок, *fasciculus longitudinalis medialis*;
7) задний продольный пучок, *fasciculus longitudinalis posterior*.

ПИРАМИДНЫЕ ТРАКТЫ

Корково-спинномозговой путь

Корково-спинномозговой путь, *tractus corticospinalis*, (рис. 69) относится к пирамидным путям. Он проводит сознательные (волевые) двигательные нервные импульсы, обеспечивающие управление скелетной мускулатурой туловища и конечностей, выполнение точных высокодифференцированных движений. Кроме того, этот путь проводит тормозные импульсы от коры полушарий большого мозга к нейронам двигательных ядер передних рогов спинного мозга, т. е. он оказывает тормозное воздействие на сегментарный аппарат спинного мозга.

Корково-спинномозговой путь образуется аксонами пирамидных клеток коры преимущественно предцентральной извилины и околоцентральной дольки ($^2/_3$). Часть аксонов направляется из постцентральной извилины и верхней теменной дольки ($^1/_3$). Пирамидные клетки располагаются в V слое коры полушарий большого мозга и представлены гигантскими пирамидными клетками Беца и большими пирамидными клетками. Таких клеток в пределах предцентральной извилины насчитывается около 35 000. В то же время подсчет волокон в составе корково-спинномозгового пути показывает, что их количество достигает 800 000–1 000 000. Следовательно, можно сделать вывод, что в составе корково-спинномозгового пути проходят не только аксоны больших пирамидных клеток, но и пирамидных клеток средней величины.

В коре предцентральной извилины пирамидные нейроны локализуются по правилу «моторный гомункулюс Пенфилда». В самых верхних отделах предцентральной извилины располагаются нейроны, которыми начинаются эфферентные пути для иннервации мышц нижней конечности, причем в парацентральной дольке находится соматотопическая проекция мышц стопы, латеральнее — мышц голени и бедра. Далее располагаются нейроны, дающие начало эфферентным нервным путям к мускулатуре туловища. Среднюю треть предцентральной извилины занимают нейроны, обеспечивающие иннервацию мышц верхней конечности (вверху для мышц плеча, ниже — предплечья и кисти). Следует отме-

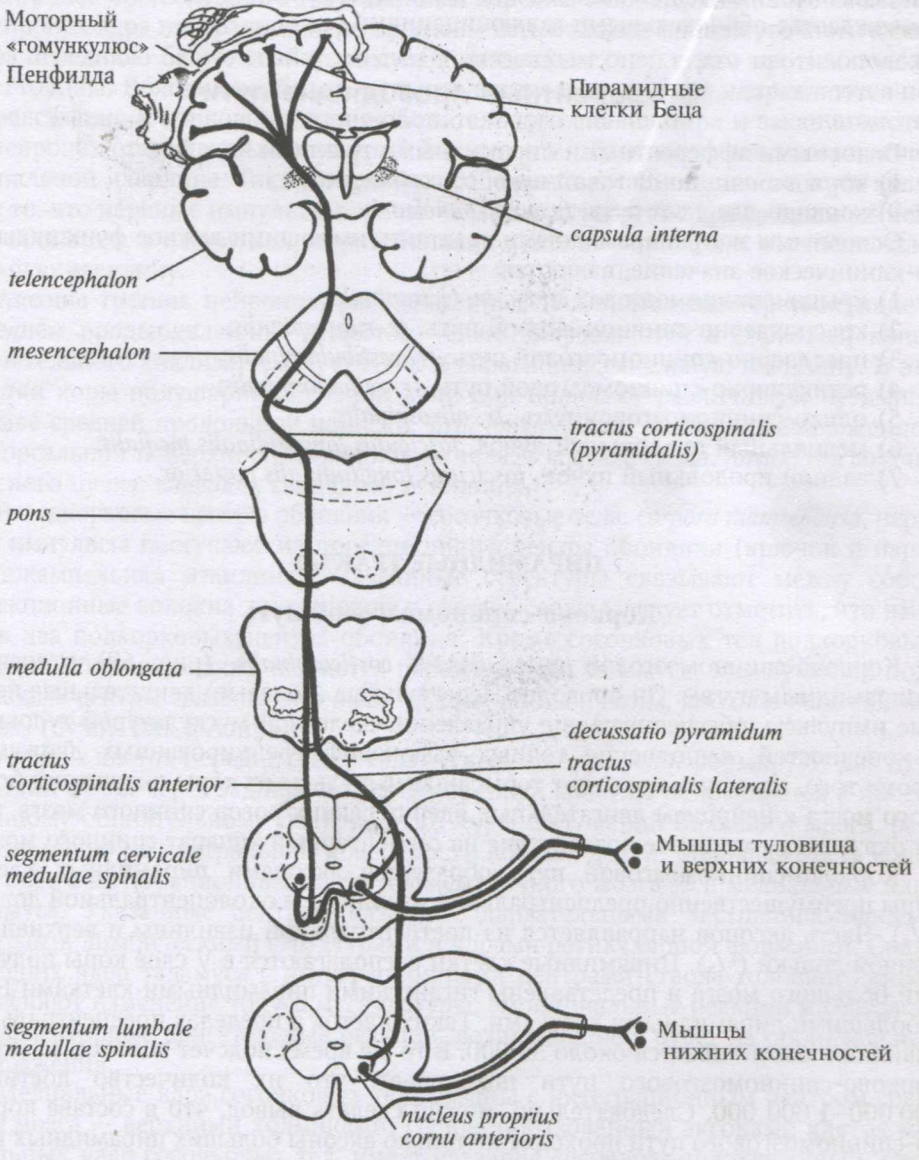

Рис. 69. Корково-спинномозговые пути (передний и боковой)

тить, что площадь соматотопических проекционных зон в коре полушарий пропорциональна сложности движений, выполняемых определенной группой мышц. Наибольшую по площади соматотопическую проекцию имеют мышцы кисти.

Аксоны пирамидных клеток собираются в компактный пучок, который можно назвать корково-спинномозговым трактом. Последний идет в нисходящем

направлении во внутреннюю капсулу, в которой занимает передние 2/3 задней ножки. Расположение волокон этого тракта во внутренней капсуле имеет характерные особенности: в непосредственной близости к колену внутренней капсулы проходят волокна, проводящие нервные импульсы для мышц верхней конечности, позади них — волокна для мышц туловища и, наконец, — волокна для мышц нижней конечности.

Далее корково-спинномозговой путь проходит по вентральной поверхности ствола головного мозга. В частности, в среднем мозге он занимает 3/5 поперечного сечения ножки мозга. В мосту он рассыпается на большое количество мелких пучков, отделенных друг от друга многочисленными собственными ядрами моста. В области продолговатого мозга разрозненные пучки волокон вновь собираются в один крупный пучок, который проходит в составе пирамиды. На границе между продолговатым мозгом и спинным мозгом большая часть волокон каждой пирамиды переходит на противоположную сторону (80 %), образуя с аналогичными волокнами противоположной стороны перекрест пирамид, *decussatio pyramidum*. Из состава пирамиды 20 % волокон остаются на своей стороне и продолжаются в передний канатик спинного мозга. Они составляют передний корково-спинномозговой путь, *tr. corticospinalis anterior*. Перекрещенные волокна направляются в боковой канатик спинного мозга, занимая его задне-медиальный отдел. В боковом канатике это наиболее крупный пучок волокон, он носит название латерального корково-спинномозгового пути, *tr. corticospinalis lateralis*.

Таким образом, единый на протяжении ствола головного мозга корково-спинномозговой тракт в спинном мозге разделяется на два самостоятельных.

Латеральный корково-спинномозговой путь в каудальном направлении постепенно истончается, хотя он продолжается на всем протяжении спинного мозга. Наибольшее количество волокон от него отделяется в области утолщений спинного мозга, сегменты которых содержат эффекторные нейроны, отвечающие за иннервацию мышц верхних и нижних конечностей. Следует отметить, что волокна в составе латерального корково-спинномозгового пути распределяются с характерной закономерностью: в медиальной части тракта проходят волокна к шейным и грудным сегментам. Следовательно, в латеральной части латерального корково-спинномозгового пути располагаются наиболее длинные волокна. Достигнув своего сегмента, волокна выходят из состава тракта и заканчиваются на клетках двигательных ядер передних рогов спинного мозга своей стороны.

Передний корково-спинномозговой путь располагается в переднем канатике спинного мозга только на уровне шейных и грудных сегментов. Он представляет собой сравнительно небольшой пучок волокон, основная часть которых посегментно в области передней белой спайки переходит на противоположную сторону и заканчивается на нейронах двигательных ядер передних рогов. Небольшая часть волокон не переходит на противоположную сторону и заканчивается на нейронах двигательных ядер передних рогов спинного мозга своей стороны. Эти волокна предназначены для иннервации мускулатуры туловища.

Таким образом, для мускулатуры туловища в составе корково-спинномозговых путей проходят три группы волокон: неперекрещенные волокна в составе переднего корково-спинномозгового пути и перекрещенные волокна в составе переднего и латерального корково-спинномозговых путей. Следовательно, сегментарный аппарат спинного мозга, отвечающий за иннервацию мускулатуры туловища и особенно дыхательной мускулатуры, находится под тройным тор-

мозным воздействием нейронов, коры полушарий большого мозга своей и противоположной сторон.

Нервные волокна как переднего, так и латерального корково-спинномозговых путей по своему ходу отдают многочисленные коллатерали. В результате этого одно нервное волокно доставляет нервные импульсы одновременно к нескольким сегментам спинного мозга. Установлено, что только 20 % волокон корково-спинномозговых путей заканчиваются синапсами непосредственно на больших альфа-клетках двигательных ядер передних рогов спинного мозга. Эти волокна связаны мотонейронами, которые обеспечивают иннервацию мышц предплечья и кисти. Прямая корковая регуляция предназначена для выполнения сложных и точных движений. Около 80 % волокон корково-спинномозговых путей вступают в связи с мотонейронами через вставочные нейроны, расположенные в передних рогах спинного мозга. Указанные волокна проходят преимущественно в составе латерального корково-спинномозгового тракта.

Аксоны вторых нейронов (мотонейронов), расположенных в двигательных ядрах передних рогов спинного мозга, покидают спинной мозг в составе передних корешков спинномозговых нервов. Затем они проходят в спинномозговых нервах и их ветвях к скелетной мускулатуре. При поражении пирамидных нейронов и корково-спинномозговых путей возникают центральные параличи (выпадение двигательных функций) или парезы (ослабление двигательных функций). Центральный паралич характеризуется повышением тонуса парализованных мышц (гипертонус), повышением сухожильных рефлексов (гиперрефлексия), выпадением кожных рефлексов и наличием неконтролируемых мелких движений (гиперкинез). Эти проявления обусловлены отсутствием тормозного воздействия на сегментарный аппарат спинного мозга. Если очаг поражения корково-спинномозгового пути локализуется на уровне верхних шейных сегментов, возникает паралич верхней и нижней конечностей на одноименной стороне. Если патологический очаг поражения находится в предцентральной извилине или в стволе головного мозга, возникает паралич конечностей на противоположной стороне, так как волокна корково-спинномозговых путей совершают перекрест.

При поражении периферического двигательного нейрона или его аксона возникает периферический паралич, который характеризуется атонией, арефлексией и атрофией. При этом движения полностью отсутствуют, а мышцы со временем атрофируются, замещаются жировой и соединительной тканями.

Корково-ядерный путь

Корково-ядерный путь, *tractus corticonuclearis* (рис. 70, 71), относится к группе двигательных нисходящих пирамидных путей. Он проводит сознательные (волевые) двигательные нервные импульсы, обеспечивающие управление мускулатурой головы и частично шеи, выполнение точных и высокодифференцированных движений. Кроме того, этот путь проводит тормозные импульсы от коры полушарий большого мозга к нейронам двигательных ядер черепных нервов III, IV, V, VI, VII, IX, X, XI и XII пар, т. е. он оказывает тормозное воздействие на сегментарный аппарат ствола головного мозга.

Корково-ядерный путь образуется аксонами пирамидных клеток V слоя коры полушарий большого мозга. Большая часть аксонов происходит от клеток нижне-латеральной трети предцентральной извилины (до 70 %), меньшая

часть — от клеток нижней трети постцентральной извилины (до 20 %), остальные волокна — от клеток верхней теменной дольки. Участие в формировании корково-ядерного пути аксонов клеток нижней трети постцентральной извилины обусловлено соматотопической проекцией на кору полушарий жевательных и мимических мышц, мышц мягкого нёба, глотки и гортани.

Аксоны пирамидных клеток веерообразно сходятся в пучок, который проходит через колено внутренней капсулы. Далее корково-ядерный путь проходит по вентральной поверхности ствола головного мозга: в средней части основания ножки мозга, основании моста и пирамидах продолговатого мозга. В последних он занимает медиальное положение.

В области среднего мозга от корково-ядерного пути отделяется часть волокон, которая заканчивается синапсами на клетках двигательных ядер глазодвигательного (III пара) и блокового (IV пара) черепных нервов как своей, так и противоположной сторон. Аксоны мотонейронов двигательного ядра глазодвигательного нерва направляются к мышце, поднимающей верхнее веко, к верхней, медиальной и нижней прямым мышцам глаза и к нижней косой мышце глаза. Аксоны мотонейронов двигательного ядра блокового нерва идут к верхней косой мышце глаза.

В области моста от корково-ядерного пути вновь отделяются волокна, которые идут в дорсальном направлении и заканчиваются на нейронах двигательных ядер V, VI и VII пар черепных нервов, причем к двигательным ядрам V и VI пар волокна подходят как со своей, так и с противоположной сторон, а на двигатель-

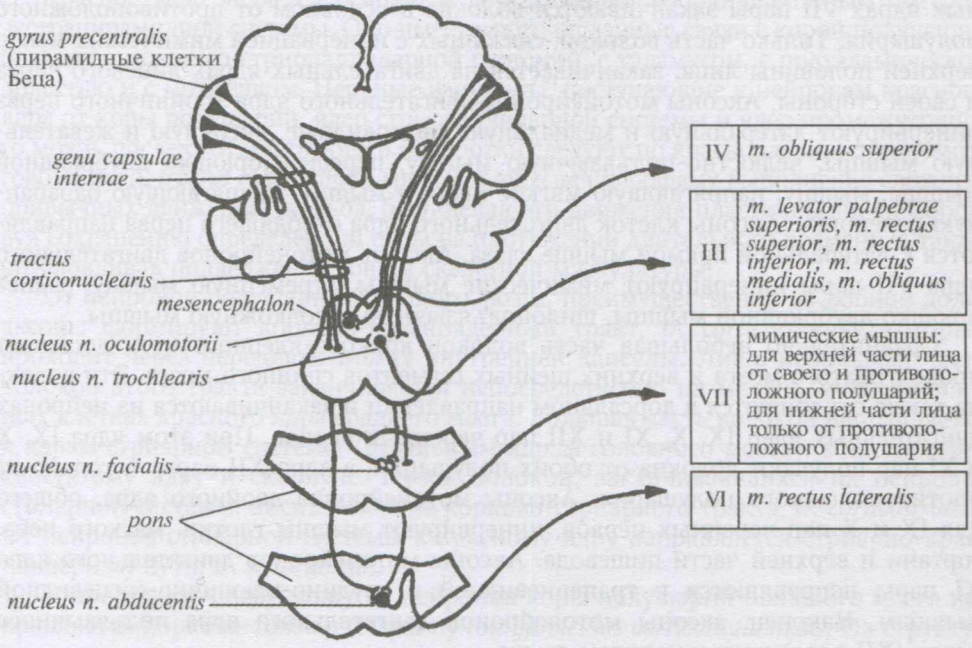

Рис. 70. Корково-ядерный путь, связывающий кору полушарий большого мозга с ядрами III, IV, VI и VII пар черепных нервов

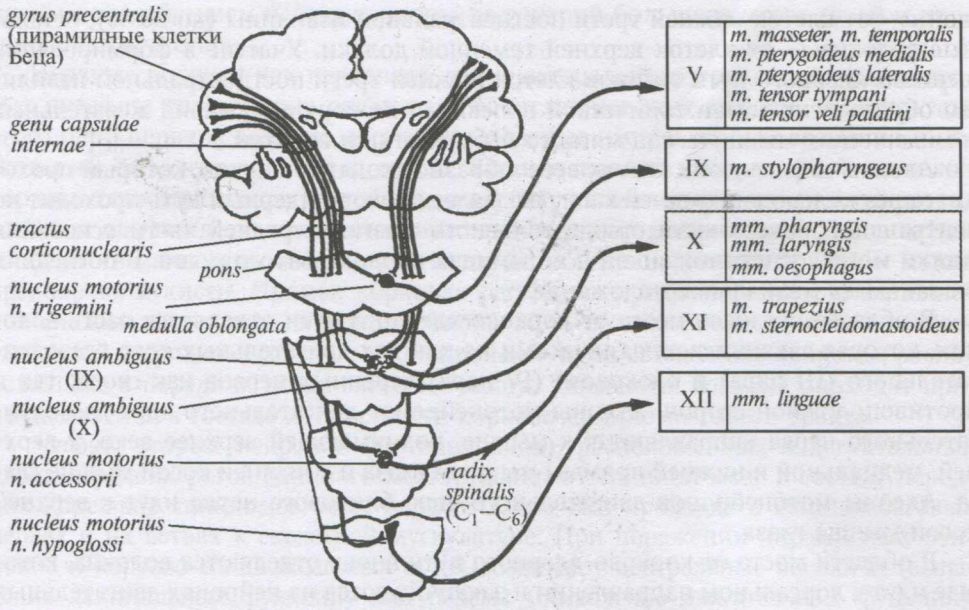

Рис. 71. Корково-ядерный путь, связывающий кору полушарий большого мозга с ядрами V, IX, X, XI и XII пар черепных нервов

ных ядрах VII пары заканчиваются волокна в основном от противоположного полушария. Только часть волокон, связанных с иннервацией мимических мышц верхней половины лица, заканчивается на двигательных ядрах лицевого нерва и своей стороны. Аксоны мотонейронов двигательного ядра тройничного нерва иннервируют латеральную и медиальную крыловидные, височную и жевательную мышцы, челюстно-подъязычную мышцу, переднее брюшко двубрюшной мышцы, мышцу, напрягающую мягкое нёбо, и мышцу, напрягающую барабанную перепонку. Аксоны клеток двигательного ядра отводящего нерва направляются к латеральной прямой мышце глаза. Аксоны мотонейронов двигательного ядра VII пары иннервируют мимические мышцы, стременную мышцу, заднее брюшко двубрюшной мышцы, шилоподъязычную и подкожную мышцы.

Сравнительно небольшая часть волокон корково-ядерного пути достигает продолговатого мозга и верхних шейных сегментов спинного мозга. Эти волокна также отклоняются в дорсальном направлении и заканчиваются на нейронах двигательных ядер IX, X, XI и XII пар черепных нервов. При этом ядра IX, X и XI пар получают волокна от обоих полушарий, а ядро XII пары — только от противоположного полушария. Аксоны мотонейронов двойного ядра, общего для IX и X пар черепных нервов, иннервируют мышцы глотки, мягкого нёба, гортани и верхней части пищевода. Аксоны мотонейронов двигательного ядра XI пары направляются к трапециевидной и грудино-ключично-сосцевидной мышцам. Наконец, аксоны мотонейронов двигательного ядра подъязычного нерва (XII пара) идут к мышцам языка.

Одностороннее разрушение пирамидных нейронов в нижнем отделе предцентральной извилины или поражение корково-ядерного пути вызывает не паралич, а парез (ограничение произвольных движений и снижение сократитель-

ной силы мышц), так как мотонейроны двигательных ядер черепных нервов в большинстве случаев получают нервные импульсы из обоих полушарий. Исключение составляют мышцы языка и мимические мышцы. К нейронам двигательного ядра подъязычного нерва идут только перекрещенные волокна корково-ядерного пути, поэтому их поражение вызывает паралич мышц языка с противоположной стороны. Мотонейроны двигательного ядра лицевого нерва, связанные с иннервацией нижней половины лица, получают только перекрещенные волокна. Мотонейроны, связанные с иннервацией мускулатуры верхней половины лица, получают волокна от корково-ядерных путей своей и противоположной сторон. В связи с этим полный паралич мускулатуры развивается только в нижней половине лица на стороне, противоположной очагу поражения; в верхней половине лица отмечается лишь парез мимических мышц. Только двустороннее поражение корковых центров или корково-ядерных путей приводит к развитию центрального паралича.

При разрушении всех мотонейронов двигательных ядер черепных нервов или повреждении их аксонов возникает периферический паралич, который приводит к исчезновению рефлексов (арефлексия), утрате тонуса мышц (атония) и их атрофии.

ЭКСТРАПИРАМИДНЫЕ ТРАКТЫ

Красноядерно-спинномозговой путь

Красное ядро является основным двигательным координационным центром экстрапирамидной системы. Оно имеет многочисленные связи с корой полушарий большого мозга, со стриопаллидарной системой, с таламусом, с подталамической областью и с мозжечком. Нервные импульсы, поступающие к нейронам красного ядра от коры полушарий, ядер стриопаллидарной системы и ядер промежуточного мозга, после соответствующей обработки следуют по красноядерно-спинномозговому пути, *tractus rubrospinalis* (рис. 72), обеспечивающему выполнение сложных привычных движений (ходьба, бег), делая эти движения пластичными, способствуя сохранению определенной позы на протяжении длительного времени, а также обусловливая поддержание тонуса скелетной мускулатуры.

От нейронов полушарий большого мозга, преимущественно из лобной доли, аксоны формируют корково-красноядерный тракт, *tr. corticorubralis*, который проходит через переднюю ножку внутренней капсулы. Лишь небольшая часть волокон этого тракта заканчивается непосредственно на мелких мультиполярных клетках красного ядра среднего мозга. Большая часть волокон направляется к ядрам стриарной системы (базальным ядрам головного мозга), в частности к хвостатому ядру и скорлупе. Пучок волокон, заканчивающихся на нейронах стриарной системы, носит название корково-стриарного тракта, *tr. corticostriatus.* От нейронов стриарной системы к красному ядру направляется стриарно-красноядерный путь, *tr. striorubralis.*

К промежуточному мозгу от нейронов коры полушарий большого мозга направляется корково-таламический пучок, *fasciculus corticothalamicus.* Из структур промежуточного мозга с красным ядром связаны нейроны медиальных ядер таламуса (подкорковый чувствительный центр экстрапирамидной системы), нейроны бледного шара (паллидарная система) и нейроны задних ядер гипоталамуса. Аксоны клеток ядер промежуточного мозга собираются в таламо-красно-

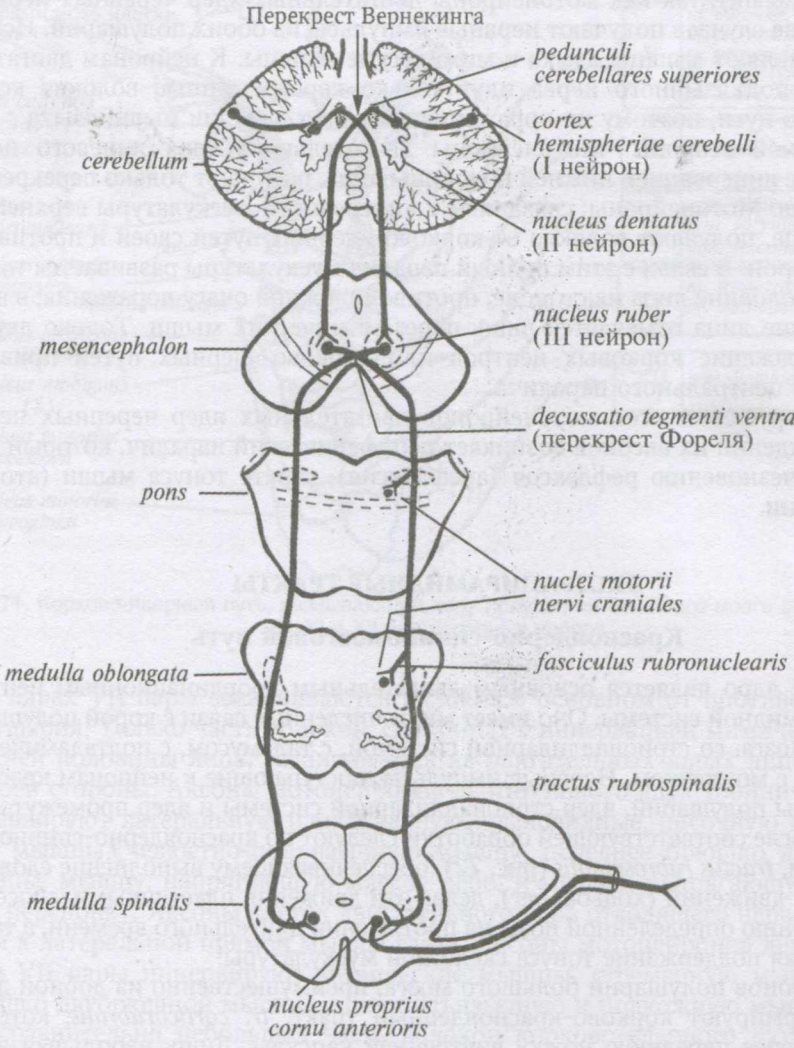

Рис. 72. Красноядерно-спинномозговой путь

ядерный пучок, *fasciculus thalamorubralis*, который заканчивается на клетках красного ядра и черного вещества. Нейроны черного вещества также имеют связи с красным ядром.

Нервные импульсы, поступающие к нейронам красного ядра из мозжечка, осуществляют так называемую «поправочную» деятельность. Они обеспечивают выполнение тонких целенаправленных движений и предотвращают инерционные проявления при движениях.

Мозжечок связан с красными ядрами посредством двухнейронного пути — мозжечково-красноядерного тракта, *tr. cerebellorubralis*. Первыми нейронами этого пути являются клетки коры полушарий мозжечка, аксоны которых закан-

чиваются в зубчатом ядре. Вторыми нейронами являются клетки зубчатого ядра, аксоны которых покидают мозжечок через верхние ножки. Мозжечково-красноядерный тракт входит в средний мозг, на уровне нижних холмиков перекрещивается с одноименным трактом противоположной стороны (перекрест Вернекинга) и заканчивается на клетках красного ядра.

Таким образом, красные ядра среднего мозга выполняют роль важнейших узловых пунктов, координирующих и интегрирующих работу различных двигательных центров. Красные ядра являются главными подкорковыми двигательными центрами экстрапирамидной системы. От нейронов каждого красного ядра начинается нисходящий красноядерно-спинномозговой путь, *tr. rubrospinalis* (пучок Монакова) и красноядерно-ядерный путь, *tr. rubronuclearis*. Это эфферентные пути экстрапирамидной системы. Они начинаются от крупных мультиполярных нейронов красного ядра. Аксоны названных нейронов сразу же в покрышке среднего мозга переходят на противоположную сторону и образуют вентральный перекрест покрышки (перекрест Фореля).

Красноядерно-ядерный путь проходит в покрышке ствола головного мозга и заканчивается на мотонейронах двигательных ядер черепных нервов. Аксоны мотонейронов ядер черепных нервов направляются к скелетным мышцам глазного яблока, головы, глотки, гортани и верхней части пищевода, обеспечивая их эфферентную иннервацию.

Красноядерно-спинномозговой путь проходит в боковом канатике спинного мозга. В последнем он располагается кпереди от латерального корково-спинномозгового пути. Постепенно пучок волокон истончается, так как аксоны посегментно заканчиваются на мотонейронах двигательных ядер передних рогов спинного мозга своей стороны. Аксоны мотонейронов покидают спинной мозг в составе передних корешков спинномозговых нервов, а затем в составе самих нервов и их ветвей направляются к скелетным мышцам.

Крыше-спинномозговой путь

Крыше-спинномозговой путь, *tractus tectospinalis*, — нисходящий двигательный путь, относящийся к экстрапирамидной системе (рис. 73). Он осуществляет безусловнорефлекторные двигательные реакции в ответ на внезапные сильные зрительные, слуховые, тактильные и обонятельные раздражения. Первые нейроны крыше-спинномозгового пути располагаются в верхних холмиках среднего мозга — подкорковом интеграционном центре среднего мозга. В данный интеграционный центр информация поступает из подкорковых центров зрения (ядро верхнего холмика), из подкоркового центра слуха (ядро нижнего холмика), из подкоркового центра обоняния (ядро сосочкового тела) и коллатералей от проводящих путей общей чувствительности (*lemniscus spinalis*, *lemniscus medialis*, *lemniscus trigeminalis*).

Аксоны первых нейронов направляются вентрально и кверху, обходят центральное серое вещество среднего мозга и переходят на противоположную сторону. Перекрест волокон крыше-спинномозгового тракта с одноименным трактом противоположной стороны носит название дорсального перекреста покрышки, *decussatio tegmenti dorsalis*. Этот перекрест также называют фонтановидным, или перекрестом Мейнерта, что отражает характер хода нервных волокон. Далее тракт проходит в дорсальной части моста рядом с медиальным продольным пучком. По ходу тракта в стволе головного мозга отходят волокна, которые заканчиваются на мотонейронах двигательных ядер черепных нервов. Эти волокна

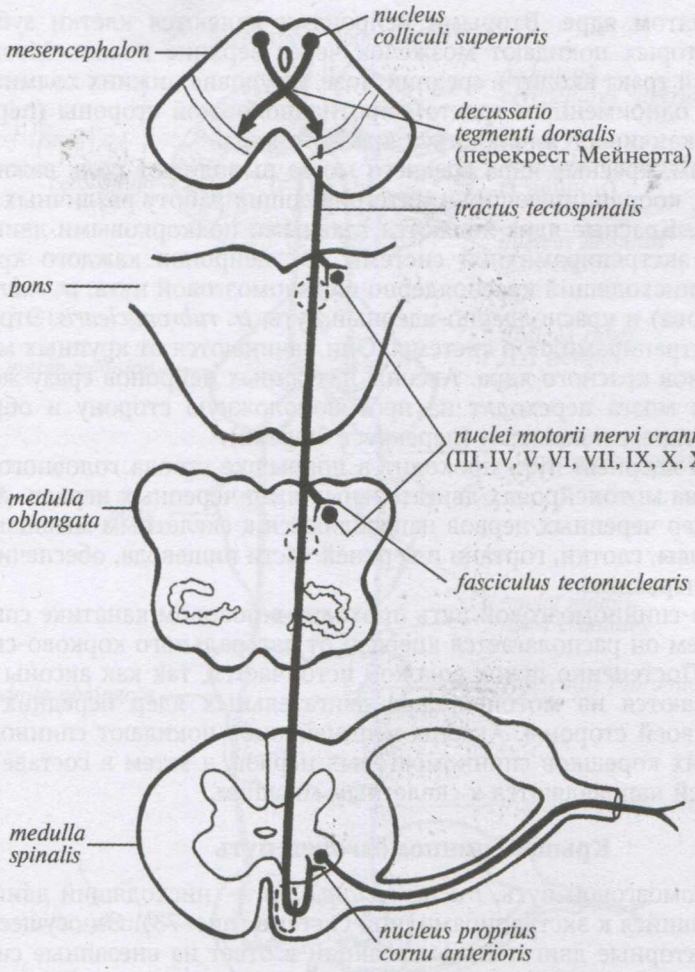

Рис. 73. Крыше-спинномозговой путь

объединяются под названием крыше-ядерного пучка, *fasciculus tectonuclearis*. Они обеспечивают защитные реакции с участием мышц головы и шеи.

В области продолговатого мозга крыше-спинномозговой путь приближается к дорсальной поверхности пирамид и направляется в передний канатик спинного мозга. В спинном мозге он занимает самую медиальную часть переднего канатика, ограничивая переднюю срединную щель.

Крыше-спинномозговой путь прослеживается на протяжении всего спинного мозга. Постепенно истончаясь, он посегментно отдает ответвления к альфа-малым мотонейронам двигательных ядер передних рогов спинного мозга своей стороны. Аксоны мотонейронов проводят нервные импульсы к мускулатуре туловища и конечностей.

При поражении крыше-спинномозгового тракта исчезают стартовые рефлексы, рефлексы на внезапные звуковые, слуховые, обонятельные и тактильные раздражения.

Ретикулярно-спинномозговой путь

Ретикулярно-спинномозговой путь, *tractus reticulospinalis*, — нисходящий, эфферентный путь экстрапирамидной системы (см. рис. 36, 37) — предназначен для выполнения сложных рефлекторных актов (дыхательные, хватательные движения и т. д.), требующих одновременного участия многих групп скелетных мышц. Следовательно, он осуществляет координационную роль при этих движениях. Ретикулярно-спинномозговой путь проводит нервные импульсы, оказывающие активирующее или, наоборот, тормозное воздействие на мотонейроны двигательных ядер передних рогов спинного мозга. Кроме того, этот путь передает на гамма-мотонейроны импульсы, обеспечивающие тонус скелетной мускулатуры.

Первые нейроны ретикулярно-спинномозгового пути располагаются в ретикулярной формации ствола головного мозга. Аксоны этих нейронов идут в нисходящем направлении. В спинном мозге они образуют пучок, который располагается в переднем канатике. Пучок хорошо выражен только в шейном и верхнегрудном отделах спинного мозга. Посегментно он истончается, отдавая волокна к гамма-мотонейронам двигательных ядер передних рогов спинного мозга. Аксоны этих нейронов направляются к скелетным мышцам.

Преддверно-спинномозговой путь

Преддверно-спинномозговой путь, *tractus vestibulospinalis*, — нисходящий, двигательный путь экстрапирамидной системы. Он обеспечивает безусловнорефлекторные двигательные акты при нарушениях равновесия тела. Преддверно-спинномозговой путь образован аксонами клеток латерального и нижнего вестибулярных ядер (ядер Дейтерса и Роллера). В продолговатом мозге он располагается в дорсальном отделе. В спинном мозге проходит на границе бокового и переднего канатиков, поэтому пронизан горизонтально ориентированными волокнами передних корешков спинномозговых нервов. Волокна преддверно-спинномозгового пути посегментно заканчиваются на альфа-мотонейронах двигательных ядер передних рогов спинного мозга. Аксоны мотонейронов в составе корешков спинномозговых нервов покидают спинной мозг и направляются к скелетной мускулатуре.

Оливо-спинномозговой путь

Оливо-спинномозговой путь, *tractus olivospinalis*, — нисходящий двигательный путь экстрапирамидной системы (см. рис. 38). Он обеспечивает безусловнорефлекторное поддержание тонуса мышц шеи и двигательные акты, направленные на сохранение равновесия тела.

Оливо-спинномозговой путь начинается от нейронов нижнего оливного ядра продолговатого мозга. Являясь филогенетически новым образованием, нижнее оливное ядро имеет непосредственные связи с корой полушарий лобной доли (корково-оливный путь, *tr. corticoolivaris*), с красным ядром (красноядерно-оливный путь, *tr. rubroolivaris*) и с корой полушарий мозжечка (оливо-мозжечковый путь, *tr. olivocerebellaris*). Аксоны клеток нижнего оливного ядра собираются в пучок — оливо-спинномозговой путь, который проходит в переднемедиальном отделе бокового канатика. Он прослеживается только на уровне шести верхних шейных сегментов спинного мозга.

Волокна оливо-спинномозгового тракта посегментно заканчиваются на альфа-мотонейронах двигательных ядер передних рогов спинного мозга. Аксоны мотонейронов в составе корешков спинномозговых нервов покидают спинной мозг и направляются к мышцам шеи.

Медиальный продольный пучок

Медиальный продольный пучок, *fasciculus longitudinalis medialis* (см. рис. 42), представляет собой совокупность нисходящих и восходящих волокон, осуществляющих согласованные движения глазных яблок и головы. Эта функция необходима для поддержания равновесия тела. Выполнение данной функции становится возможным только в результате морфофункциональной связи между нервными центрами, обеспечивающими иннервацию мышц глазного яблока (двигательные ядра III, IV и VI пар черепных нервов), центрами, отвечающими за иннервацию мышц шеи (двигательное ядро XI пары и двигательные ядра передних рогов шейных сегментов спинного мозга), центром равновесия (ядро Дейтерса). Координируют работу названных центров нейроны крупных ядер ретикулярной формации — интерстициального ядра, *nucleus interstitialis* (ядро Кахаля), и ядро задней спайки, *nucleus commissurae posterior* (ядро Даркшевича).

Интерстициальное ядро и ядро задней спайки мозга располагаются в ростральном отделе среднего мозга, в его центральном сером веществе. Аксоны нейронов этих ядер формируют медиальный продольный пучок, который проходит под центральным серым веществом вблизи срединной линии. Не меняя своего положения, он продолжается в дорсальной части моста и в вентральном направлении отклоняется в продолговатом мозге. В спинном мозге он располагается в переднем канатике, в углу между медиальной поверхностью переднего рога и передней белой спайкой. Прослеживается медиальный продольный пучок только на уровне верхних шести шейных сегментов.

В пределах среднего мозга в состав медиального продольного пучка поступают волокна от заднего продольного пучка, объединяющего вегетативные центры. Данная связь между медиальным и задним продольными пучками объясняет возникающие вегетативные реакции при вестибулярных нагрузках. От медиального продольного пучка направляются волокна к двигательному ядру глазодвигательного нерва. У данного ядра выделяют пять сегментов, каждый из которых отвечает за иннервацию определенных мышц: нейроны верхнего сегмента (1-го) иннервируют мышцу, поднимающую верхнее веко; 2-го — верхнюю прямую мышцу глаза; 3-го — нижнюю косую мышцу глаза; 4-го — нижнюю прямую мышцу глаза; 5-го — медиальную прямую мышцу глаза. Нейроны 1-го, 2-го и 4-го сегментов получают волокна из медиального продольного пучка своей стороны, нейроны 3-го сегмента — противоположной стороны. Нейроны 5-го сегмента замыкаются также на центральное непарное ядро (конвергенционное) и связаны с медиальным продольным пучком своей стороны. Они обеспечивают возможность движения глазного яблока в медиальную сторону и одновременное схождение глазных яблок (конвергенцию).

Далее в пределах среднего мозга из состава медиального продольного пучка направляются волокна к нейронам двигательного ядра блокового нерва противоположной стороны. Это ядро отвечает за иннервацию верхней косой мышцы глазного яблока.

В мосту в состав медиального продольного пучка вступают аксоны клеток ядра Дейтерса (VIII пара — преддверно-улитковый нерв), которые идут в восходящем направлении к нейронам интерстициального ядра. От медиального продольного пучка отходят волокна к нейронам двигательного ядра отводящего нерва (VI пара), отвечающего за иннервацию латеральной прямой мышцы глазного яблока. И, наконец, в пределах продолговатого и спинного мозга от медиального продольного пучка волокна направляются к нейронам двигательного ядра добавочного нерва (XI пара) и двигательным ядрам передних рогов шести верхних шейных сегментов, отвечающих за работу мышц шеи.

Кроме общей координации работы мышц глазного яблока и головы медиальный продольный пучок выполняет важную интегративную роль в деятельности мышц глаза. Осуществляя связь с клетками ядра глазодвигательного и отводящего нервов, он обеспечивает согласованную функцию наружной и внутренней прямых мышц глаза, проявляющуюся в сочетанном повороте глаз в сторону. При этом происходит одновременное сокращение наружной прямой мышцы одного глаза и внутренней прямой мышцы другого глаза.

При поражении интерстициального ядра или медиального продольного пучка происходит нарушение координированной работы мышц глазного яблока. Чаще всего это проявляется в виде нистагма (частые сокращения мышц глазного яблока, направленные в сторону движения, при остановке взгляда). Нистагм может быть горизонтальным, вертикальным и даже ротаторным (вращательным). Нередко указанные нарушения дополняются вестибулярными расстройствами (головокружение) и вегетативными расстройствами (тошнота, рвота и т. д.).

Задний продольный пучок

Задний продольный пучок, *fasciculus longitudinalis posterior*, — представляет собой совокупность нисходящих и восходящих волокон, осуществляющих связи между вегетативными центрами ствола головного мозга и спинного мозга. Задний продольный пучок (пучок Шютца) берет начало от клеток задних ядер гипоталамуса. Аксоны этих клеток объединяются в единый пучок лишь на границе промежуточного и среднего мозга. Далее он проходит в непосредственной близости от водопровода среднего мозга. Уже в среднем мозге часть волокон заднего продольного пучка направляется к добавочным ядрам глазодвигательного нерва. В области моста от него отходят волокна к слезному и верхнему слюноотделительному ядрам лицевого нерва. В продолговатом мозге ответвляются волокна к нижнему слюноотделительному ядру языкоглоточного нерва и дорсальному ядру блуждающего нерва. В спинном мозге задний продольный пучок располагается в виде узкой ленты в боковом канатике, рядом с латеральным корково-спинномозговым трактом. Волокна пучка Шютца посегментно заканчиваются на нейронах промежуточно-латеральных ядер, являющихся вегетативными симпатическими центрами спинного мозга. Лишь небольшая часть волокон заднего продольного пучка обособляется на уровне поясничных сегментов и располагается вблизи центрального канала. Этот пучок носит название околоэпендимального, *fasciculus paraependimalis*. Волокна данного пучка заканчиваются на нейронах крестцовых парасимпатических ядер. Аксоны клеток парасимпатических и симпатических ядер покидают ствол головного или спинного мозга в составе черепных или спинномозговых нервов и направляются к внутренним

органам, сосудам и железам. Таким образом, задний продольный пучок играет очень важную интегративную роль в регуляции жизненно важных функций организма.

АССОЦИАТИВНЫЕ ПРОВОДЯЩИЕ ПУТИ

Ассоциативные проводящие пути центральной нервной системы соединяют интеграционные нервные центры головного мозга.

Основными ассоциативными путями являются:

1) корково-мозжечковый путь, *tr. cotricocerebellaris*;
2) мозжечково-покрышечный тракт, *tr. cerebellotegmentalis*;
3) мозжечково-таламический тракт, *tr. cerebellothalamicus*;
4) корково-таламический тракт, *tr. corticothalamicus.*

Одним из наиболее важных ассоциативных путей, имеющих большое функциональное и клиническое значение, является корково-мозжечковый путь. Корково-таламический, мозжечково-таламический и мозжечково-покрышечный пути представлены отдельными волокнами, которые не образуют различимых пучков. Роль этих путей в функциональном отношении не является первостепенной.

Корково-мозжечковый путь

Корково-мозжечковый путь, *tractus corticocerebellaris* (рис. 74), является нисходящим, ассоциативным, двухнейронным путем. Он осуществляет контроль над деятельностью мозжечка, способствует выполнению целенаправленных предуготованных движений, которые производятся с участием пирамидных путей.

Е. К. Сепп, раскрывая роль корково-мозжечкового пути, указывает, что вслед за каждым импульсом произвольных движений (пирамидным), как тень, следует корково-мозжечковый импульс, который вносит поправку к основному. Поправка заключается в том, что мозжечковый импульс вызывает возбуждение мышц-антагонистов, ликвидируя тем самым движение по инерции, вызванное сокращением мышц за счет импульсов пирамидного пути.

Первые нейроны корково-мозжечкового пути располагаются в V слое коры различных долей коры полушарий большого мозга. Их аксоны заканчиваются на клетках собственных ядер моста своей стороны. Совокупность аксонов пирамидных нейронов, направляющихся к собственным ядрам моста, составляет корково-мостовой путь, *tractus corticopontinus.* Однако как единый пучок этот тракт формируется только в мосту буквально перед своим окончанием. В вышележащих отделах ствола головного мозга и в конечном мозге он представлен несколькими пучками, которые различаются по месту их начала. Выделяют два основных тракта: лобно-мостовой и затылочно-височно-мостовой. Лобно-мостовой путь, *tractus frontopontinus*, начинается от нейронов коры лобной доли полушарий большого мозга. Участвует в образовании лучистого венца, затем собирается в пучок, который проходит через переднее бедро внутренней капсулы. В среднем мозге располагается в медиальной части основания ножки мозга. В мосту заканчивается на нейронах собственных ядер моста.

Затылочно-височно-мостовой путь, *tractus occipitotemporopontinus*, образован аксонами клеток коры затылочной, височной и теменной долей полушарий большого мозга. В виде единого компактного пучка он проходит через среднюю часть заднего бедра внутренней капсулы, в среднем мозге располагается в латеральной

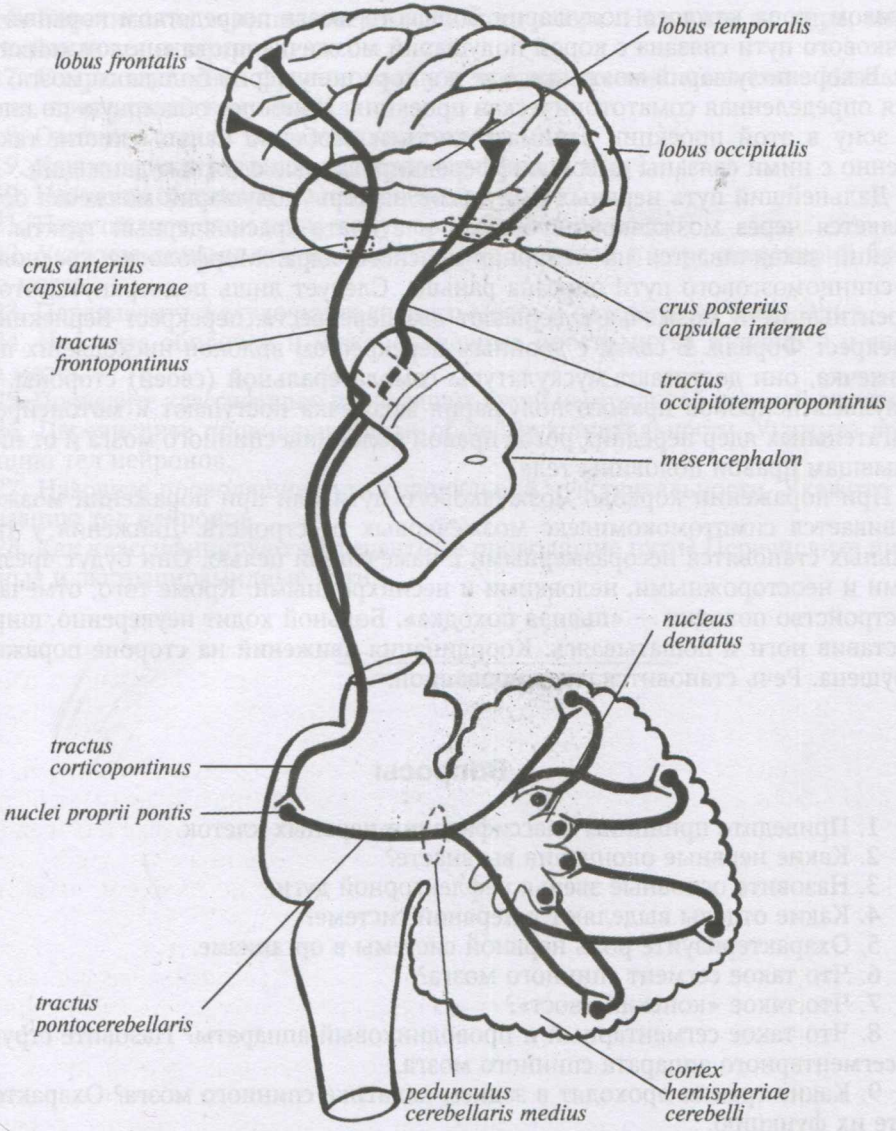

Рис. 74. Корково-мозжечковый путь

части основания ножки мозга, в веществе моста соединяется с лобно-мостовым трактом и синаптически заканчивается на собственных ядрах моста.

Вторыми нейронами корково-мозжечкового пути являются нейроны собственных ядер моста. Аксоны этих клеток идут в горизонтальном направлении на противоположную сторону в виде многочисленных мелких пучков. На противоположной стороне моста они объединяются в один очень крупный пучок, составляющий среднюю ножку мозжечка. Этот пучок носит название мосто-мозжечковый путь, *tractus pontocerebellaris*. Волокна мосто-мозжечкового тракта синаптически заканчиваются на нейронах коры полушарий мозжечка. Таким

образом, кора каждого полушария большого мозга посредством корково-мозжечкового пути связана с корой полушарий мозжечка противоположной стороны. В коре полушарий мозжечка, как и в коре полушарий большого мозга, имеется определенная соматотопическая проекция. Наиболее обширную по площади зону в этой проекции занимает кисть и особенно пальцы кисти, так как именно с ними связаны высокодифференцированные сложные движения.

Дальнейший путь нервных импульсов из коры полушарий мозжечка осуществляется через мозжечково-зубчатый и зубчато-красноядерный тракты. Последний заканчивается на нейронах красного ядра. Морфология красноядерно-спинномозгового пути описана раньше. Следует лишь подчеркнуть, что эфферентные пути мозжечка совершают два перекреста: перекрест Вернекинга и перекрест Фореля. В связи с двойным перекрестом волокон нисходящих путей мозжечка, они достигают мускулатуры гомолатеральной (своей) стороны. Так, импульсы нейронов правого полушария мозжечка поступают к мотонейронам двигательных ядер передних рогов правой половины спинного мозга и от них — к мышцам правой половины тела.

При поражении корково-мозжечкового пути или при поражении мозжечка развивается симптомокомплекс мозжечковых расстройств. Движения у таких больных становятся несоразмерными с намеченной целью. Они будут чрезмерными и неосторожными, неловкими и несинхронными. Кроме того, отмечается расстройство походки — «пьяная походка». Больной ходит неуверенно, широко расставив ноги и пошатываясь. Координация движений на стороне поражения нарушена. Речь становится скандированной.

Вопросы

1. Приведите принципы классификации нервных клеток.
2. Какие нервные окончания вы знаете?
3. Назовите основные звенья рефлекторной дуги.
4. Какие отделы выделяют в нервной системе?
5. Охарактеризуйте роль нервной системы в организме.
6. Что такое сегмент спинного мозга?
7. Что такое «конский хвост»?
8. Что такое сегментарный и проводниковый аппараты? Назовите структуры сегментарного аппарата спинного мозга.
9. Какие тракты проходят в заднем канатике спинного мозга? Охарактеризуйте их функцию.
10. Какие тракты проходят в боковом канатике спинного мозга? Охарактеризуйте их функцию.
11. Какие тракты проходят в переднем канатике спинного мозга? Охарактеризуйте их функцию.
12. Какие отделы различают в головном мозге? Назовите структуры, образующие ромбовидный, средний и передний мозг.
13. Как образуется медиальная петля?
14. Перечислите черепные нервы продолговатого мозга. Назовите их ядра, места выхода из мозга и черепа.
15. Перечислите черепные нервы моста. Назовите их ядра, места выхода из мозга и черепа.

16. Перечислите черепные нервы среднего мозга. Назовите их ядра, места выхода из мозга и черепа.

17. Охарактеризуйте функциональное предназначение мозжечка. Назовите тракты, проходящие в его ножках.

18. Опишите стенки четвертого желудочка.

19. Какие структуры включает промежуточный мозг?

20. Назовите составные части конечного мозга.

21. Перечислите слои коры полушарий большого мозга.

22. Укажите динамическую локализацию функций в коре полушарий большого мозга.

23. Перечислите желудочки головного мозга и назовите их сообщения.

24. Назовите оболочки и межоболочечные пространства головного и спинного мозга.

25. Приведите классификацию проводящих путей центральной нервной системы.

26. Перечислите проводящие пути общей чувствительности. Укажите локализацию тел нейронов.

27. Назовите проводящие пути специальной чувствительности. Укажите локализацию тел нейронов.

28. Как классифицируют эфферентные проводящие пути? Перечислите пирамидные и экстрапирамидные пути.

Часть VI

АНАТОМИЯ ПЕРИФЕРИЧЕСКОЙ НЕРВНОЙ СИСТЕМЫ

ОБЩИЕ ДАННЫЕ О ПЕРИФЕРИЧЕСКОЙ НЕРВНОЙ СИСТЕМЕ

Периферическая нервная система, *systema nervosum peripheric*um, — это совокупность нервных структур, расположенных за пределами головного и спинного мозга. Это понятие, прежде всего, основывается на анатомо-топографических особенностях строения нервной системы, в которой выделяют центральный и периферический отделы.

В свою очередь в составе периферической нервной системы по топографическому принципу можно выделить спинномозговой и краниальный отделы, по функциональному — соматический (иннервирующий сому — тело) и вегетативный (иннервирующий внутренности, железы, сосуды и гладкую мускулатуру).

Спинномозговой соматический отдел периферической нервной системы включает анатомические образования, связанные со спинномозговыми нервами (31 пара):

— корешки спинномозгового нерва (передние и задние), *radix anterior et radix posterior nervi spinalis;*

— ствол спинномозгового нерва, *truncus nervi spinalis*;

— чувствительный узел спинномозгового нерва, *ganglion sensorium nervi spinalis*;

— ветви спинномозгового нерва (передняя, задняя, соединительные, менингеальная), *ramus anterior, ramus posterior, rami communicantes, ramus meningeus*;

— нервные сплетения (шейное, плечевое, поясничное, крестцовое, копчиковое), *plexus cervicalis, brachialis, lumbalis, sacralis, coccygeus*;

— региональные (органные) нервы и их ветви;

— нервные окончания (рецепторы и эффекторы).

Краниальный отдел периферической нервной системы представлен черепными нервами, чувствительными узлами черепных нервов, имеющимися у V, VII, VIII, IX и X пар черепных нервов, вегетативными узлами, имеющимися у III, VII, IX и X пар черепных нервов, региональными (органными) нервами, их ветвями и нервными окончаниями.

Вегетативный отдел периферической нервной системы включает анатомические образования, входящие в состав симпатической и парасимпатической нервной системы: вегетативные узлы и их ветви, преганглионарные и постганглионарные волокна, нервные окончания постганглионарных волокон. Учитывая особенности строения и функции вегетативной нервной системы, она будет изложена в специальном разделе.

Следует отметить, что между соматическим и вегетативным отделами нервной системы существуют, с одной стороны, значительные морфологические различия, с другой стороны, тесная функциональная связь.

Таким образом, морфологическую основу периферической нервной системы представляют спинномозговые, черепные нервы и нервы вегетативной (автономной) нервной системы, а также нервные клетки, выселившиеся за пределы центральной нервной системы и составляющие чувствительные или вегетативные узлы.

Нервы образованы отростками нервных клеток, которые объединяются в пучки нервных волокон. Последние снаружи покрыты рыхлой соединительнотканной оболочкой — периневрием, *perineurium*, состоящим из коллагеновых и эластических волокон. Отростки периневрия проникают между отдельными нервными волокнами, образуя внутреннюю соединительнотканную оболочку — эндоневрий,

endoneurium. Нерв, включающий несколько пучков, снаружи также окружен соединительной тканью, называемой эпиневрием, *epineurium*.

В эпиневрии проходят кровеносные и лимфатические сосуды нервов, *vasa nervorum*, и нервы, иннервирующие оболочки нерва, *nervi nervorum*. Нервы, как правило, имеют множество источников кровоснабжения, богато анастомозирующих между собой. В связи с этим в эпиневрии за счет артерий рядом расположенных органов формируется артериальная сеть, сопровождаемая аналогичной венозной сетью. В периневрий проникают лишь артериолы, также анастомозирующие между собой. Они сопровождаются венулами-спутницами. В эндоневрии находятся только кровеносные капилляры. Иннервация оболочек нерва осуществляется ветвями, отходящими от данного нерва.

Нервы существенно различаются по своему строению друг от друга. Для каждого нерва характерно свойственное ему количество волокон и пучков, определенный их диаметр и толщина оболочек. В то же время следует отметить индивидуальные особенности строения одноименных нервов. Так, количество волокон в срединном нерве на поперечном срезе, сделанном на одном и том же уровне у различных людей, колеблется от 19 000 до 32 000. В связи с тем что по ходу нерва нервные волокна могут переходить из одного пучка в другой, диаметр пучков постоянно изменяется.

По составу волокон различают двигательные, чувствительные, смешанные и вегетативные нервы.

Двигательный нерв, *n. motorius*, состоит преимущественно из нервных волокон, образованных аксонами нервных клеток, расположенных в двигательных ядрах передних рогов спинного мозга или в двигательных ядрах черепных нервов. Кроме того, в них проходят в небольшом количестве проприоцептивные и симпатические волокна.

Чувствительный нерв, *n. sensorius*, состоит преимущественно из афферентных нервных волокон, являющихся периферическими отростками псевдоуниполярных или биполярных клеток, находящихся в составе чувствительных узлов спинномозговых нервов или чувствительных узлов черепных нервов. Кроме того, в составе этих нервов в небольшом количестве содержатся симпатические нервные волокна. Большинство нервов по составу волокон являются смешанными.

Смешанный нерв, *n. mixtus*, может включать в различных сочетаниях и процентных соотношениях афферентные, эфферентные, симпатические и, в составе некоторых черепных нервов, парасимпатические волокна.

Вегетативные нервы, *n. autonomici*, образованы преганглионарными волокнами, *neurofibrae preganglionicae*, или постганглионарными волокнами, *neurofibrae postganglionicae*. Преганглионарные волокна идут от клеток вегетативных ядер центральной нервной системы до вегетативного узла. Постганглионарные волокна следуют от клеток вегетативных узлов к иннервируемым органам и тканям.

Двигательные нервы, или двигательные нервные волокна, в составе смешанных нервов иннервируют соматические (скелетные) мышцы, в которых они заканчиваются моторными бляшками (двигательными окончаниями).

Чувствительные нервы, или чувствительные нервные волокна, в составе смешанных нервов начинаются различными по строению (полиморфными) рецепторами во всех органах человеческого тела, за исключением головного и спинного мозга, а заканчиваются в чувствительных узлах. От последних к спинному или головному мозгу следуют чувствительные корешки спинномозговых (черепных) нервов.

Вегетативные нервы, или вегетативные волокна, в составе смешанных нервов направляются к внутренним органам, сосудам, гладкой мускулатуре и железам.

Передние ветви спинномозговых нервов, органные нервы, расположенные рядом друг с другом, и их ветви могут соединяться посредством перемычек, петель или аркад. Соединения такого типа называют нервными сплетениями, *plexus nervorum*. Различают сплетения соматических и вегетативных нервов. К первым относят шейное, плечевое, поясничное, крестцовое и копчиковое сплетения, ко вторым — чревное, аортальное, интрамуральные сплетения и т. д.

Соответственно классификации периферической нервной системы на спинномозговой, краниальный и вегетативный отделы, частные вопросы будут рассмотрены в трех следующих разделах:

— спинномозговые нервы, *nn. spinales;*
— черепные нервы, *nn. craniales*;
— вегетативная нервная система, *systema nervorum autonomicum.*

СПИННОМОЗГОВЫЕ НЕРВЫ

Соответственно сегментарному строению спинного мозга у человека имеется 31 пара спинномозговых нервов, *nn. spinales.* Также как и сегменты спинного мозга, их условно можно разделить на 5 групп: 8 шейных, *nn.cervicales*; 12 грудных, *nn. thoracici*; 5 поясничных, *nn. lumbales*; 5 крестцовых, *nn. sacrales*, и 1 копчиковый, *n. coccygeus.*

Каждый спинномозговой нерв анатомически и функционально связан со своим сегментом спинного мозга двумя корешками — задним и передним (рис. 75).

Задние корешки, *radices posteriores*, — чувствительные, *sensoriales*, представлены центральными отростками псевдоуниполярных клеток, расположенных в чувствительном узле спинномозгового нерва, *ganglion sensorium nervi spinalis.*

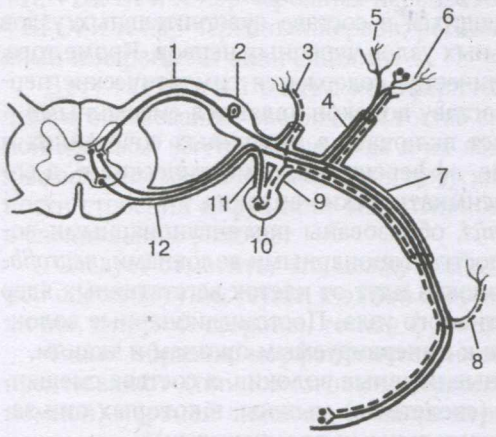

Рис. 75. Схема формирования спинномозгового нерва и его ветви:

1 — *radix posterior*; 2— *ganglion sensorium nervi spinalis*; 3 — *ramus meningeus*; 4 — *ramus posterior*; 5 — *ramus medialis*; 6 — *ramus lateralis*; 7 — *ramus anterior*; 8 — *ramus cutaneus lateralis*; 9 — *ramus communicans griseus*; 10 — *ganglion trunci sympathici*; 11 — *ramus communicans albus*; 12 — *radix anterior*

Передние корешки, *radices anteriores*, — двигательные, *motoriae*, образованы аксонами клеток двигательных ядер передних рогов спинного мозга. Кроме того, передние корешки, отходящие от сегментов C_8–L_3, содержат симпатические волокна, являющиеся аксонами клеток промежуточно-латерального ядра спинного мозга.

Передний и задний корешки спинномозгового нерва сближаются друг с другом на уровне спинномозгового узла, который располагается в межпозвоночном отверстии. В результате соединения переднего корешка и периферических отростков псевдоуниполярных клеток чувствительного

узла спинномозгового нерва формируется ствол спинномозгового нерва, *truncus n. spinalis*. Он имеет длину примерно 1 см. По составу волокон спинномозговые нервы смешанные. Все они содержат чувствительные и двигательные волокна, а спинномозговые нервы C_8–L_3 включают также и симпатические волокна.

Выйдя из межпозвоночного отверстия, спинномозговые нервы делятся на 3 или 4 ветви. Спинномозговые нервы C_1–C_7 и L_4–Co_1 отдают по 3 ветви: менингеальную, *r. meningeus*; заднюю, *r. posterior*; переднюю, *r. anterior*. Каждый спинномозговой нерв C_8–L_3, кроме того, отдает белую соединительную ветвь, *r. communicans albus*, которая представлена преганглионарными миелиновыми волокнами, заканчивающимися в паравертебральных узлах симпатического ствола. От этих узлов отходят серые соединительные ветви, *rami communicantes grisei*, которые возвращаются в ствол каждого спинномозгового нерва в виде постганглионарных безмиелиновых волокон. В последующем эти волокна продолжаются в составе менингеальной, задней и передней ветвей спинномозгового нерва.

Менингеальная ветвь спинномозгового нерва содержит чувствительные и симпатические волокна. Она иннервирует оболочки спинного мозга и их сосуды. Задняя и передняя ветви являются смешанными и иннервируют кожу, мышцы и скелет в области туловища и конечностей. Они в своем составе имеют чувствительные, двигательные и симпатические волокна. Чувствительные волокна начинаются от рецепторов кожи, мышц, сухожилий, связок, надкостницы и костей. Двигательные волокна заканчиваются в скелетных мышцах. Симпатические волокна иннервируют потовые железы, пиломоторные мышцы (мышцы волосяных фолликулов) и гладкую мускулатуру сосудов.

Спинномозговые нервы в своем составе имеют различное количество нервных волокон. Оно определяется размерами иннервируемой области, насыщенностью рецепторными аппаратами и дифференцировкой скелетных мышц. Самыми толстыми являются нижние шейные, поясничные и крестцовые спинномозговые нервы, иннервирующие верхние и нижние конечности. Задние корешки спинномозговых нервов, за исключением I шейного нерва, гораздо толще передних, что свидетельствует о преобладании в составе нерва чувствительных волокон над двигательными.

Корешки спинномозговых нервов вблизи спинного мозга проходят в подпаутинном пространстве и окружены мягкой мозговой оболочкой. В области межпозвоночных отверстий они вместе с чувствительным узлом спинномозгового нерва плотно облекаются твердой мозговой оболочкой, переходящей в пределах ствола спинномозгового нерва в периневральное влагалище.

Менингеальные ветви спинномозговых нервов

Менингеальные ветви, *rami meningei*, спинномозговых нервов состоят из чувствительных и симпатических волокон. Сразу же после отхождения от соответствующих спинномозговых нервов они возвращаются через межпозвоночные отверстия в позвоночный канал, и каждый разделяется на восходящую и нисходящую ветви. Последние соединяются с соседними менингеальными ветвями и менингеальными ветвями противоположной стороны. В результате образуются переднее и заднее менингеальные сплетения, *plexus meningeus anterior et posterior*, расположенные на соответствующих стенках позвоночного канала. От этих сплетений отходят тонкие нервы к оболочкам спинного мозга, венозным позвоночным сплетениям, к артериям позвоночного канала, надкостнице позвонков

и крестца. В области шеи менингеальные ветви наряду с симпатическими нервами, отходящими от нижнего шейного симпатического узла, принимают участие в образовании нервного сплетения вокруг позвоночной артерии, *plexus vertebralis*.

Задние ветви спинномозговых нервов

Задние ветви, *rami posteriores*, спинномозговых нервов состоят из чувствительных, двигательных и симпатических волокон, значительно тоньше и короче передних, и сохраняют метамерное строение (рис. 76). Исключение составляют задние ветви I и II шейных нервов.

По региональному принципу выделяют: задние ветви шейных нервов, *rami posteriores nn. cervicales;* задние ветви грудных нервов, *rami posteriores nn. thoracici;* задние ветви поясничных нервов, *rami posteriores nn. lumbales*; задние ветви крестцовых нервов, *rami posteriores nn. sacrales*; заднюю ветвь копчикового нерва, *ramus posterior n. coccygeus*. Задние ветви шейных, грудных и поясничных спинномозговых нервов направляются назад между поперечными отростками позвонков. Задние ветви крестцовых нервов проходят через дорсальные крестцовые отверстия. Затем каждая задняя ветвь разделяется на медиальную и латеральную ветви, *r. medialis et r. lateralis*. Исключение составляют задние ветви I шейного, IV–V крестцовых и I копчикового нервов, которые на эти ветви не делятся. Обе ветви по составу волокон являются смешанными и иннервируют глубокие мышцы спины и кожу спины в соответствующих сегментах тела паравертебральной зоны.

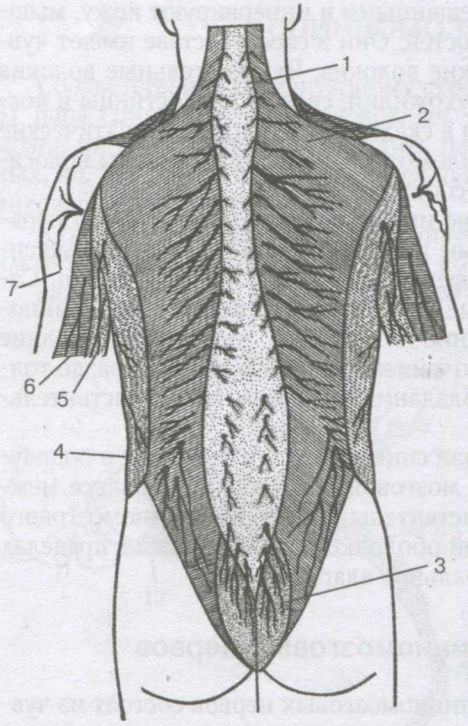

Рис. 76. Зоны иннервации задней поверхности туловища и плеча кожными нервами:
1 — *rami mediales (rami posteriores nn. cervicales, thoracici, lumbales et sacrales)*; 2 — *rami laterales (rami posteriores nn. cervicales, thoracici, lumbales et sacrales)*; 3 — *rami mediales (rami posteriors nn. sacrales)*; 4 — *rami cutanei laterales nn. intercostales*; 5 — *n. cutaneus brachii medialis*; 6 — *n. cutaneus brachii posterior (n. radialis)*; 7 — *n. cutaneus brachii lateralis (n. axillaris)*

Задняя ветвь I шейного спинномозгового нерва — подзатылочный нерв, *n. suboccipitalis*, содержит только двигательные волокна. Он проходит между *a. vertebralis* (сверху) и задней дугой атланта снизу, прободает *membrana atlantooccipitalis posterior* и иннервирует *mm. recti capitis posteriores major et minor, mm. obliqui capitis superior et inferior, m. semispinalis capitis, m. longissimus capitis.*

Задняя ветвь II шейного спинномозгового нерва — большой затылочный нерв, *n. occipitalis major*, самая крупная среди всех задних ветвей. Она делится на короткие мышечные ветви, иннервирующие *m. longissimus capitis, m. splenius capitis, m. semispinalis capitis.* Длинная ветвь (чувствительная) про-

бодает *m. semispinalis capitis et m. trapezius*, поднимается кверху и иннервирует кожу затылочной области.

Латеральные ветви задних ветвей трех верхних поясничных нервов образуют верхние нервы ягодиц, *nn. clunium superiores*, которые разветвляются в коже верхнелатеральной части ягодицы.

Латеральные ветви задних ветвей трех верхних крестцовых нервов образуют средние нервы ягодиц, *nn. clunium medii*, которые прободают *m. gluteus maximus* и разветвляются в коже верхнемедиальной части ягодицы. Задняя ветвь копчикового нерва иннервирует кожу и надкостницу в области копчика.

Передние ветви спинномозговых нервов

Передние ветви, *rami anteriores*, спинномозговых нервов состоят из чувствительных, двигательных и симпатических волокон, отличаются от задних ветвей большей толщиной и длиной (за исключением ветвей I–II шейных нервов). Они иннервируют кожу и большинство мышц шеи, туловища (за исключением паравертебральной зоны) и конечностей. Только передние ветви грудных спинномозговых нервов от Th_2 до Th_{11} сохраняют метамерное строение, называются межреберными нервами и сплетений не образуют.

Передние ветви шейных, поясничных, крестцовых и копчикового спинномозговых нервов участвуют в формировании шейного, плечевого, поясничного, крестцового и копчикового сплетений.

От сплетений отходят нервы, включающие волокна от нескольких соседних сегментов спинного мозга (рис. 77). При этом они могут содержать в своем составе только чувствительные и симпатические волокна, только двигательные и симпатические волокна или чувствительные, двигательные и симпатические волокна.

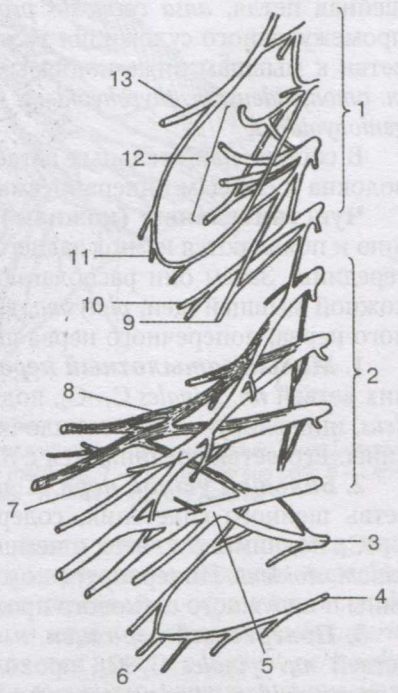

Рис. 77. Схема формирования шейного и плечевого сплетений:

1 — *rami anteriores nn. cervicales* C_1–C_4; 2 — *rami anteriores nn. cervicales* C_5–C_8; 3 — *ramus anterior n. thoracicus* Th_1; 4 — *ramus anterior n. thoracicus* Th_2; 5 — *fasciculus medialis plexus brachialis*; 6 — *n. intercostobrachialis*; 7 — *fasciculus lateralis plexus brachialis*; 8 — *fasciculus posterior plexus brachialis*; 9 — *n. phrenicus*; 10 — *nn. supraclaviculares*; 11 — *ansa cervicalis profunda*; 12 — *n. transversus colli*, *n. auricularis magnus*, *n. occipitalis minor*; 13 — *n. hypoglossus*

ШЕЙНОЕ СПЛЕТЕНИЕ

Шейное сплетение, *plexus cervicalis*, образовано передними ветвями четырех верхних шейных спинномозговых нервов (C_1–C_4), которые соединяются между собой тремя дугообразными петлями. Оно располагается на глубоких мышцах шеи под *lamina prever-*

tebralis fascia cervicalis propria. В этом месте сплетение имеет связи с *n. accessorius, n. hypoglossus, truncus sympathicus* и с передней ветвью *n. cervicalis* V. По составу волокон ветви шейного сплетения делятся на 3 группы – двигательные, чувствительные и смешанные.

Двигательные ветви отходят под названной фасцией к глубоким мышцам шеи: *mm. longus colli, longus capitis, scaleni, rectus capitis anterior et lateralis*. Часть двигательных ветвей прободает фасцию и формирует два корешка – верхний и нижний. Верхний корешок, *radix superior*, содержит волокна от передней ветви C_1, проходит на протяжении 1,5–2 см под периневральной оболочкой *n. hypoglossus*, покидая которую, образует соединение с нижним корешком. Нижний корешок, *radix inferior*, содержит волокна от передних ветвей *nn. spinales* C_2–C_4. В результате соединения верхнего и нижнего корешков формируется глубокая шейная петля, *ansa cervicalis profunda*, которая располагается несколько выше промежуточного сухожилия *m. omohyoideus*. От глубокой шейной петли отходят ветви к мышцам ниже подъязычной кости: *m. sternohyoideus, m. sternothyroideus, m. omohyoideus, m. thyrohyoideus*. От верхнего корешка также отходит ветвь к *m. geniohyoideus*.

В составе двигательных ветвей шейного сплетения проходят симпатические волокна к сосудам иннервируемых мышц.

Чувствительные (кожные) ветви отходят от сплетения, прободают фасцию и появляются из-под заднего края *m. sternocleidomastoideus*, немного выше ее середины. Затем они располагаются в подкожной жировой клетчатке под подкожной мышцей шеи, *platysma*, в виде малого затылочного нерва, большого ушного нерва, поперечного нерва шеи и надключичных нервов (рис. 78).

1. ***Малый затылочный нерв***, *n. occipitalis minor*, содержит волокна от передних ветвей *nn. spinales* C_1–C_2, поднимается по заднему краю *m. sternocleidomastoideus*, иннервирует кожу затылочной области и задней поверхности ушной раковины. Его ветви соединяются с *n. occipitalis major*.

2. ***Большой ушной нерв***, *n. auricularis magnus*, самая крупная чувствительная ветвь шейного сплетения, содержит волокна от передних ветвей *nn. spinales* C_3–C_4, поднимается вверх и немного вперед по наружной поверхности *m. sternocleidomastoideus*. Иннервирует кожу мочки уха, задней поверхности ушной раковины и наружного слухового прохода, разделяясь на переднюю и заднюю ветви.

3. ***Поперечный нерв шеи***, *n. transversus colli*, содержит волокна от передних ветвей *nn. spinales* C_2–C_3, проходит горизонтально по наружной поверхности *m. sternocleidomastoideus* и, направляясь вперед, делится на верхние и нижние ветви, *rami superiores et inferiores*. Иннервирует кожу передней и грудино-ключично-сосцевидной областей шеи. Одна из верхних ветвей соединяется с *ramus colli n. facialis*, образуя поверхностную шейную петлю, *ansa cervicalis superficialis*.

4. ***Надключичные нервы***, *nn. supraclaviculares*, содержат волокна от передних ветвей *nn. spinales* C_3–C_4. Выйдя из-под заднего края *m. sternocleidomastoideus*, они начинают разветвляться в *regio cervicalis lateralis* на 4–5 ветвей. Эти ветви иннервируют кожу латеральной области шеи, кожу над дельтовидной и большой грудной мышцами. По расположению различают медиальные, промежуточные и латеральные надключичные нервы, *nn. supraclaviculares mediales, intermedii et laterales*.

Следует отметить, что в составе чувствительных ветвей шейного сплетения проходят симпатические волокна к сосудам кожи, к потовым железам и пиломоторным мышцам.

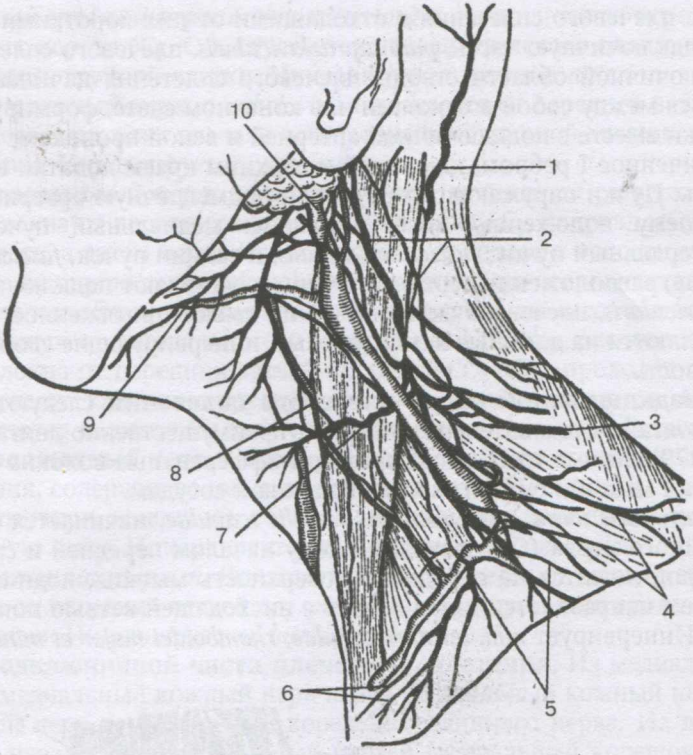

Рис. 78. Чувствительные ветви шейного сплетения:
1 — *n. occipitalis minor*; 2 — *n. auricularis magnus*; 3 — *n. accessorius*; 4 — *nn. supraclaviculares laterales*; 5 — *nn. supraclaviculares intermedii*; 6 — *nn. supraclaviculares mediales*; 7 — *n. transversus colli*; 8 — *ansa cervicalis superficialis*; 9 — *ramus colli n. facialis*; 10 — *v. jugularis externa*

Смешанная ветвь. Смешанной ветвью шейного сплетения является **диафрагмальный нерв**, *n. phrenicus*, который формируется из волокон передних ветвей *nn. spinales* C_3–C_4, иногда C_5, спускается по передней поверхности *m. scalenus anterior*, перекрещивает спереди *a. subclavia* и через *apertura thoracis superior* проникает в грудную полость. Здесь он располагается вместе с *a. et vv. pericardiacophrenicae* в составе плевро-перикардинального сосудисто-нервного пучка между средостенной плеврой и перикардом. К перикарду диафрагмальный нерв отдает перикардиальную ветвь, *r. pericardiacus*. Двигательные волокна направляются к *m. phrenicus*. Часть ветвей, содержащих чувствительные волокна, проникает в брюшную полость и иннервирует брюшину в области диафрагмы. Эти ветви называют диафрагмально-брюшными, *rr. phrenicoabdominales*.

ПЛЕЧЕВОЕ СПЛЕТЕНИЕ

Плечевое сплетение, *plexus brachialis*, образовано передними ветвями спинномозговых нервов C_5–C_8 и, частично, Th_1. Оно располагается в области шеи в межлестничном промежутке. В этом месте плечевое сплетение представлено верхним стволом, *truncus superior*, средним стволом, *truncus medius*, и нижним стволом, *truncus inferior*, от которых отходят короткие ветви к мышцам плечевого по-

яса. Стволы плечевого сплетения с отходящими от них короткими ветвями составляют надключичную часть, *pars supraclavicularis*, плечевого сплетения.

В надключичной области стволы плечевого сплетения начинают делиться, обмениваться между собой волокнами и, в конечном счете, формируют три пучка. Эти пучки вместе с подключичной артерией и веной проникают через отверстие, ограниченное I ребром, ключицей и верхним краем лопатки в подмышечную полость. Пучки окружают с трех сторон подмышечную артерию и соответственно своему положению носят название: медиальный пучок, *fasciculus medialis*, латеральный пучок, *fasciculus lateralis*, и задний пучок, *fasciculus posterior*. Части пучков, расположенные ниже ключицы, составляют подключичную часть, *pars infraclavicularis*, плечевого сплетения. Они имеют протяженность 1,5–5 см и затем разделяются на длинные ветви (нервы), иннервирующие свободную верхнюю конечность.

Ветви надключичной части плечевого сплетения следуют к мышцам плечевого пояса и, следовательно, содержат преимущественно двигательные волокна (рис. 79). Кроме того, в них проходят афферентные волокна от проприоцепторов этих мышц и симпатические волокна к сосудам.

1. ***Дорсальный нерв лопатки***, *n. dorsalis scapulae*, начинается от передней ветви V шейного нерва (C_5), выходит между началом передней и средней лестничных мышц, ложится на переднюю поверхность мышцы, поднимающей лопатку, и затем направляется назад вместе с нисходящей ветвью поперечной артерии шеи. Иннервирует *mm. levator scapulae, rhomboidei major et minor.*

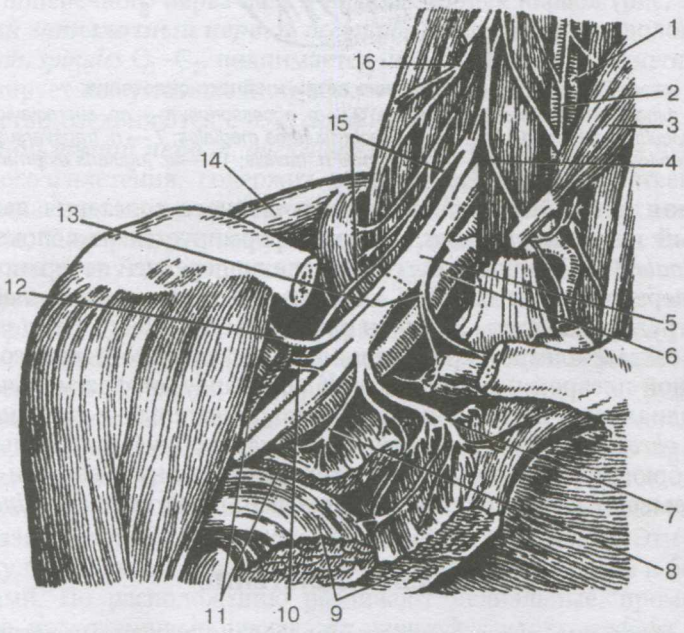

Рис. 79. Ветви надключичной части плечевого сплетения:
1 — *a. carotis communis*; 2 — *ansa cervicalis profunda*; 3 — *m. omohyoideus*; 4 — *n. phrenicus*; 5 — *pars supraclavicularis plexus brachialis*; 6 — *a. subclavia*; 7 — *n. pectoralis medialis*; 8, 10 — *n. pectoralis lateralis*; 9 — *m. pectoralis major*; 11 — *m. pectoralis minor*; 12 — *n. suprascapularis*; 13 — *n. subclavius*; 14 — *m. supraspinatus*; 15 — *n. thoracicus longus*; 16 — *n. dorsalis scapulae*

2. ***Длинный грудной нерв***, *n. thoracicus longus*, начинается от передних ветвей V–VII шейных нервов (C_5–C_7), спускается позади плечевого сплетения на боковую поверхность грудной клетки. Иннервирует *m. serratus anterior*.

3. ***Подключичный нерв***, *n. subclavius*, начинается от передней ветви *n. spinalis* C_5, тонкий нерв, проходит сначала по передней лестничной мышце, а затем спереди *a. subclavia*. Иннервирует *m. subclavius*.

4. ***Надлопаточный нерв***, *n. suprascapularis*, начинается от верхнего ствола, содержит волокна от передних ветвей *nn. spinales* C_5–C_7, направляется в надключичную область, а затем через *incisura scapulae* попадает в надостную ямку. Иннервирует *m. supraspinatus*, *m. infraspinatus* и капсулу плечевого сустава.

5. ***Латеральный и медиальный грудные нервы***, *nn. pectorales lateralis et medialis*, начинаются от латерального и медиального пучков плечевого сплетения, содержат волокна от передних ветвей *nn. spinales* C_5–Th_1, проходят позади ключицы, прободают ключично-грудную фасцию и разветвляются. Медиальный нерв иннервирует *m. pectoralis major*, латеральный – *m. pectoralis minor*.

6. ***Подлопаточный нерв***, *n. subscapularis*, начинается от заднего пучка плечевого сплетения, содержит волокна от передних ветвей *nn. spinales* C_5–C_8, огибает заднюю лестничную мышцу и в области латерального угла лопатки проникает в подлопаточную ямку. Иннервирует *mm. subscapularis, teres major*.

7. ***Грудоспинной нерв***, *n. thoracodorsalis*, начинается от заднего пучка, содержит волокна от передних ветвей *nn. spinales* C_7–C_8, спускается вдоль латерального края лопатки. Иннервирует *m. latissimus dorsi*.

Ветви подключичной части плечевого сплетения. Из медиального пучка происходят медиальный кожный нерв плеча, медиальный кожный нерв предплечья, локтевой нерв и медиальный корешок срединного нерва. Из латерального пучка берут начало мышечно-кожный нерв и латеральный корешок срединного нерва. Из заднего пучка начинаются подмышечный и лучевой нервы (рис. 80).

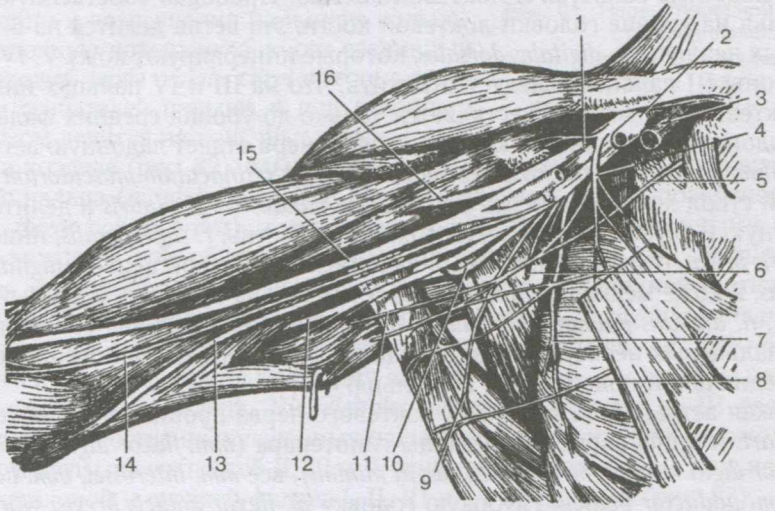

Рис. 80. Нервы подмышечной полости и плеча:

1 — *fascicuhus laberalis plexus brachialis*; 2 — *a. axillaris*; 3 — *v. axillaris*; 4 — *nn. pectorales lateralis et medialis*; 5 — *n. intercostobrachialis*; 6 — *n. subscapularis*; 7 — *n. thoracicus longus*; 8 — *n. intercostalis*; 9 — *n. thoracodorsalis*; 10 — *n. axillaris*; 11 — *n. cutaneus brachii medialis*; 12 — *n. radialis*; 13 — *n. ulnaris*; 14 — *n. cutaneus antebrachii medialis*; 15 — *n. medianus*; 16 — *n. musculocutaneus*

1. ***Медиальный кожный нерв плеча***, *n. cutaneus brachii medialis*, содержит чувствительные и симпатические нервные волокна от передних ветвей *nn. spinales* C_8–Th_1. Вначале он сопровождает плечевую артерию одним стволом, а затем делится на 2–3 ветви, которые прободают собственную фасцию плеча и иннервируют кожу и подкожную жировую клетчатку медиальной поверхности плеча. У основания подмышечной ямки медиальный кожный нерв плеча отдает 1–2 ветви, которые соединяются с латеральными кожными ветвями II–III межреберных нервов, в результате образуются межреберно-плечевые нервы, *nn. intercostobrachiales*. Они иннервируют кожу подмышечной ямки.

2. ***Медиальный кожный нерв предплечья***; *n. cutaneus antebrachii medialis*, содержит чувствительные и симпатические волокна от передних ветвей *nn. spinales* C_8–Th_1. Вначале сопровождает плечевую артерию, на середине плеча вместе с *v. basilica* прободает собственную фасцию плеча и делится на переднюю и локтевую ветви, *ramus anterior et ramus ulnaris*, которые спускаются на предплечье. Иннервирует кожу и подкожную жировую клетчатку передней и медиальной поверхности предплечья.

3. ***Локтевой нерв***, *n. ulnaris*, смешанный, содержит волокна от передних ветвей *nn. spinales* C_7–Th_1. До середины плеча проходит рядом с плечевой артерией, затем отклоняется медиально и кзади, прободает медиальную межмышечную перегородку и ложится в *sulcus cubitalis posterior medialis*. Из данной борозды он вступает в *canalis ulnaris*, далее переходит на предплечье в *sulcus ulnaris*, где сопровождает одноименные артерию и вены. На плече ветвей не имеет. На предплечье локтевой нерв отдает мышечные ветви, *rr. musculares*, которые иннервируют *m. flexor carpi ulnaris* и медиальную часть *m. flexor digitorum profundus*. Кроме того, от него отходят тонкие ветви к капсуле локтевого сустава.

В нижней трети предплечья от локтевого нерва начинается тыльная ветвь, *r. dorsalis n. ulnaris*, которая идет на заднюю поверхность предплечья между локтевым сгибателем запястья и локтевой костью. Прободая собственную фасцию предплечья на уровне головки локтевой кости, эта ветвь делится на 5 тыльных пальцевых нервов, *nn. digitales dorsales*, которые иннервируют кожу V, IV и локтевой стороны III пальцев. Следует отметить, что на III и IV пальцах иннервация кожи локтевым нервом осуществляется только до уровня средних фаланг.

На ладонную поверхность кисти локтевой нерв отдает ладонную ветвь, *r. palmaris n. ulnaris*, которая располагается спереди от *retinaculum musculorum flexorum*. Основной ствол локтевого нерва проходит в *canalis carpi ulnaris* и делится на поверхностную и глубокую ветви. Поверхностная ветвь, *r. superficialis*, иннервирует *m. palmaris brevis*, отдает собственный ладонный пальцевой нерв, *n. digitalis palmaris proprius*, к коже медиальной поверхности V пальца и общий ладонный пальцевой нерв, *n. digitalis palmaris communis*, который делится на два собственных ладонных пальцевых нерва, иннервирующих кожу латеральной поверхности V пальца и медиальной поверхности IV пальца.

Глубокая ветвь, *ramus profundus*, локтевого нерва проникает через *canalis hamomuscularis* и иннервирует все мышцы гипотенара (*mm. flexor digiti minimi brevis, m. abductor digiti minimi, m. opponeus digiti minimi*), все *mm. interossei, mm. lumbricales* III и IV, *m. adductor pollicis*, глубокую головку *m. flexor pollicis brevis*. Кроме того, глубокая ветвь участвует в иннервации суставов кисти.

4. ***Срединный нерв***, *n. medianus*, смешанный, формируется от медиального и латерального пучков плечевого сплетения из двух корешков — медиального и латерального, *radix medialis et radix lateralis n. mediani*, которые соединяются

на передней поверхности подмышечной или плечевой артерий. Нерв содержит волокна от передних ветвей *nn. spinales* C_6–Th_1. В области плеча нерв проходит рядом с плечевой артерией в *sulcus bicipitalis medialis* и ветвей не отдает. В локтевой ямке он проходит под апоневрозом *m. biceps brachii*, где отдает ветви к локтевому суставу. Затем пронизывает *m. pronator teres* и ложится в *sulcus medianus* (рис. 81). На предплечье срединный нерв отдает многочисленные мышечные ветви, которыми иннервирует мышцы передней группы предплечья (сгибатели), за исключением *m. flexor carpi ulnaris* и медиальной части *m. flexor digitorum profundus* (эти мышцы иннервирует *n. ulnaris*), а также *m. brachioradialis* (иннервирует *n. radialis*).

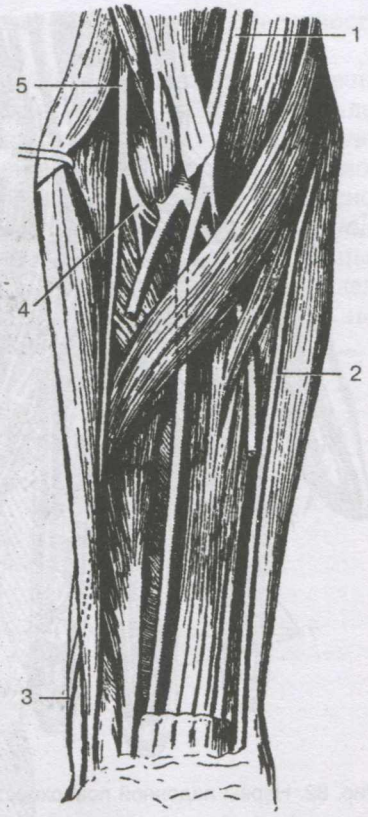

Рис. 81. Нервы передней поверхности предплечья:
1 — *n. medianus*; 2 — *n. ulnaris*; 3 — *ramus superficialis n. radialis*; 4 — *ramus profundus n. radialis*; 5 — *n. radialis*

Наиболее крупной ветвью *n. medianus* на предплечье является передний межкостный нерв, *n. interosseus antebrachii anterior*, располагающийся на передней поверхности межкостной перепонки. Он отдает ветви к глубоким мышцам передней поверхности предплечья и к лучезапястному суставу.

В нижней трети предплечья от *n. medianus* начинается ладонная ветвь срединного нерва, *r. palmaris n. mediani*, которая иннервирует кожу в области лучезапястного сустава, середины ладони и возвышения большого пальца.

На ладонную поверхность кисти срединный нерв проходит через *canalis carpi* вместе с сухожилиями сгибателей пальцев и под ладонным апоневрозом делится на конечные ветви — мышечные и кожные (рис. 82). Мышечные ветви иннервируют мышцы возвышения большого пальца (*m. abductor pollicis brevis, m. opponens pollicis*, поверхностную головку *m. flexor pollicis brevis*), а также *mm. lumbricales* I, II. Конечными кожными ветвями являются три общих ладонных пальцевых нерва, *nn. digitales palmares communes*. Эти нервы располагаются под поверхностной ладонной (артериальной) дугой в соответствующих межпальцевых промежутках. *N. digitalis palmaris communis* I делится на 3 собственных ладонных пальцевых нерва, *nn. digitales palmares proprii*, два из которых идут к большому пальцу, а третий — к латеральной поверхности указательного пальца. *Nn. digitales palmares communes* II, III разделяются каждый на два собственных ладонных пальцевых нерва, идущих к коже обращенных друг к другу поверхностей II, III и IV пальцев, а также к коже тыльной поверхности дистальной и средней фаланг I, II, III и $^1/_2$ IV пальцев (рис. 83).

5. ***Мышечно-кожный нерв***, *n. musculocutaneus*, смешанный, начинается от латерального пучка плечевого сплетения, содержит волокна от передних ветвей *nn. spinales* C_5–C_8. После отхождения нерв направляется латерально и вниз, пронизывает *m. coracobrachialis*, проходит между задней поверхностью *m. biceps brachii*

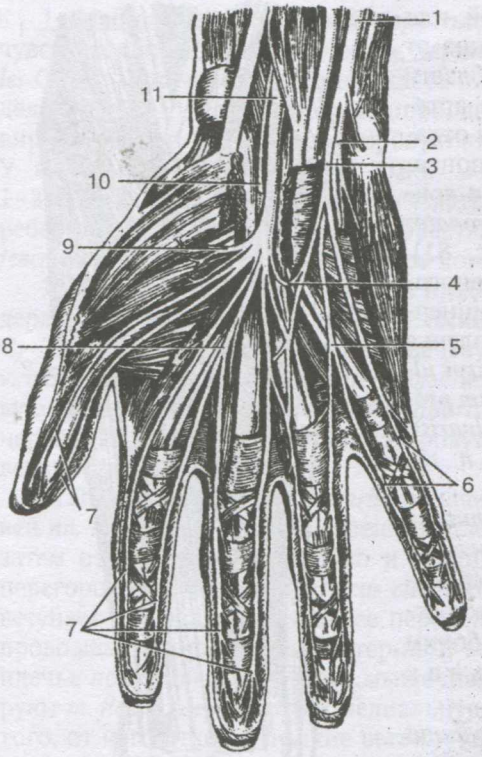

Рис. 82. Нервы ладонной поверхности кисти:
1 — *n. ulnaris*; 2 — *ramus profundus n. ulnaris*; 3 — *ramus superficialis n. ulnaris*; 4 — *ramus communicans* между *n. ulnaris* и *n. medianus*; 5 — *n. digitalis palmaris communis* (*n. ulnaris*); 6 — *nn. digitales palmares proprii* (*n. ulnaris*); 7 — *nn. digitales palmares proprii* (*n. medianus*); 8 — *n. digitalis palmaris communis* (*n. medianus*); 9 — *rami musculares n. mediani*; 10 — *ramus palmaris n. mediani*; 11 — *n. medianus*

и передней поверхностью *m. brachialis* и ложится в *sulcus bicipitalis lateralis*. В нижнем отделе этой борозды от него отходят ветви к капсуле локтевого сустава. В области плеча *n. musculocutaneus* иннервирует все мышцы передней группы (сгибатели), отдавая к ним мышечные ветви, *rr. musculares*. В нижней трети плеча *n. musculocutaneus* прободает собственную фасцию плеча и спускается на предплечье в виде латерального кожного нерва предплечья, *n. cutaneus antebrachii lateralis*. Этот нерв иннервирует кожу и подкожную жировую клетчатку переднелатеральной поверхности предплечья.

6. ***Подмышечный нерв***, *n. axillaris*, смешанный, начинается от заднего пучка плечевого сплетения, содержит волокна от передних ветвей *nn. spinales* C_5–C_8. После отхождения нерв проходит по передней поверхности *m. subscapularis* и вместе с *a. circumflexa humeri posterior* проникает через *foramen quadrilaterum*, огибая хирургическую шейку плечевой кости. Далее он разделяется на ветви и иннервирует *m. deltoideus*, *m. teres minor* и капсулу плечевого сустава. Одна из ветвей *n. axillaris* — верхний латеральный кожный нерв плеча, *n. cutaneus brachii lateralis superior*, выходит из-под заднего края *m. deltoideus* и иннервирует кожу заднелатеральной области плеча в верхнем отделе.

7. ***Лучевой нерв***, *n. radialis*, смешанный, начинается от заднего пучка плечевого сплетения, содержит волокна от передних ветвей *nn. spinales* C_5–C_8. В пределах верхней трети плеча нерв располагается в *sulcus bicipitalis medialis* позади *a. brachialis*, а затем вместе с глубокой артерией плеча — в *canalis humeromuscularis*. Через нижнее отверстие *canalis humeromuscularis* лучевой нерв проникает в *sulcus cubitalis anterior lateralis*, в глубине которой делится на поверхностную и глубокую ветви.

На плече *n. radialis* иннервирует мышцы задней группы (разгибатели) и капсулу плечевого сустава. Еще в подмышечной полости от него отходят: нижний латеральный кожный нерв плеча, *n. cutaneus brachii lateralis inferior*, и задний кожный нерв плеча, *n. cutaneus brachii posterior*, который пронизывает длинную головку *m. triceps brachii*, собственную фасцию плеча и иннервирует кожу и подкожную жировую клетчатку заднелатеральной поверхности плеча.

В *canalis humeromuscularis* от *n. radialis* отходит задний кожный нерв предплечья, *n. cutaneus antebrachii posterior*, который прободает собственную фасцию пле-

ча выше латерального надмыщелка и иннервирует кожу задней поверхности плеча, области локтевого сустава и предплечья.

Поверхностная ветвь лучевого нерва, *r. superficialis n. radialis*, на предплечье лежит в лучевой борозде кнаружи от лучевой артерии. В нижней трети предплечья она переходит на тыльную поверхность и располагается между плечелучевой мышцей и лучевой костью. На 4–5 см выше шиловидного отростка лучевой кости эта ветвь прободает собственную фасцию предплечья, отдает ветви к основанию большого пальца и делится на 5 тыльных пальцевых нервов, *nn. digitales dorsales*. Два из этих нервов иннервируют кожу большого пальца, три остальных разветвляются в коже II и латеральной поверхности III пальцев. Причем последние три нерва достигают лишь уровня средних фаланг, средние и дистальные фаланги этих пальцев иннервируют срединный нерв (см. рис. 83).

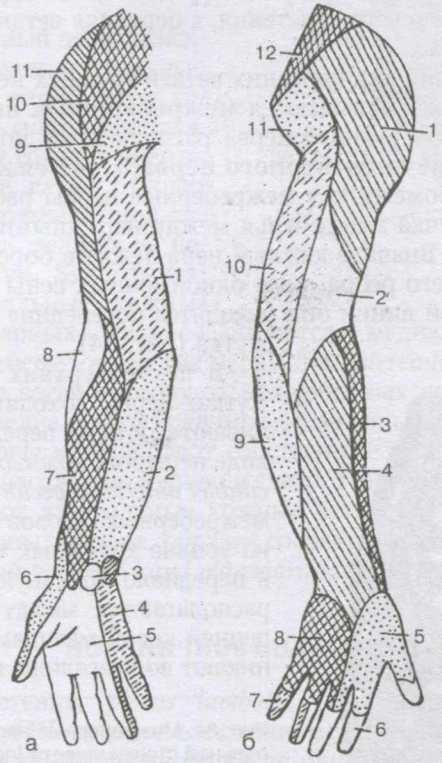

Рис. 83. Зоны иннервации кожными нервами верхней конечности:

а — передняя поверхность: 1 — *n. cutaneus brachii medialis*; 2 — *n. cutaneus antebrachii medialis*; 3 — *ramus palmaris n. mediani*; 4 — *ramus palmaris n. ulnaris*; 5 — *n. medianus*; 6 — *ramus superficialis n. radialis*; 7 — *n. cutaneus antebrachii lateralis* (*n. musculocutaneus*); 8 — *n. cutaneus brachii posterior* (*n. radialis*); 9 — *nn. pectorales laterales*; 10 — *nn. supraclaviculares* (*plexus cervicalis*); 11 — *n. cutaneus brachii lateralis* (*n. axillaris*);

б — задняя поверхность: 1 — *n. cutaneus brachii lateralis superior* (*n. axillaris*); 2 — *n. cutaneus brachii posterior* (*n. radialis*); 3 — *n. cutaneus antebrachii lateralis* (*n. musculocutaneus*); 4 — *n. cutaneus antebrachii posterior* (*n. radialis*); 5 — *ramus superficialis n. radialis*; 6 — *n. medianus*; 7 — *ramus palmaris n. ulnaris*; 8 — *ramus dorsalis n. ulnaris*; 9 — *n. cutaneus antebrachii medialis*; 10 — *n. cutaneus brachii medialis*; 11 — *rami cutanei laterales nn. intercostales*; 12 — *nn. supraclaviculares* (*plexus cervicalis*)

Глубокая ветвь лучевого нерва, *r. profundus n. radialis*, из передней латеральной локтевой борозды проникает в *canalis supinatorius*, огибает шейку лучевой кости и выходит на заднюю поверхность предплечья. Она иннервирует все мышцы задней поверхности предплечья (разгибатели) и плечелучевую мышцу. Конечной ветвью *r. profundus* является задний межкостный нерв предплечья, *n. interosseus antebrachii posterior*, который сопровождает заднюю межкостную артерию и отдает ветви к глубоким мышцам задней группы предплечья.

ПЕРЕДНИЕ ВЕТВИ ГРУДНЫХ НЕРВОВ

Передние ветви грудных спинномозговых нервов, *rami anteriores nn. thoracici*, имеются в количестве 12 пар. У II–XI грудных нервов они сохраняют сегментарное строение и сплетений не образуют. Передняя ветвь I грудного нерва участвует в формировании плечевого сплетения, а передняя ветвь XII грудного нерва — поясничного сплетения.

Одиннадцать верхних пар передних ветвей грудных нервов проходят в межреберных промежутках и называются **межреберными нервами**, *nn. intercostales*. Передняя ветвь XII грудного нерва располагается под ребром и в связи с этим получила название **подреберного нерва**, *n. subcostalis*.

В межреберных промежутках межреберные нервы располагаются в составе сосудисто-нервного пучка межреберья между наружными и внутренними межреберными мышцами. Вначале каждый нерв лежит в борозде ребра вдоль нижнего края вышележащего ребра ниже одноименных вены и артерии. На уровне передней подмышечной линии они находятся посередине межреберного промежутка (рис. 84).

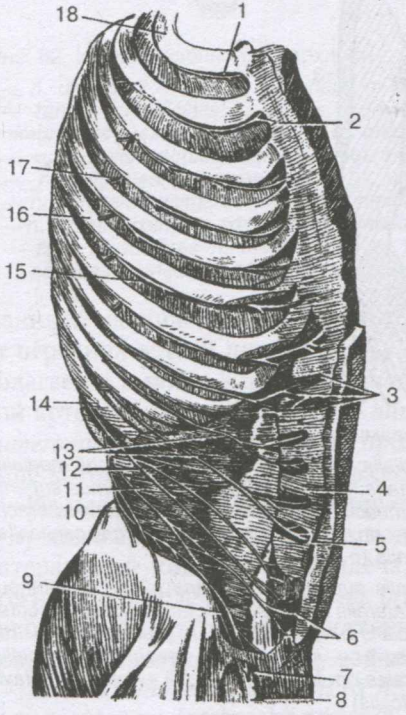

В шести верхних межреберных промежутках нервы доходят до грудины и заканчиваются в коже передней грудной стенки в виде передних кожных грудных ветвей, *rami cutanei anteriores pectorales*. Пять пар нижних межреберных нервов и подреберный нерв на уровне хрящевых частей ребер вступают в переднюю брюшную стенку. Сначала они располагаются между поперечной и внутренней косой мышцами живота, затем проникают во влагалище прямой мышцы живо-

Рис. 84. Межреберные нервы и нервы переднелатеральной стенки живота (правая сторона). *Mm. intercostales externi, mm. obliqui abdominis externi et interni* удалены, *vagina m. recti abdominis* вскрыта:

1 — *n. intercostalis I*; 2 — *ramus cutaneus anterior n. intercostalis II*; 3 — *rami cutanei anteriores n. intercostalis VIII*; 4 — *vagina m. recti abdominis*; 5 — *m. rectus abdominis*; 6 — *rami cutanei anteriores n. intercostalis XII*; 7 — *anulus inguinalis superficialis*; 8 — *funiculus spermaticus*; 9 — *n. ilioinguinalis* (*plexus lumbalis*); 10 — *n. iliohypogastricus* (*plexus lumbalis*); 11 — *m. transversus abdominis*; 12 — *n. subcostalis*; 13 — *rami musculares nn. intercostales* IX–X; 14 — *costa* XII; 15 — *n. intercostalis VI*; 16 — *costa* VI; 17 — *ramus cutaneus lateralis n. intercostalis IV*; 18 — *costa* I

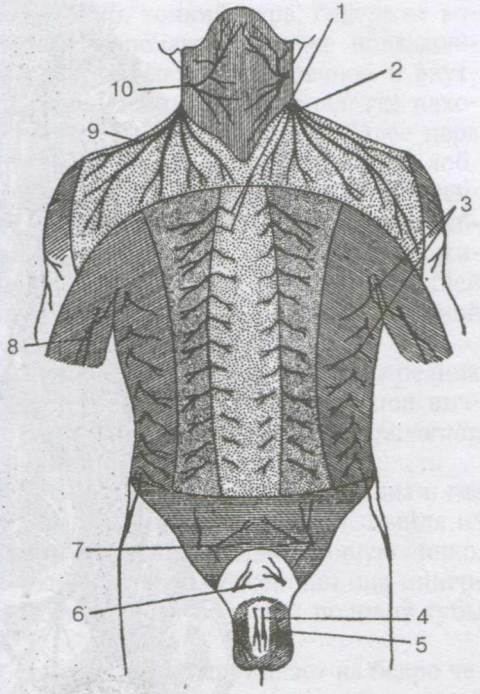

Рис. 85. Зоны иннервации передней поверхности туловища и шеи кожными нервами:
1 — *rami cutanei anteriores nn. intercostales*; 2, 9 — *nn. supraclaviculares mediales, intermedii et laterales* (*plexus cervicalis*); 3 — *rami cutanei laterales nn. intercostales*; 4 — *n. dorsalis penis* (*n. pudendus*); 5 — *nn. scrotales anteriores* (*n. ilioinguinalis*); 6 — *n. ilioinguinalis*; 7 — *ramus cutaneus anterior n. iliohypogastrici*; 8 — *n. cutaneus brachii medialis*; 10 — *n. transversus colli*

та и заканчиваются вблизи белой линии живота в виде передних кожных брюшных ветвей, *rami cutanei anteriores abdominales* (рис. 85).

Каждый межреберный нерв, за исключением первого, отдает латеральную и переднюю кожные ветви, *ramus cutaneus lateralis et ramus cutaneus anterior*, иннервирующие кожу груди и живота. Латеральные кожные ветви отходят на уровне передней подмышечной линии и, в свою очередь, делятся на передние и задние ветви. Как отмечалось раньше, латеральные кожные ветви II и III межреберных нервов соединяются с медиальным кожным нервом плеча, образуя межреберно-плечевые нервы, *nn. intercostobrachiales.*

Передние кожные ветви отходят от межреберных нервов на уровне окологрудинной линии и медиального края прямой мышцы живота.

Межреберные нервы иннервируют собственные мышцы груди, мышцы живота, кожу груди и живота и молочную железу. У женщин в иннервации молочной железы участвуют латеральные кожные ветви IV–VI и передние кожные ветви II–IV межреберных нервов, образуя соответственно латеральные и медиальные ветви молочной железы, *rami mammarii laterales et mediales.*

ПОЯСНИЧНОЕ СПЛЕТЕНИЕ

Поясничное сплетение, *plexus lumbalis*, образовано передними ветвями XII грудного, I, II, III и IV поясничных спинномозговых нервов. При этом в формировании сплетения от XII грудного нерва принимает участие только небольшая часть волокон из состава передней ветви, остальные составляют подреберный нерв. Передняя ветвь IV поясничного нерва делится на две неравные части, большая из них входит в состав поясничного сплетения, меньшая присоединяется к передней ветви V поясничного нерва и образует вместе с ней крупный пояснично-крестцовый ствол, *truncus lumbosacralis.* Этот ствол спускается в малый таз и присоединяется к передним ветвям крестцовых нервов. Таким образом, он объединяет поясничное и крестцовое сплетения в единое пояснично-крестцовое, *plexus lumbosacralis* (рис. 86).

Поясничное сплетение располагается на передней поверхности квадратной мышцы поясницы и в толще большой поясничной мышцы. Нервы, начинающие-

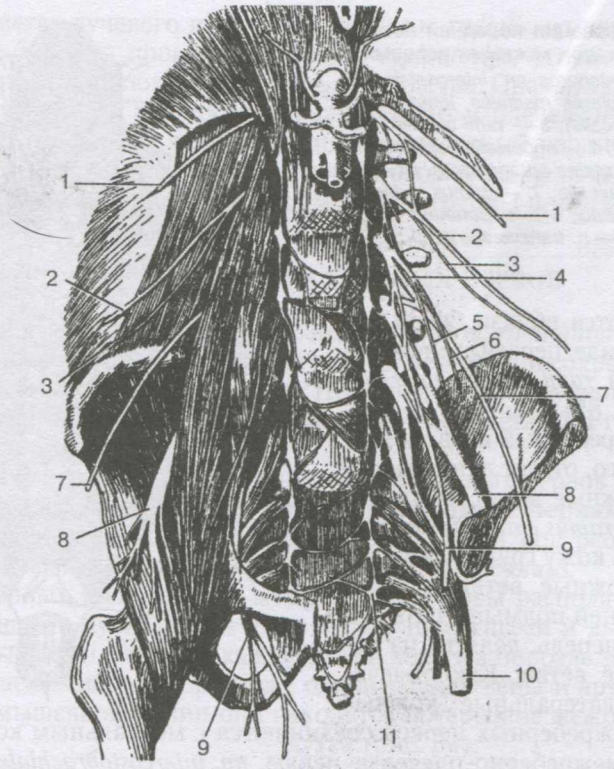

Рис. 86. Пояснично-крестцовое сплетение. Левая подвздошно-поясничная мышца удалена:
1 — *n. subcostalis*; 2 — *n. iliohypogastricus*; 3 — *n. ilioinguinalis*; 4 — *n. genitofemoralis*; 5 — *ramus femoralis n. genitofemoralis*; 6 — *ramus genitalis n. genitofemoralis*; 7 — *n. cutaneus femoris lateralis*; 8 — *n. femoralis*; 9 — *n. obturatorius*; 10 — *n. ischiadicus*; 11 — *truncus sympathicus*

ся из поясничного сплетения, выходят из-под латерального края большой поясничной мышцы или ее прободают. Они направляются к передней брюшной стенке, к наружным половым органам и к нижней конечности.

Ветви поясничного сплетения:

1. **Мышечные ветви**, *rr. musculares,* начинаются от всех передних ветвей, образующих сплетение, до места их соединения между собой. Они короткие, иннервируют квадратную мышцу поясницы, большую и малую поясничные мышцы.

2. **Подвздошно-подчревный нерв**, *n. iliohypogastricus,* содержит волокна от передних ветвей *nn. spinales* Th_{12}–L_1, выходит из-под края *m. psoas major* наиболее краниально и располагается на передней поверхности квадратной мышцы поясницы параллельно подреберному нерву. Затем он проникает между поперечной и внутренней косой мышцами живота и достигает прямой мышцы живота. Он иннервирует мышцы живота (*m. transversus abdominis, mm. obliqui abdominis internus et externus, m. rectus abdominis*) и отдает латеральную и переднюю кожные ветви. Латеральная кожная ветвь, *ramus cutaneus lateralis*, направляется к коже верхнелатерального квадранта ягодичной области. Передняя кожная ветвь, *r. cutaneus anterior,* прободает переднюю стенку влагалища прямой мышцы живота в нижней части и иннервирует кожу передней брюшной стенки над лобковой областью.

3. **Подвздошно-паховый нерв**, *n. ilioinguinalis*, тонкий нерв, содержит волокна от передних ветвей *nn. spinales* L_1–L_4, располагается ниже подвздошно-подчревного нерва. Он также вначале проходит между поперечной и внутренней косой мышцами живота, а затем проникает в паховый канал, где находится кпереди от семенного канатика или круглой связки матки. Далее нерв выходит через наружное отверстие пахового канала и заканчивается в коже лобка и мошонки в виде передних мошоночных нервов, *nn. scrotales anteriores*, у женщин — в виде передних губных нервов, *nn. labiales anteriores*. Подвздошно-паховый нерв иннервирует поперечную, наружную и внутреннюю косые мышцы живота, кожу лобка и паховой области, кожу корня полового члена, передней поверхности мошонки; у женщин — кожу передней части большой половой губы.

4. **Бедренно-половой нерв**, *n. genitofemoralis*, содержит волокна от передних ветвей *nn. spinales* L_1–L_2, появляется на передней поверхности большой поясничной мышцы и делится на две ветви: половую, *r. genitalis*, и бедренную, *r. femoralis*. Иногда разделение нерва на ветви происходит в толще *m. psoas major*.

Половая ветвь, смешанная по составу волокон, входит в паховый канал, где располагается позади семенного канатика или круглой связки матки. Выйдя из пахового канала, эта ветвь у мужчин иннервирует мышцу, поднимающую яичко, кожу мошонки и переднемедиальной поверхности бедра. У женщин она иннервирует круглую связку матки, кожу латеральной части большой половой губы и переднемедиальной поверхности бедра.

Бедренная ветвь, чувствительная по составу волокон, проникает на бедро через сосудистую лакуну, прилегая к переднелатеральной поверхности бедренной артерии. Затем она прободает решетчатую пластинку широкой фасции бедра и иннервирует кожу под паховой связкой.

5. **Латеральный кожный нерв бедра**, *n. cutaneus femoris lateralis*, содержит волокна от передних ветвей *nn. spinales* L_1–L_2, появляется из-под латерального края *m. psoas major* и под ее фасцией спускается до паховой связки. На бедро он проходит в самом латеральном отделе мышечной лакуны, где вначале располагается в толще широкой фасции бедра, а затем выходит под кожу. Ветви латерального кожного нерва бедра иннервируют кожу задненижнего квадранта ягодичной области и латеральной поверхности бедра до уровня коленного сустава.

6. **Запирательный нерв**, *n. obturatorius*, крупный нерв, содержит волокна от передних ветвей *nn. spinales* L_2–L_4, выходит из поясничного сплетения с медиальной стороны *m. psoas major* и спускается вдоль ее медиального края. Затем он направляется в малый таз, где располагается на боковой его стенке рядом с одноименными артерией и веной. Указанный сосудисто-нервный пучок проходит через запирательный канал на бедро, где ложится между приводящими мышцами. Запирательный нерв отдает мышечные ветви к приводящим мышцам и делится на конечные ветви: переднюю и заднюю.

Передняя ветвь, *r. anterior*, располагается между короткой и длинной приводящими мышцами. Она иннервирует названные мышцы, гребенчатую и тонкую мышцы, а также кожу медиальной поверхности бедра (кожная ветвь, *r. cutaneus*).

Задняя ветвь, *r. posterior*, располагается позади короткой приводящей мышцы бедра и иннервирует наружную запирательную, большую приводящую мышцы и капсулу тазобедренного сустава.

7. **Бедренный нерв**, *n. femoralis*, самый крупный нерв поясничного сплетения, содержит волокна от передних ветвей *nn. spinales* L_1–L_4. После выхода

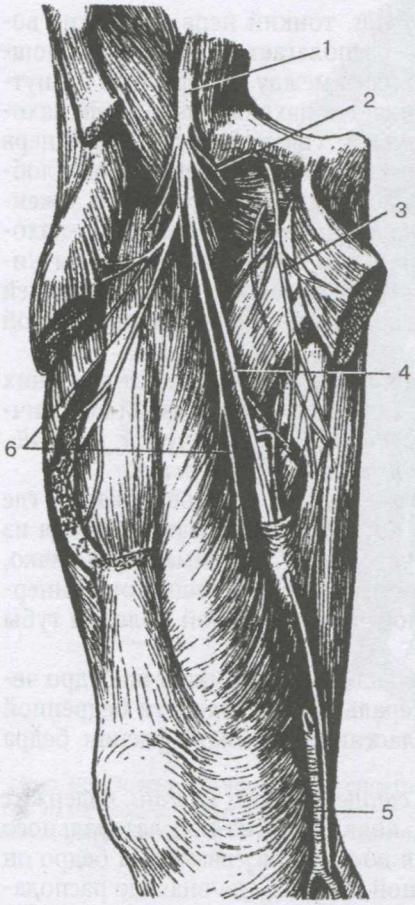

Рис. 87. Нервы бедра (передняя и медиальная поверхности):

1 — *n. femoralis*; 2 — *rami cutanei anteriores n. femoralis*; 3 — *n. obturatorius*; 4 — *n. saphenus*; 5 — *v. saphena magna*; 6 — *rami musculares n. femoralis*

из сплетения нерв располагается между *m. psoas major* и *m. iliacus* под подвздошной фасцией, отдавая к ним мышечные ветви. Затем он через мышечную лакуну выходит на бедро. В бедренном треугольнике он проходит с латеральной стороны от одноименной артерии и распадается на конечные ветви: мышечные, передние кожные и подкожный нерв (рис. 87).

Мышечные ветви, *rr. musculares*, иннервируют *m. quadriceps femoris*, и *m. sartorius*. Передние кожные ветви, *rami cutanei anteriores*, в количестве 3–5 прободают широкую фасцию бедра и иннервируют кожу переднемедиальной поверхности бедра.

Подкожный нерв, *n. saphenus*, является самой длинной ветвью бедренного нерва. В *sulcus femoralis anterior* и *canalis femoropopliteus* этот нерв проходит рядом с бедренной артерией, а затем выходит из канала через его переднее отверстие вместе с нисходящей коленной артерией. На голени подкожный нерв сопровождает *v. saphena magna*. На уровне коленного сустава он отдает поднадколенниковую ветвь, *r. infrapatellaris*, которая направляется латерально и иннервирует кожу в области медиальной поверхности коленного сустава и надколенника. В области голени подкожный нерв отдает медиальные кожные ветви голени, *rr. cutanei cruris mediales*, которые иннервируют кожу переднемедиальной поверхности голени и стопы до основания большого пальца.

КРЕСТЦОВОЕ СПЛЕТЕНИЕ

Крестцовое сплетение, *plexus sacralis*, образовано передними ветвями четвертого-пятого поясничного (L_4–L_5) и четырех верхних крестцовых (S_1–S_4) спинномозговых нервов. Передние ветви *nn. spinales* L_4–L_5 соединяются между собой и спускаются в полость малого таза, формируя пояснично-крестцовый ствол, *truncus lumbosacralis*. Крестцовое сплетение располагается на передней поверхности грушевидной мышцы между двумя фасциальными пластинками: сзади находится фасция грушевидной мышцы, спереди — тазовая фасция. Оно имеет форму треугольной пластинки. Основание этой пластинки находится в области тазовых крестцовых отверстий, а вершина — у нижнего края большого седалищного

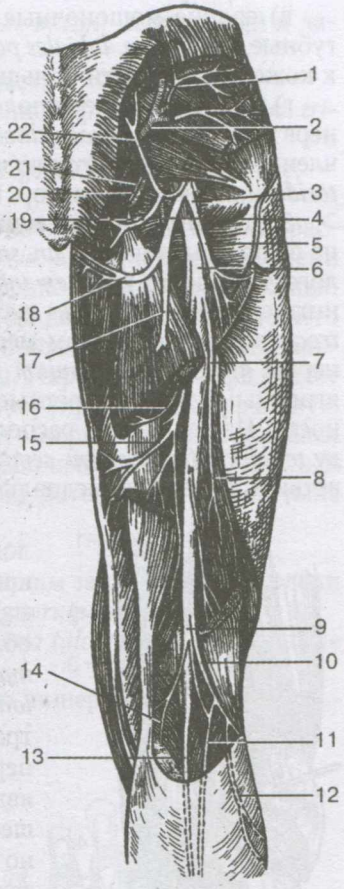

Рис. 88. Нервы ягодичной области и задней поверхности бедра:
1 — *n. gluteus superior*; 2 — *a. glutea superior*; 3 — *n. gluteus inferior*; 4 — *a. comitans n. ischiadici*; 5 — *ramus muscularis* (*n. gluteus inferior*); 6 — *n. ischiadicus*; 7, 8, 15, 16 — *rami musculares* (*n. ischiadicus*); 9 — *n. tibialis*; 10 — *n. peroneus communis*; 11 — *n. cutaneus surae lateralis*; 12 — *ramus cutaneus cruris lateralis* (*n. peroneus communis*); 13 — *n. cutaneus surae medialis*; 14 — *ramus muscularis* (*n. tibialis*); 17 — *n. cutaneus femoris posterior*; 18 — *ramus perinealis* (*n. cutaneus femoris posterior*); 19 — *nn. clunium inferiores*; 20 — *a. pudenda interna*; 21 — *n. pudendus*; 22 — *nn. clunium medii*

отверстия. Вершина сплетения переходит в самый крупный нерв — седалищный нерв.

Нервы, выходящие из сплетения, делят на короткие, которые заканчиваются в области тазового пояса, и длинные, направляющиеся к коже, мышцам и суставам свободной нижней конечности (рис. 88).

К коротким нервам относят: мышечные ветви, верхний и нижний ягодичные нервы, половой нерв; к длинным — задний кожный нерв бедра и седалищный нерв.

1. **Мышечные ветви**, *rami musculares*, составляют группу нервов, направляющихся к рядом лежащим одноименным мышцам таза: нерв внутренней запирательной мышцы, *n. musculi obturatorius internus*; нерв грушевидной мышцы, *n. musculi piriformis*; нерв квадратной мышцы бедра, *n. quadratus femoris*. Они содержат волокна от передних ветвей *nn. spinales* L_4–S_4.

2. **Верхний ягодичный нерв**, *n. gluteus superior*, содержит волокна от передних ветвей *nn. spinales* L_4–S_1, двигательный, единственный нерв, выходящий из полости малого таза через *foramen suprapiriforme* в сопровождении соименных артерии и вены. Он иннервирует среднюю и малую ягодичные мышцы, а также напрягатель широкой фасции бедра.

3. **Нижний ягодичный нерв,** *n. gluteus inferior*, содержит волокна от передних ветвей *nn. spinales* L_5–S_2, двигательный, выходит в сопровождении соименных сосудов через *foramen infrapiriforme*. Иннервирует большую ягодичную мышцу.

4. **Половой нерв**, *n. pudendus*, содержит волокна от передних ветвей *nn. spinales* S_1–S_4, смешанный, выходит из полости малого таза через *foramen infrapiriforme*, огибает сзади седалищную ость и через *foramen ischiadicum minus* попадает в *fossa ischiorectalis*. В ней он проходит по латеральной стенке в толще фасции, покрывающей внутреннюю запирательную мышцу, и делится на конечные ветви:

а) нижние прямокишечные нервы, *nn. rectales inferiores*, — к *m. sphincter ani externus* и к коже в области анального отверстия;

б) промежностные нервы, *nn. perineales*,— к мышцам промежности (*m. ischiocavernosus, m. bulbospongiosus, mm. transversi perinei*) и к коже промежности;

в) задние мошоночные нервы, *nn. scrotales posteriores*, (у женщин — задние губные нервы, *nn. labiales posteriores*) — к коже задней поверхности мошонки или к коже задней части большой половой губы;

г) дорсальный нерв полового члена, *n. dorsalis penis* (у женщин — дорсальный нерв клитора, *n. dorsalis clitoridis*) — к коже, пещеристым телам и головке полового члена, а также к *m. transversus perinei profundus* и *m. sphincter urethrae*. *N. dorsalis clitoridis* иннервирует клитор, влагалище и названные мышцы промежности.

5. **Задний кожный нерв бедра**, *n. cutaneus femoris posterior*, содержит волокна от передних ветвей *nn. spinales* S_1–S_3, чувствительный, выходит из полости малого таза через *foramen infrapiriforme*. В ягодичной области появляется из-под нижнего края *m. gluteus maximus* примерно посередине между *tuber ischiadicum* и *trochanter major*. В этом месте от заднего кожного нерва бедра отходят нижние нервы ягодиц, *nn. clunium inferiores*, которые иннервируют кожу нижней части ягодицы, и промежностные ветви, *rr. perineales*, иннервирующие кожу промежности. На бедре нерв располагается под широкой фасцией бедра, в борозде между *m. biceps femoris* и *m. semitendinosus*. Он доходит до подколенной ямки, отдавая ветви к коже заднемедиальной поверхности бедра.

6. **Седалищный нерв**, *n. ischiadicus*, получает волокна от всех передних ветвей *nn. spinales*, образующих крестцовое сплетение, смешанный, выходит из полости малого таза через *foramen infrapiriforme*. В ягодичной области он располагается под нижней частью *m. gluteus maximus*, в верхней и средней трети бедра между *caput longum m. biceps femoris* и *m. adductor magnus*. В нижней трети бедра, или в подколенной ямке, седалищный нерв делится на две конечные ветви: более крупную, являющуюся продолжением седалищного нерва, — большеберцовый нерв, *n. tibialis*, и ответвляющуюся латерально меньшую ветвь — общий малоберцовый нерв, *n. peroneus communis* (рис. 89). Деление седалищного нерва на конечные ветви также может осуществляться в средней или верхней трети бедра. От седалищного нерва на бедре отходят ветви к внутренней запирательной и близнецовым мышцам, к квадратной мышце бедра, к полусухожильной и полуперепончатой мышцам и к двуглавой мышце бедра.

Большеберцовый нерв, *n. tibialis*, получает волокна из передних ветвей *nn. spinales* L_4–S_2, смешанный, проходит посередине подколенной ямки, латерально и поверхностнее от подколенной вены. Затем вместе с подколенными артерией и веной вступает через верхнее отверстие в голено-подколенный канал, выходит из канала через нижнее отверстие и ложится позади медиальной лодыжки под *retinaculum mm. flexorum*. В этом

Рис. 89. Нервы голени (задняя поверхность):
1 — *n. ischiadicus*; 2 — *n. tibialis*; 3 — *n. peroneus communis*; 4 — *n. cutaneus surae medialis*; 5 — *n. cutaneus surae lateralis*; 6 — *n. suralis*

месте большеберцовый нерв делится на свои конечные ветви: медиальный и латеральный подошвенные нервы.

В области *fossa poplitea* большеберцовый нерв отдает:

1) мышечные ветви, *rr. musculares*, — к мышцам задней группы голени (*m. triceps surae, m. popliteus, m. plantaris*);

2) ветви к коленному суставу, *rr. cum articulatio genus*, чувствительные, — к капсуле сустава;

3) медиальный кожный нерв икры, *n. cutaneus surae medialis*; вначале он располагается под фасцией голени рядом с *v. saphena parva*, в нижней трети голени прободает фасцию и выходит под кожу. На этом уровне медиальный кожный нерв икры соединяется с латеральным кожным нервом икры, в результате чего образуется икроножный нерв, *n. suralis*. Последний проходит позади латеральной лодыжки, а затем — по латеральному краю стопы. Икроножный нерв отдает латеральные пяточные ветви, *rr. calcanei laterales*, иннервирующие латеральную часть пяточной области. Конечная ветвь икроножного нерва, располагающаяся на латеральном крае стопы, носит название латеральный тыльный кожный нерв, *n. cutaneus dorsalis lateralis*. Он иннервирует кожу латерального края тыла стопы и мизинца.

На голени большеберцовый нерв отдает:

1) мышечные ветви, *rr. musculares*, к глубоким мышцам задней группы голени (*m. tibialis posterior, m. flexor hallucis longus, m. flexor digitorum longus*);

2) ветви к голеностопному суставу, *rr. cum articulatio talocruralis*, — к капсуле сустава;

3) медиальные пяточные ветви, *rr. calcanei mediales*, иннервирующие медиальную часть пяточной области.

Медиальный подошвенный нерв, *n. plantaris medialis*, более крупный, чем латеральный (рис. 90). Он, смешанный по составу волокон, проходит в *sulcus plantaris medialis* в сопровождении соименных сосудов. Этот нерв иннервирует следующие мышцы подошвы: короткий сгибатель и мышцу, отводящую большой палец стопы, короткий сгибатель пальцев, первую и вторую червеобразные мышцы. На уровне оснований плюсневых костей медиальный подошвенный нерв отдает первый собственный подошвенный пальцевой нерв, *n. digitalis plantaris proprius*, который направляется к коже медиального края стопы и большого пальца. Дистальнее нерв постепенно отдает три общих

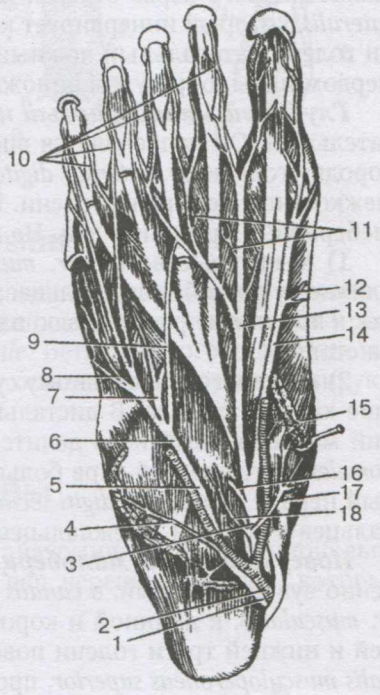

Рис. 90. Нервы подошвы:

1 — *n. tibialis*; 2 — *a. tibialis posterior*; 3 — *n. plantaris medialis*; 4 — *ramus muscularis n. plantaris lateralis*; 5, 6 — *n. plantaris lateralis*; 7 — *ramus profundus n. plantaris lateralis*; 8 — кожно-мышечные ветви; 9 — *ramus communicans*; 10 — *nn. digitales plantares proprii*; 11,15,16,17,18 — *rami musculares n. plantaris medialis*; 12 — *ramus cutaneus n. plantaris medialis*; 13; 14 — *n. plantaris medialis*

подошвенных пальцевых нерва, *nn. digitales plantares communes*, которые лежат под подошвенным апоневрозом и идут к соответствующим межпальцевым промежуткам. На уровне оснований проксимальных фаланг каждый нерв делится на два собственных подошвенных пальцевых нерва, *nn. digitales plantares proprii*, которые иннервируют кожу обращенных друг к другу сторон I–IV пальцев.

Латеральный подошвенный нерв, *n. plantaris lateralis*, смешанный. Вначале он располагается между *m. quadratus plantae* и *m. flexor digitorum brevis*, а затем в *sulcus plantaris lateralis* в сопровождении соименных сосудов. Этот нерв иннервирует квадратную мышцу подошвы и мышцу, отводящую мизинец стопы, короткий сгибатель мизинца стопы.

У основания IV плюсневой кости латеральный подошвенный нерв делится на глубокую и поверхностную ветви. Глубокая ветвь, *r. profundus*, сопровождает подошвенную артериальную дугу и иннервирует мышцу, приводящую большой палец стопы, межкостные мышцы, III и IV червеобразные мышцы. Поверхностная ветвь, *r. superficialis*, в латеральном направлении отдает собственный подошвенный пальцевой нерв, *n. digitalis plantaris proprius*, к коже латеральной поверхности мизинца стопы и в медиальном направлении – общий подошвенный пальцевый нерв, *n. digitalis plantaris communis*. Последний разделяется на два собственных подошвенных пальцевых нерва, *nn. digitales plantares proprii*, которые иннервируют кожу обращенных друг к другу сторон IV–V пальцев стопы.

Общий малоберцовый нерв, *n. peroneus communis*, содержит волокна от передних ветвей *nn. spinales* L_4–S_2, смешанный, идет вдоль латеральной стенки подколенной ямки, огибает с латеральной стороны *caput fibulae*, проникает в *canalis musculoperoneus superior* и в толще длинной малоберцовой мышцы делится на глубокий и поверхностный малоберцовые нервы. До места деления от общего малоберцового нерва отходит латеральный кожный нерв икры, *n. cutaneus surae lateralis*, который иннервирует кожу латеральной стороны голени. В нижней трети голени латеральный кожный нерв икры соединяется с медиальным кожным нервом икры, образуя икроножный нерв, *n. suralis*.

Глубокий малоберцовый нерв, *n. peroneus profundus*, преимущественно двигательный. Он направляется вперед, прободает переднюю межмышечную перегородку голени, *m. extensor digitorum longus* и ложится на переднюю поверхность межкостной мембраны голени. Нерв проходит в сопровождении передних большеберцовых артерии и вен. На голени и тыле стопы нерв отдает:

1) мышечные ветви, *rr. musculares*, к передней большеберцовой мышце, к длинному разгибателю пальцев, к длинному разгибателю большого пальца стопы, к короткому разгибателю пальцев, к короткому разгибателю большого пальца стопы;

2) ветви к голеностопному суставу, *rr. cum articulatio talocruralis*, иннервирующие капсулу сустава. В дистальном отделе I межпальцевого промежутка глубокий малоберцовый нерв делится на два тыльных пальцевых нерва, *nn. digitales dorsales* (латеральный нерв большого пальца стопы, *n. hallucis lateralis*, и медиальный нерв II пальца, *n. digiti secundi medialis*). Эти нервы иннервируют кожу тыла пальцев в области I межпальцевого промежутка (рис. 91).

Поверхностный малоберцовый нерв, *n. peroneus superficialis*, преимущественно чувствительный, в *canalis musculoperoneus superior* отдает мышечные ветви, *rr. musculares*, к длинной и короткой малоберцовым мышцам. На границе средней и нижней трети голени поверхностный малоберцовый нерв выходит из *canalis musculoperoneus superior*, прободает фасцию голени и спускается на тыл сто-

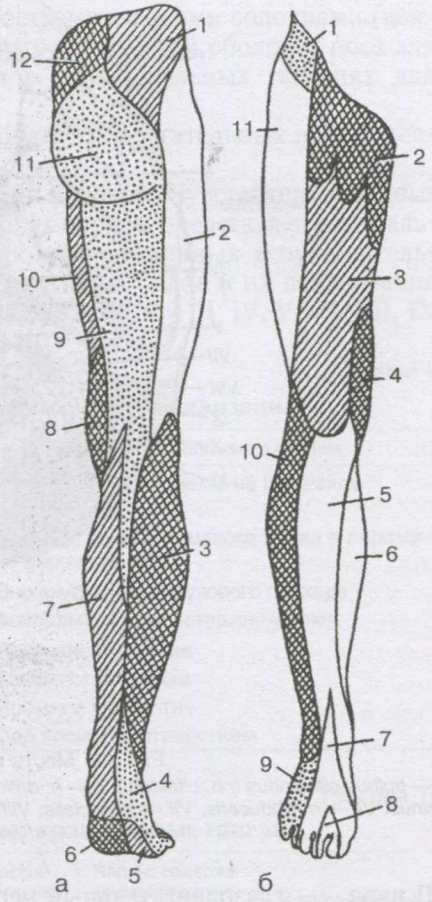

Рис. 91. Зоны иннервации кожными нервами нижней конечности:

а — задняя поверхность: 1 — *nn. clunium superiores*; 2 — *n. cutaneus femoris lateralis*; 3 — *n. cutaneus surae lateralis*; 4 — *n. suralis*; 5 — *n. plantaris lateralis*; 6 — *n. plantaris medialis*; 7 — *n. cutaneus surae medialis*; 8 — *ramus cutaneus* (*n. obturatorius*); 9 — *n. cutaneus femoris posterior*; 10 — *rami cutanei anteriores* (*n. femoralis*); 11 — *nn. clunium inferiores*; 12 — *nn. clunium medii*;

б — передняя поверхность: 1 — *ramus cutaneus n. iliohypogastrici*; 2 — *n. genitofemoralis*; 3 — *rami cutanei anteriores* (*n. femoralis*); 4 — *ramus cutaneus* (*n. obturatorius*); 5 — *n. saphenus* (*n. femoralis*); 6 — *n. cutaneus surae medialis*; 7 — *nn. cutanei dorsales medialis et intermedius* (*n. peroneus superficialis*); 8 — *n. peroneus profundus*; 9 — *n. cutaneus dorsalis lateralis* (*n. suralis*); 10 — *n. cutaneus surae lateralis*; 11 — *n. cutaneus femoris lateralis*

пы, где делится на две конечные ветви: медиальный и промежуточный тыльные кожные нервы.

Медиальный тыльный кожный нерв, *n. cutaneus dorsalis medialis*, направляется к медиальному краю стопы. Иннервирует кожу медиальной поверхности большого пальца, кожу медиального края стопы, кожу обращенных друг к другу поверхностей II и III пальцев. К коже пальцев идут тыльные пальцевые нервы стопы, *nn. digitales dorsales pedis*.

Промежуточный тыльный кожный нерв, *n. cutaneus dorsalis intermedius*, проходит по передне-латеральной поверхности стопы и делится на тыльные пальцевые нервы стопы, *nn. digitales dorsales pedis*, которые иннервируют кожу обращенных друг к другу сторон III–IV–V пальцев.

КОПЧИКОВОЕ СПЛЕТЕНИЕ

Копчиковое сплетение, *plexus coccygeus*, образовано передними ветвями пятого крестцового S_5 и первого копчикового Co_1 спинномозговых нервов. Оно располагается на *m. coccygeus* и *ligamentum sacrospinale*. Ветвями этого сплетения являются заднепроходно-копчиковые нервы, *nn. anococcygei*. Они иннервируют кожу в области копчика и анального отверстия.

ЧЕРЕПНЫЕ НЕРВЫ

Черепные нервы, *nn. craniales*, — это нервы, анатомически и функционально связанные с головным мозгом. Различают 12 пар черепных нервов, которые обозначаются римскими цифрами (рис. 92):

I пара — обонятельные нервы, *nn. olfactorii*;

II пара — зрительный нерв, *n. opticus*;

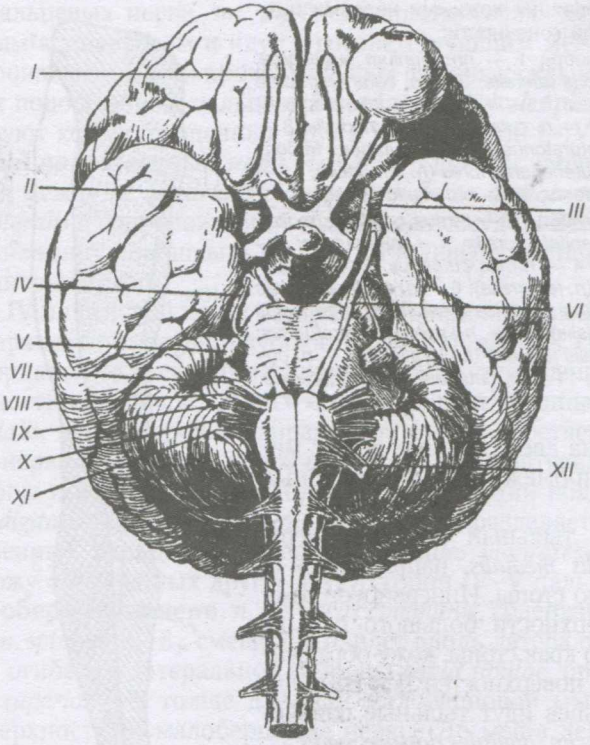

Рис. 92. Места выхода черепных нервов:
I — *bulbus olfactorius* (*nn. olfactorii*); II — *n. opticus*; III — *n. oculomotorius*; IV — *n. trochlearis*; V — *n. trigeminus*; VI — *n. abducens*; VII — *n. facialis*; VIII — *n. vestibulocochlearis*; IX — *n. glossopharyngeus*; X — *n. vagus*; XI — *n. accessorius*; XII — *n. hypoglossus*

III пара — глазодвигательный нерв, *n. oculomotorius*;
IV пара — блоковый нерв, *n. trochlearis*;
V пара — тройничный нерв, *n. trigeminus*;
VI пара — отводящий нерв, *n. abducens*;
VII пара — лицевой нерв, *n. facialis*;
VIII пара — преддверно-улитковый нерв, *n. vestibulocochlearis*;
IX пара — языкоглоточный нерв, *n. glossopharyngeus*;
X пара — блуждающий нерв, *n. vagus*;
XI пара — добавочный нерв, *n. accessorius*;
XII пара — подъязычный нерв, *n. hypoglossus*.

I и II пары черепных нервов по своему развитию связаны с передним мозгом, III–XII пары — с различными отделами ствола головного мозга. При этом III и IV пары связаны со средним мозгом, V–VIII — с мостом, и IX–XII — с продолговатым мозгом.

По составу волокон черепные нервы разделяют на 3 группы:
1) чувствительные нервы — I, II и VIII пары;
2) двигательные нервы — IV, VI, XI и XII пары;

3) смешанные нервы — III, V, VII, IX и X пары.

Чувствительные нервы образованы центростремительными волокнами (центральными отростками) клеток, расположенных в слизистой оболочке носа для I пары, в сетчатке глаза для II пары или в чувствительных ганглиях для VIII пары.

Двигательные нервы образованы аксонами клеток двигательных ядер черепных нервов — IV, VI, XI и XII пар.

Смешанные нервы имеют различный состав волокон. Чувствительный компонент, имеющийся у V, VII, IX и X пар черепных нервов, представлен центральными отростками псевдоуниполярных клеток, расположенных в чувствительных узлах черепных нервов. Название чувствительных узлов и их локализация указаны в табл. 9. Двигательный компонент, имеющийся у III, IV, V, VI, VII, IX

Таблица 9

Чувствительные узлы черепных нервов и их локализация

Нерв, его название и номер пары	Название ганглия	Место расположения ганглия
Тройничный нерв, *n. trigeminus*, V пара	*Ganglion trigeminale*	Тройничное вдавление на пирамиде височной кости
Лицевой нерв, *n. facialis*, VII пара	*Ganglion geniculi*	Коленце канала лицевого нерва в пирамиде височной кости
Преддверно-улитковый нерв, *n. vestibulocochlearis*, VIII пара	*Ganglion vestibulare*	Дно внутреннего слухового прохода
	Ganglion cochleare	Спиральный канал стержня улитки
Языкоглоточный нерв, *n. glossopharyngeus*, IX пара	*Ganglion superius*	Яремное отверстие
	Ganglion inferius	Каменистая ямочка
Блуждающий нерв, *n. vagus*, X. пара	*Ganglion superius*	Яремное отверстие
	Ganglion inferius	Под яремным отверстием

Таблица 10

Вегетативные (парасимпатические) краниальные ганглии

Название ганглия	Местоположение ганглия	Парасимпатический центр ствола мозга; нервы, содержащие преганглионарные парасимпатические волокна	Нервы, содержащие постганглионарные парасимпатические волокна	Иннервируемый орган
Ganglion ciliare	*Orbita*, латеральнее *n. opticus*	*Nucl. accessorii n. oculomotorii, radix oculomotorius* из *n. oculomotorius*	*Nn. ciliares breves*	*M. sphincter pupillae, m. ciliaris*
Ganglion pterygopalatinum	*Fossa pterygopalatina*, по ходу *n. maxillaris*	*Nucl. salivatorius superior, nucl. lacrimalis, n. petrosus major* из *n. facialis*	*Nn. palatini, nn. nasales posteriores, n. zygomaticus*	Слизистые железы нёба, полости носа, слезная железа
Ganglion submandibulare	*Glandula submandibularis*, над железой	*Nucl. salivatorius superior, chorda tympani* из *n. facialis*	*Rr. submandibulares*	*Glandula submandibularis*
Ganglion sublinguale	*Glandula submandibularis*, над железой	*Nucl. salivatorius superior, chorda tympani* из *n. facialis*	*Rr. sublinguales*	*Glandula sublingualis*
Ganglion oticum	*Basis cranii externa* под *foramen ovale*, по ходу *n. mandibularis*	*Nucl. salivatorius inferior, n. petrosus minor* из *n. glossopharyngeus*	*N. auriculotemporalis*	*Glandula parotidea*

и X пар черепных нервов, представлен аксонами клеток двигательных ядер соответствующих нервов. Парасимпатический компонент в составе смешанных нервов содержится у III, VII, IX и X пар черепных нервов. Он образован преганглионарными парасимпатическими волокнами, идущими от парасимпатических ядер соответствующих нервов до вегетативных ганглиев или постганглионарными волокнами, являющимися аксонами клеток указанных ганглиев. Название, локализация вегетативных ганглиев и нервы, содержащие парасимпатические волокна, указаны в табл. 10, см. с. 185.

Следует отметить, что в составе двигательных и смешанных черепных нервов также имеются симпатические постганглионарные волокна, происходящие из верхнего шейного узла симпатического ствола.

Обонятельные нервы

Обонятельные нервы, *nn. olfactorii*, — I пара черепных нервов. Они образованы центральными отростками биполярных обонятельных клеток, расположенных в обонятельной области слизистой оболочки полости носа. Обонятельные нервы в единый ствол не собираются, а формируют несколько пучков (15–20), которые проходят в полость черепа через решетчатую пластинку решетчатой кости. Заканчиваются обонятельные нервы на клетках обонятельной луковицы (рис. 93).

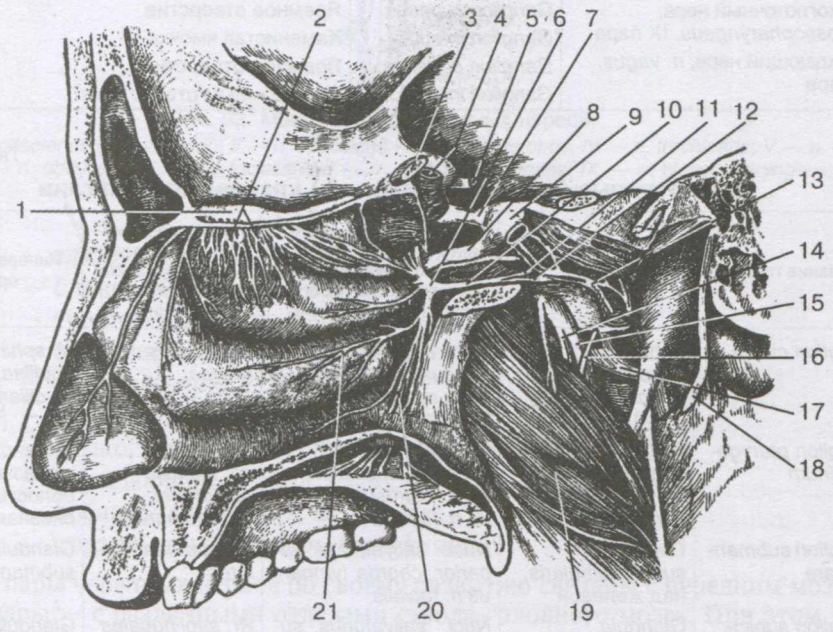

Рис. 93. Обонятельные нервы, крылонёбный узел и его связи, ветви тройничного нерва:
1 — *bulbus olfactorius*; 2 — *nn. olfactorii*; 3 — *n. opticus*; 4 — *a. carotis interna*; 5 — *n. oculomotorius*; 6 — *ganglion pterygopalatinum*; 7 — *n. ophthalmicus*; 8 — *n. maxillaris*; 9 — *ganglion trigeminale*; 10 — *n. canalis pterygoidei*; 11 — *n. petrosus major*; 12 — *n. petrosus profundus*; 13 — *plexus caroticus internus*; 14 — *n. lingualis*; 15 — *n. alveolaris inferior*; 16 — *chorda tympani*; 17 — *a. maxillaris*; 18 — *n. facialis*; 19 — *m. pterygoideus medialis*; 20 — *nn. palatini*; 21 — *nn. nasales posteriores*

Зрительный нерв

Зрительный нерв, *n. opticus*, — II пара черепных нервов, образован аксонами мультиполярных нейронов ганглиозного слоя сетчатки, которые сближаются друг с другом в области слепого пятна сетчатки (диска зрительного нерва). В составе зрительного нерва находится около 1 млн волокон, поэтому его толщина вместе с оболочками составляет около 4 мм. В соответствии с топографией в зрительном нерве выделяют 4 части:

— внутриглазную, которая прободает сосудистую оболочку и склеру глазного яблока;

— глазничную, простирающуюся от глазного яблока до зрительного канала;

— внутриканальную, равную по длине протяженности зрительного канала;

— внутричерепную, расположенную на основании головного мозга в подпаутинном пространстве от зрительного канала до зрительного перекреста.

Общая протяженность зрительного нерва около 50 мм. При этом наибольшей по длине является глазничная часть (25–30 мм).

В глазнице зрительный нерв окружен внутренним и наружным влагалищами зрительного нерва, *vagina interna et vagina externa n. optici*, которые являются продолжением твердой и мягких оболочек головного мозга и сращены со склерой. Между влагалищами зрительного нерва находятся щелевидные межвлагалищные пространства, *spatia intervaginalia*. По ним оттекает внутриглазная жидкость в межоболочечные пространства головного мозга.

Примерно по середине глазничной части в ствол зрительного нерва снизу проникает центральная артерия сетчатки (ветвь глазной артерии), которая располагается внутри нерва вместе с одноименной веной.

На основании мозга правый и левый зрительные нервы сближаются друг с другом, формируя неполный зрительный перекрест, *chiasma opticum*.

Глазодвигательный нерв

Глазодвигательный нерв, *n. oculomotorius*, — III пара черепных нервов. Он образован аксонами двигательных и вегетативных ядер, т. е. является смешанным по составу волокон. Парное двигательное ядро, *nucl. n. oculomotorii*, крупное, состоит из 5 сегментов, каждый из которых обеспечивает иннервацию определенных мышц глазного яблока и мышцы, поднимающей верхнее веко. Непарное двигательное ядро — центральное непарное ядро, *nucl. centralis impar*, наряду с нижним сегментом двигательного ядра участвует в иннервации медиальных прямых мышц глазного яблока, обеспечивая их одновременное приближение к срединной плоскости (конвергенцию). Парасимпатические добавочные ядра глазодвигательного нерва, *nuclei accessorii nervi oculomotorii* (Якубовича), отвечают за иннервацию мышцы, суживающей зрачок, и ресничной мышцы.

Глазодвигательный нерв выходит из вещества среднего мозга в области межножковой ямки (из одноименной борозды). Затем он направляется вперед, проходит в боковой стенке пещеристого синуса и через верхнюю глазничную щель направляется в глазницу (рис. 94). Перед входом в глазницу нерв делится на верхнюю и нижнюю ветви, *ramus superior et ramus inferior*.

Верхняя ветвь, чисто двигательная, идет к верхней прямой мышце глаза и мышце, поднимающей верхнее веко. Нижняя ветвь — смешанная. Проходящие в ней двигательные волокна иннервируют нижнюю и медиальную прямые, а также нижнюю косую мышцы глазного яблока. Вегетативные волокна образуют

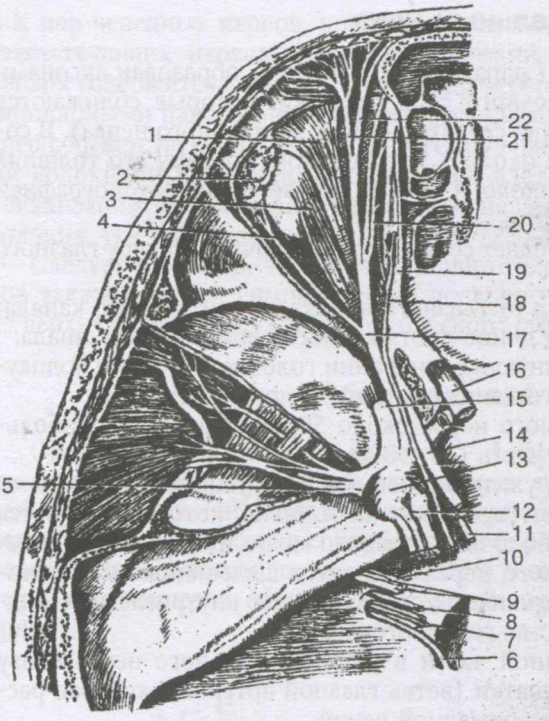

Рис. 94. Нервы глазницы. Вид сверху:
1 — *m. levator palpebrae superioris*;
2 — *glandula lacrimalis*;
3 — *m. rectus superior*;
4 — *n. lacrimalis*;
5 — *n. mandibularis*;
6 — *radix spinalis n. accessorii*;
7 — *n. accessorius*;
8 — *n. glossopharyngeus*;
9 — *n. vestibulocochlearis*;
10 — *n. facialis*;
11 — *n. abducens*;
12 — *n. trigeminus*;
13 — *ganglion trigeminale*;
14 — *n. oculomotorius*;
15 — *n. maxillaris*;
16 — *n. opticus*;
17 — *n. ophthalmicus*;
18 — *n. trochlearis*;
19 — *m. obliquus superior*;
20 — *n. nasociliaris*;
21 — *n. supraorbitalis*;
22 — *n. supratrochlearis*

глазодвигательный корешок ресничного узла, *radix oculomotoria ganglii ciliaris*, который отходит от нижней ветви и направляется к одноименному узлу. В составе этого корешка проходят преганглионарные парасимпатические волокна от добавочного ядра глазодвигательного нерва. Постганглионарные волокна от клеток ресничного узла идут к глазному яблоку в составе *nn. ciliares breves* и иннервируют мышцу, суживающую зрачок, и ресничную мышцу, осуществляющую аккомодацию.

Блоковый нерв

Блоковый нерв, *n. trochlearis*, — IV пара черепных нервов. Нерв образован аксонами клеток двигательного ядра, *nucl. n. trochlearis*, расположенного в центральном сером веществе среднего мозга. При этом он направляется дорсально и на противоположную сторону, выходит из вещества среднего мозга латеральнее уздечки верхнего мозгового паруса, огибает с латеральной стороны ножку мозга и появляется на основании мозга. Затем блоковый нерв проходит в толще боковой стенки пещеристого синуса и через верхнюю глазничную щель проникает в глазницу, располагаясь кверху и латеральнее глазодвигательного нерва. Блоковый нерв иннервирует верхнюю косую мышцу глазного яблока.

Тройничный нерв

Тройничный нерв, *n. trigeminus*, — V пара черепных нервов. По составу волокон он смешанный — двигательный и чувствительный. Двигательные волокна являются аксонами двигательного ядра тройничного нерва, расположенного в мосту. Чувствительные волокна представлены центральными отростками псев-

доуниполярных клеток, находящихся в чувствительном узле полулунной формы — тройничном узле, *ganglion trigeminale*. Этот узел лежит на передней поверхности пирамиды височной кости в области тройничного вдавления и носит название Гассеров узел. Центральные отростки клеток тройничного узла заканчиваются на клетках трех ядер: среднемозгового ядра, *nucl. mesencephalicus;* мостового ядра, *nucl. pontinus*; ядра спинномозгового пути тройничного нерва, *nucl. spinalis n. trigemini.*

Тройничный нерв выходит из вещества моста на границе со средней мозжечковой ножкой двумя корешками — чувствительным и двигательным. Чувствительный корешок, *radix sensoria*, представлен совокупностью всех центральных отростков клеток тройничного узла. Двигательный корешок, *radix motoria*, гораздо тоньше, поэтому его называют меньшей частью тройничного нерва, *portio minor n. trigemini.*

Периферические отростки псевдоуниполярных клеток тройничного узла образуют три ветви: 1-я ветвь — глазной нерв; 2-я ветвь — верхнечелюстной нерв; 3-я ветвь — нижнечелюстной нерв. Двигательные волокна присоединяются только к третьей ветви, поэтому глазной и верхнечелюстной нервы являются чисто чувствительными, а нижнечелюстной — смешанным (рис. 95).

Особенностью ветвей тройничного нерва является наличие по их ходу вегетативных краниальных узлов. На клетках этих узлов заканчиваются преганглионарные парасимпатические волокна от других черепных нервов (VII и IX пар). Постганглионарные волокна, начинающиеся от клеток вегетативных узлов, при-

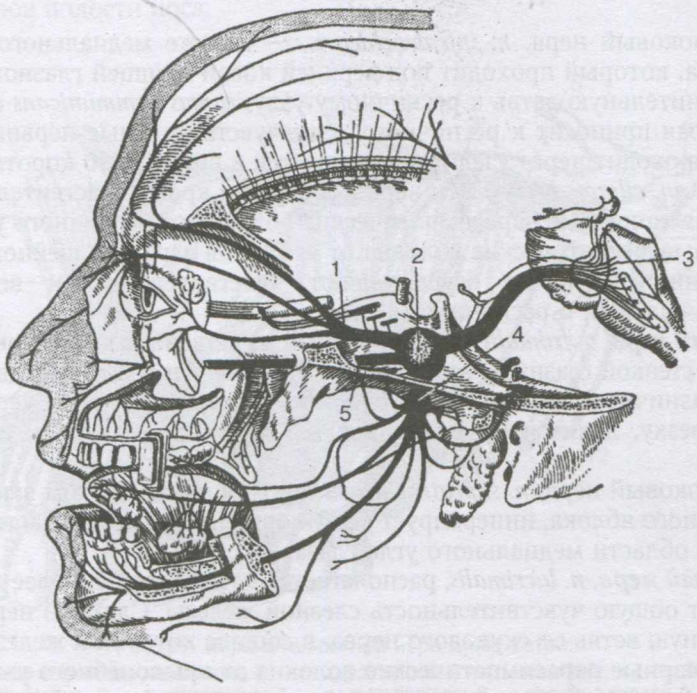

Рис. 95. Тройничный нерв и его ветви:
1 — *n. ophthalmicus*; 2 — *ganglion trigeminale*; 3 — *n. trigeminus*; 4 — *n. mandibularis*; 5 — *n. maxillaris*

соединяются к ветвям тройничного нерва и достигают в их составе рабочего органа (железы).

От каждой ветви тройничного нерва в самом начале отходит менингеальная ветвь к твердой оболочке головного мозга.

Глазной нерв, *n. ophthalmicus*, — первая ветвь тройничного нерва, осуществляет иннервацию глазного яблока, слезной железы, слезного мешка, слизистой оболочки решетчатого лабиринта, лобной и клиновидной пазух, кожи и конъюнктивы верхнего века, надпереносья, спинки носа и лба. Следовательно, он имеет зону иннервации выше глазной щели.

Глазной нерв ответвляется от тройничного нерва в области Гассерова узла и проходит вместе с III и IV парами черепных нервов в латеральной стенке пещеристого синуса твердой оболочки головного мозга. Затем через верхнюю глазничную щель проникает в глазницу и делится на три ветви: носоресничный, лобный и слезный нервы. По вступлении в глазницу отдает менингеальную ветвь, *r. meningeus*.

1. ***Носоресничный нерв***, *n. nasociliaris*, в глазнице располагается наиболее медиально, между медиальной прямой и верхней косой мышцами глазного яблока. Он отдает следующие ветви:

— задний и передний решетчатые нервы, *nn. ethmoidales posterior et anterior*, — к слизистой оболочке ячеек решетчатого лабиринта;

— два длинных ресничных нерва, *nn. ciliares longi*, — к склере и сосудистой оболочке глазного яблока;

— носовые ветви, *rami nasales*, — к слизистой оболочке передней части полости носа;

— подблоковый нерв, *n. infratrochlearis*, — к коже медиального угла глаза и корня носа, который проходит под верхней косой мышцей глазного яблока;

— соединительную ветвь к ресничному узлу, *ramus communicans cum ganglion ciliare*, которая приносит к ресничному узлу чувствительные нервные волокна, транзитом проходит через узел и продолжается в виде 15–20 коротких ресничных нервов, *nn. ciliares breves*. Эти нервы содержат, кроме чувствительных волокон, постганглионарные парасимпатические волокна от ресничного узла и постганглионарные симпатические волокна от нейронов верхнего шейного узла. Короткие ресничные нервы осуществляют чувствительную и вегетативную иннервацию радужки и ресничной мышцы.

2. ***Лобный нерв***, *n. frontalis*, самый крупный из ветвей глазного нерва, проходит под верхней стенкой глазницы примерно посередине. Он делится на две ветви:

— надглазничный нерв, *n. supraorbitalis*, выходит из глазницы через надглазничную вырезку, делится на медиальную и латеральную ветви, иннервирует кожу лба;

— надблоковый нерв, *n. supratrochlearis*, проходит над блоком верхней косой мышцы глазного яблока, иннервирует кожу корня носа, нижней части лба и верхнего века в области медиального угла глаза.

3. ***Слезный нерв***, *n. lacrimalis*, располагается в глазнице наиболее латерально, обеспечивает общую чувствительность слезной железы. Слезный нерв получает соединительную ветвь от скулового нерва, в составе которой к железе проходят постганглионарные парасимпатические волокна от крылонёбного узла.

Верхнечелюстной нерв, *n. maxillaris*, — вторая ветвь тройничного нерва, осуществляет иннервацию десны и зубов верхней челюсти, кожи носа, нижнего века, верхней губы, щеки и височной области, слизистой оболочки неба, верхней

губы, полости носа, верхнечелюстной пазухи, щеки. Следовательно, он иннервирует среднюю часть лица между глазной щелью и углом рта.

Верхнечелюстной нерв в полости черепа отдает менингеальную ветвь, *ramus meningeus*, которая сопровождает переднюю ветвь средней менингеальной артерии и иннервирует твердую оболочку головного мозга в области средней черепной ямки. Из полости черепа нерв проходит через круглое отверстие в крыловидно-нёбную ямку, где от него отходят подглазничный, скуловой нервы и узловые ветви к крылонёбному узлу (рис. 96).

1. ***Подглазничный нерв***, *n. infraorbitalis*, проникает через нижнюю глазничную щель в глазницу, в которой проходит в подглазничной борозде, а затем — в подглазничном канале. Здесь от подглазничного нерва отходят верхние передние, средняя и задние альвеолярные ветви, *rami alveolares superiores anteriores, medius et posteriores*, образующие верхнее зубное сплетение, *plexus dentalis superior*. От этого сплетения начинаются верхние зубные ветви, *rami dentales superiores*, иннервирующие зубы верхней челюсти, и верхние десневые ветви, *rami gingivales superiores*, иннервирующие десну верхней челюсти.

Из глазницы нерв выходит через подглазничное отверстие на переднюю поверхность верхней челюсти, где в области *fossa canina* веерообразно разделяется на несколько ветвей, образуя малую гусиную лапку, *pes anserinus minor*:

— нижние ветви век, *rami palpebrales inferiores*, — к коже и конъюнктиве нижнего века;

— наружные носовые ветви, *rami nasales externi*, — к коже крыла носа;

— внутренние носовые ветви, *rami nasales interni*, — к слизистой оболочке передних отделов полости носа;

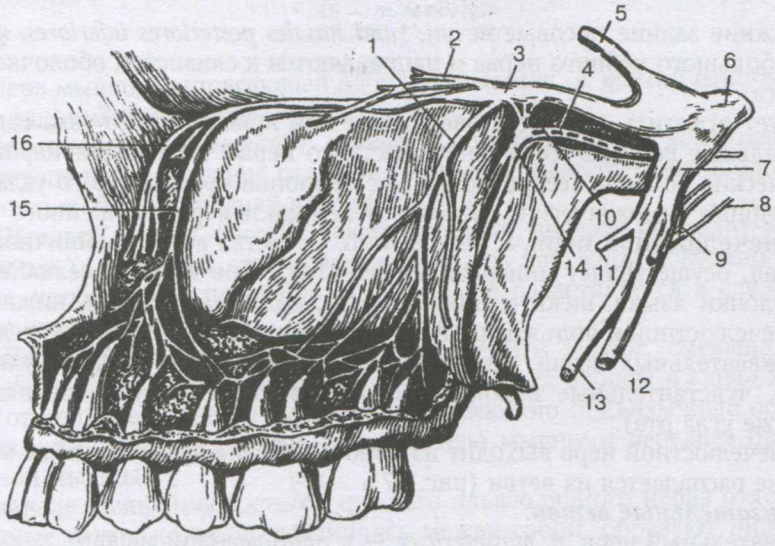

Рис. 96. Верхнечелюстной нерв и его ветви:

1 — *rami alveolares superiores posteriores*; 2 — *n. zygomaticus*; 3 — *n. maxillaris*; 4 — *n. canalis pterygoidei*; 5 — *n. ophthalmicus*; 6 — *n. trigeminus*; 7 — *n. mandibularis*; 8 — *chorda tympani*; 9 — *ganglion oticum*; 10 — *rami communicantes cum ganglion pterygopalatinum*; 11 — *n. massetericus*; 12 — *n. alveolaris inferior*; 13 — *n. lingualis*; 14 — *ganglion pterygopalatinum*; 15 — *rami alveolares superiores anteriores*; 16 — *n. infraorbitalis*

— верхние губные ветви, *rami labiales superiores*, — к коже и слизистой оболочке верхней губы.

2. ***Скуловой нерв***, *n. zygomaticus*, ответвляется от верхнечелюстного нерва в крыловидно-нёбной ямке и затем через нижнюю глазничную щель проникает в глазницу. Здесь он отдает соединительную ветвь к слезному нерву. Эта ветвь содержит постганглионарные парасимпатические волокна, идущие от нейронов крылонёбного узла к слезной железе. Далее скуловой нерв входит в скулоглазничное отверстие скуловой кости и вскоре делится на две ветви:

— скуловисочную ветвь, *ramus zygomaticotemporalis*, которая проходит через одноименное отверстие к коже височной области и латерального угла глаза;

— скулолицевую ветвь, *ramus zygomaticofacialis*, которая также выходит через одноименное отверстие к коже скуловой и щечной областей.

3. ***Узловые ветви***, *rami ganglionares*, направляются от верхнечелюстного нерва в количестве 2–3 к крылонёбному узлу, *ganglion pterygopalatinum*. Эти ветви содержат чувствительные волокна, которые транзитом проходят через узел и продолжаются в составе ветвей, отходящих от крылонёбного узла. Этими ветвями являются:

— медиальные и латеральные верхние задние носовые ветви, *rami nasales posteriores superiores mediales et laterales*, проникающие через клиновидно-нёбное отверстие к слизистой оболочке полости носа;

— носонёбный нерв, *n. nasopalatinus*, проходящий вначале через клиновидно-нёбное отверстие к слизистой оболочке перегородки носа, а затем через резцовый канал к слизистой оболочке твердого и мягкого нёба;

— большой и малые нёбные нервы, *n. palatinus major et nn. palatini minores*, идущие через одноименные каналы к слизистой оболочке твердого и мягкого нёба;

— нижние задние носовые ветви, *rami nasales posteriores inferiores*, являются ветвями большого нёбного нерва и направляются к слизистой оболочке дна полости носа.

Следует отметить, что в составе всех ветвей крылонёбного узла содержатся чувствительные волокна от верхнечелюстного нерва, постганглионарные парасимпатические волокна (секреторные) от нейронов крылонёбного узла и постганглионарные симпатические волокна от нейронов верхнего шейного узла.

Нижнечелюстной нерв, *n. mandibularis*, — третья ветвь тройничного нерва, смешанная, осуществляет иннервацию десны и зубов нижней челюсти, слизистой оболочки языка, щеки и нижней губы, кожи подбородка, нижней губы, поднижнечелюстной и подъязычной слюнных желез, височно-нижнечелюстного сустава, жевательных мышц, некоторых мышц шеи, нёба и среднего уха. Следовательно, чувствительные волокна этого нерва иннервируют нижнюю часть лица (ниже угла рта).

Нижнечелюстной нерв выходит из полости черепа через овальное отверстие и сразу же распадается на ветви (рис. 97).

1. ***Двигательные ветви***:

— жевательный нерв, *n. massetericus*, — к одноименной мышце;

— глубокие височные нервы, *nn. temporales profundi*, — к височной мышце;

— латеральный и медиальный крыловидные нервы, *nn. pterygoidei lateralis et medialis*, — к одноименным мышцам;

— нерв мышцы, напрягающей барабанную перепонку, *n. musculi tensoris tympani*, — к одноименной мышце;

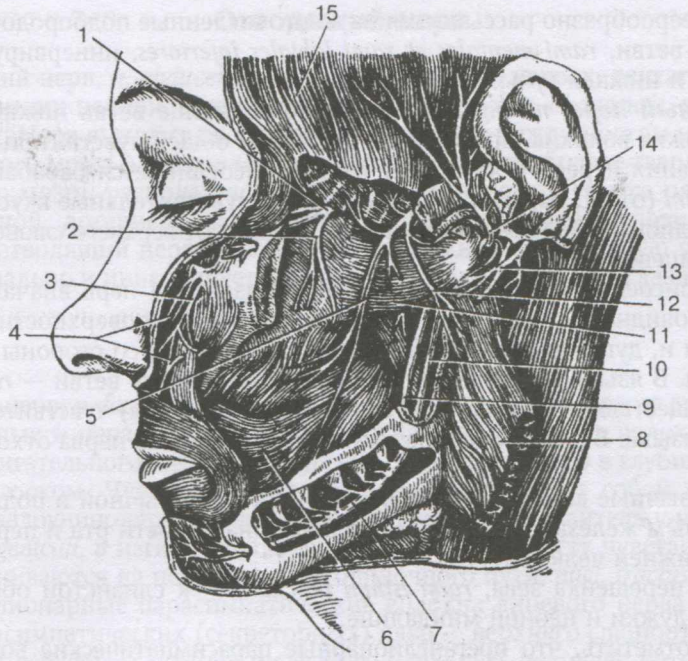

Рис. 97. Третья ветвь тройничного нерва:
1 — *n. maxillaris*; 2 — *n. alveolaris superior*; 3 — *n. infraorbitalis*; 4 — *pes anserinus minor* (ветви *n. infraorbitalis*); 5 — *n. buccalis*; 6 — *m. buccinator*; 7, 10 — *n. alveolaris inferior*; 8 — *m. masseter*; 9 — *n. lingualis*; 11 — *m. pterygoideus lateralis*; 12 — *n. massetericus*; 13 — *n. facialis*; 14 — *n. auriculotemporalis*; 15 — *m. temporalis*

— нерв мышцы, напрягающей нёбную занавеску, *n. musculi tensoris veli palatini*, — к одноименной мышце.

2. ***Менингеальная ветвь***, *r. meningeus*, чувствительная, возвращается в полость черепа через овальное отверстие и иннервирует твердую оболочку головного мозга в области средней черепной ямки.

3. ***Щечный нерв***, *n. buccalis*, чувствительный, вначале проходит между крыловидными мышцами, а затем располагается на наружной поверхности щечной мышцы, прободает ее примерно посередине и разветвляется в слизистой оболочке и коже щеки.

4. ***Нижний альвеолярный нерв***, *n. alveolaris inferior*, смешанный, самый крупный из ветвей нижнечелюстного нерва. Перед входом в канал нижней челюсти от него ответвляется двигательный челюстно-подъязычный нерв, *n. mylohyoideus*, который иннервирует одноименную мышцу и переднее брюшко двубрюшной мышцы.

В канале нижней челюсти от нижнего альвеолярного нерва отходят многочисленные ветви, которые, соединяясь между собой, образуют нижнее зубное сплетение, *plexus dentalis inferior*. Из этого сплетения выходят:

— нижние зубные ветви, *rami dentales inferiores*, — к зубам нижней челюсти;

— нижние десневые ветви, *rami gingivales inferiores*, — к десне нижней челюсти.

Из канала нижней челюсти нижний альвеолярный нерв выходит через подбородочное отверстие и получает название — подбородочный нерв, *n. mentalis*.

Этот нерв веерообразно рассыпается на многочисленные подбородочные и нижние губные ветви, *rami mentales et rami labiales inferiores*, иннервирующие кожу подбородка и нижней губы.

5. ***Язычный нерв***, *n. lingualis*, вторая по величине ветвь нижнечелюстного нерва, содержит волокна, проводящие импульсы общей чувствительности. В области основания черепа к язычному нерву присоединяется барабанная струна, *chorda tympani* (от VII пары), которая содержит чувствительные вкусовые волокна и преганглионарные парасимпатические волокна от верхнего слюноотделительного ядра лицевого нерва.

После присоединения барабанной струны язычный нерв вначале проходит между крыловидными мышцами, затем по внутренней поверхности ветви нижней челюсти и, дугообразно изгибаясь, вступает в язык со стороны нижней его поверхности. В языке он разделяется на многочисленные ветви — *rami linguales*, которые осуществляют общую и вкусовую (*chorda tympani*) чувствительность передних 2/3 языка. В области дна полости рта от язычного нерва отходят следующие ветви:

— подъязычные ветви, *rami sublinguales*, — к подъязычной и поднижнечелюстной слюнным железам, слизистой оболочке дна полости рта и передних отделов десны нижней челюсти;

— ветви перешейка зева, *rami isthmi faucium*, — к слизистой оболочке нёбно-язычной дужки и нёбной миндалине.

Следует отметить, что преганглионарные парасимпатические волокна барабанной струны, идущие в составе подъязычных ветвей, прерываются на нейронах поднижнечелюстного и непостоянного подъязычного вегетативных узлов, *ganglion submandibulare et ganglion sublinguale*. Эти узлы лежат рядом с иннервируемыми слюнными железами. Нервные волокна, идущие к поднижнечелюстному и подъязычному узлам, носят название узловые ветви, *rami ganglionares*. Они транзитом проходят через узел и обеспечивают общую чувствительность данных желез.

6. ***Ушно-височный нерв***, *n. auriculotemporalis*, начинается от нижнечелюстного нерва двумя корешками, которые охватывают среднюю менингеальную артерию, а затем сливаются в один ствол. Ушно-височный нерв огибает сзади шейку нижней челюсти, пронизывает околоушную слюнную железу, проходит кпереди от хряща наружного слухового прохода, сопровождая поверхностную височную артерию. От ушно-височного нерва отходят следующие ветви:

— нерв наружного слухового прохода, *n. meatus acustici externi*, — к коже и хрящу наружного слухового прохода и к капсуле височно-нижнечелюстного сустава;

— передние ушные ветви, *rami auriculares anteriores*, — к коже и хрящу ушной раковины;

— ветви барабанной перепонки, *rami membranae tympani*, — к барабанной перепонке;

— поверхностные височные ветви, *rami temporales superficiales*, — к коже височной области;

— соединительные ветви к ушному узлу, *ramus communicans cum ganglion oticum*. Эти ветви транзитом проходят через узел и в виде околоушных ветвей, *rami parotidei*, направляются к околоушной железе. В составе околоушных ветвей кроме чувствительных волокон проходят постганглионарные парасимпатические (секреторные) волокна. Преганглионарные парасимпатические волокна достигают ушного узла в составе малого каменистого нерва от нейронов нижнего слюноотделительного ядра языкоглоточного нерва (IX пара).

Отводящий нерв

Отводящий нерв, *n. abducens*, — VI пара черепных нервов, двигательный, образован аксонами нейронов двигательного ядра, *nucl. n. abducentis*, расположенного в мосту. Нерв выходит из поперечной борозды между мостом и пирамидой продолговатого мозга и направляется к глазнице. Он прободает твердую оболочку головного мозга, располагаясь в полости пещеристого синуса рядом с внутренней сонной артерией, непосредственно окруженный венозной кровью. В глазницу отводящий нерв проходит через верхнюю глазничную щель, отклоняется латерально и иннервирует латеральную прямую мышцу глазного яблока.

Лицевой нерв

Лицевой нерв, *n. facialis*, — VII пара черепных нервов, содержит двигательные, чувствительные и парасимпатические волокна. Двигательные волокна являются аксонами двигательного ядра, *nucl. n. facialis*, расположенного в глубине моста под лицевым бугорком. Чувствительные волокна представляют собой центральные отростки псевдоуниполярных клеток, находящихся в чувствительном узле коленца, *ganglion geniculi*, в изгибе канала лицевого нерва. В мосту чувствительные волокна заканчиваются на нейронах ядер одиночного пути, *nucl. tractus solitarii*.

Преганглионарные парасимпатические волокна лицевого нерва начинаются от двух парасимпатических (секреторных) ядер — верхнего слюноотделительного ядра, *nucl. salivatorius superior*, и слезного ядра, *nucl. lacrimalis*, которые лежат в покрышке моста. При этом чувствительный и парасимпатический компоненты лицевого нерва составляют промежуточный нерв, *n. intermedius*.

Лицевой нерв выходит из мозга в мосто-мозжечковом углу медиальнее VIII пары. В топографическом отношении у лицевого нерва различают 3 части: до вхождения в канал лицевого нерва, в пределах канала, после выхода из канала (рис. 98). В первой части нерв ветвей не имеет. Во второй части от лицевого нерва отходят четыре ветви.

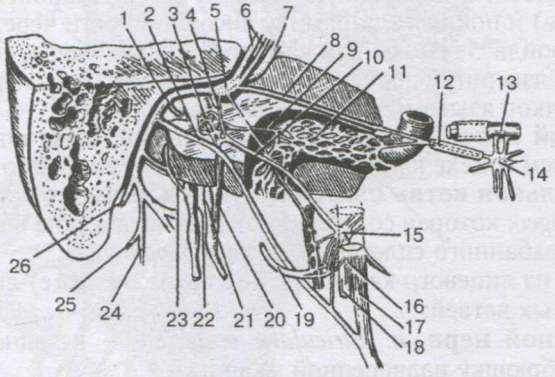

Рис. 98. Нервы каналов височной кости:

1 — *n. stapedius*; 2 — *chorda tympani*; 3 — *plexus tympanicus*; 4 — *ramus communicans cum plexus tympanicus* (*n. facialis*); 5 — *ganglion geniculi*; 6 — *n. facialis*; 7 — *n. vestibulocochlearis*; 8 — *n. petrosus major*; 9 — *n. caroticotympanicus*; 10 — *n. petrosus minor*; 11 — *plexus caroticus internus*; 12 — *n. canalis pterygoidei*; 13 — *n. maxillaris*; 14 — *ganglion pterygopalatinum*; 15 — *ganglion oticum*; 16 — *n. mandibularis*; 17 — *n. lingualis*; 18 — *n. alveolaris inferior*; 19 — *n. auriculotemporalis*; 20 — *n. tympanicus*; 21 — *n. glossopharyngeus*; 22 — *n. vagus*; 23 — *ramus auricularis n. vagi*; 24 — *ramus stylohyoideus* (*n. facialis*); 25 — *ramus digastricus* (*n. facialis*); 26 — *n. auricularis posterior*

1. **Большой каменистый нерв**, *n. petrosus major*, по составу волокон — парасимпатический. Он образован преганглионарными волокнами, являющимися аксонами верхнего слюноотделительного и слезного ядер. Большой каменистый нерв от ствола лицевого нерва ответвляется на уровне коленца и далее проходит в одноименном канале пирамиды височной кости. Через расщелину он выходит на переднюю поверхность пирамиды височной кости и по одноименной борозде достигает рваного отверстия. Проникнув через это отверстие на основание черепа, вступает в крыловидный канал и по нему проникает в крыловидно-нёбную ямку, где заканчивается на нейронах крылонёбного узла. Следует отметить, что в крыловидном канале к большому каменистому нерву присоединяется симпатический нерв из внутреннего сонного сплетения — глубокий каменистый нерв, *n. petrosus profundus*. Объединенный нерв получил название нерва крыловидного канала, *n. canalis pterygoidei*.

Как указывалось ранее, крылонёбный узел получает узловые ветви, *rami ganglionares*, от верхнечелюстного нерва и свои постганглионарные волокна посылает к слизистым железам полости рта и полости носа в составе *nn. palatini*, *nn. nasales posteriores*. К слезной железе постганглионарные секреторные волокна от крылонёбного узла идут вначале в составе скулового нерва, затем отделяются от него и через анастомоз вступают в слезный нерв (ветвь глазного нерва).

2. **Барабанная струна**, *chorda tympani*, крупная ветвь, смешанная по составу волокон. Она содержит чувствительные вкусовые волокна к грибовидным сосочкам языка, обеспечивая вкусовую чувствительность передних 2/3 языка, и преганглионарные парасимпатические волокна (секреторные) к поднижнечелюстной, подъязычной слюнным железам и мелким слюнным железам языка. Преганглионарные парасимпатические волокна начинаются от нейронов верхнего слюноотделительного ядра и заканчиваются на нейронах поднижнечелюстного и подъязычного ганглиев. К слюнным железам подходят постганглионарные парасимпатические волокна от этих узлов.

Барабанная струна отходит от лицевого нерва в нисходящем отделе канала, но затем возвращается в барабанную полость (отсюда происходит название — барабанная струна) и покидает пирамиду височной кости через каменисто-барабанную щель. Пройдя 5–10 мм как самостоятельный нерв, барабанная струна присоединяется к язычному нерву (ветвь нижнечелюстного нерва) и в его составе достигает сосочков языка и вегетативных узлов.

3. **Стременной нерв**, *n. stapedius*, двигательный, ответвляется от лицевого нерва в нисходящем отделе канала и иннервирует стременную мышцу.

4. **Соединительная ветвь с языкоглоточным нервом**, *ramus communicans cum n. glossopharyngeo*, которая содержит парасимпатические волокна и участвует в образовании барабанного сплетения, *plexus tympanicus*.

После выхода из лицевого канала (в третьем отделе) лицевой нерв отдает ряд двигательных ветвей:

1. **Задний ушной нерв**, *n. auricularis posterior*, — к задней ушной мышце и к затылочному брюшку надчерепной мышцы;

2. **Двубрюшная ветвь**, *ramus digastricus*, — к заднему брюшку двубрюшной мышцы;

3. **Шилоподъязычная ветвь**, *ramus stylohyoideus*, — к шилоподъязычной мышце.

Затем лицевой нерв вступает в околоушную железу и разделяется на 5–6 соединяющихся друг с другом ветвей. Таким образом, в толще железы образуется око-

лоушное сплетение, *plexus parotideus*. Из него выходят 5 двигательных ветвей, которые образуют большую гусиную лапку, *pes anserinus major*.

1. **Височные ветви**, *rami temporales*, — к лобному брюшку надчерепной мышцы, к круговой мышце глаза, к верхней и передней ушным мышцам.

2. **Скуловые ветви**, *rami zygomatici*, — к круговой мышце глаза и большой скуловой мышце.

3. **Щечные ветви**, *rami buccales*, — к большой и малой скуловым мышцам, к мышце, поднимающей верхнюю губу, к мышце, поднимающей угол рта, к щечной мышце, мышце смеха, носовой мышце и круговой мышце рта.

4. **Краевая ветвь нижней челюсти**, *ramus marginalis mandibulae*, — к мышце, опускающей угол рта, к мышце, опускающей нижнюю губу, к подбородочной мышце.

5. **Шейная ветвь**, *ramus colli*, — к подкожной мышце шеи. Эта ветвь проходит позади угла нижней челюсти на шею и соединяется с поперечным нервом шеи из шейного сплетения, образуя поверхностную шейную петлю, *ansa cervicalis superficialis*.

Ветви околоушного сплетения располагаются веерообразно (по радиусам), кпереди от козелка ушной раковины, многократно разделяясь на концевые ветви (рис. 99).

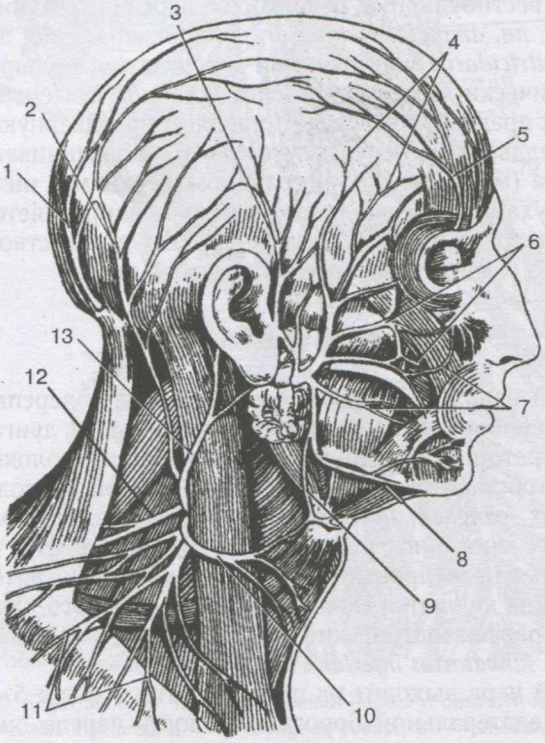

Рис. 99. Нервы шеи и лица:

1 — *n. occipitalis major*; 2 — *n. occipitalis minor*; 3 — *n. auriculotemporalis*; 4 — *rami temporales n. facialis*; 5 — *n. supraorbitalis*; 6 — *rami zygomatici n. facialis*; 7 — *rami buccales n. facialis*; 8 — *ramus marginalis mandibulae n. facialis*; 9 — *ramus colli n. facialis*; 10 — *n. transversus colli*; 11 — *nn. supraclaviculares*; 12 — *n. accessorius*; 13 — *n. auricularis magnus*

Итак, лицевой нерв иннервирует все мимические мышцы, некоторые мышцы шеи, стременную мышцу, вкусовые сосочки в области передних 2/3 языка, поднижнечелюстную и подъязычную слюнные железы, слизистые железы нёба, полости носа и слезную железу.

Преддверно-улитковый нерв

Преддверно-улитковый нерв, *n. vestibulocochlearis* — VIII пара черепных нервов, нерв специальной чувствительности (слуховой и вестибулярной), состоит из двух частей: улитковой и преддверной. Каждая из частей нерва имеет собственный чувствительный узел.

Улитковый узел, *ganglion cochleare* (спиральный узел улитки, *ganglion spirale cochleae*), располагается в костном стержне улитки. Периферические отростки клеток этого узла заканчиваются на клетках спирального (Кортиева) органа, а центральные направляются к переднему и заднему улитковым ядрам моста. Совокупность центральных отростков биполярных клеток улиткового узла составляет улитковую часть, *pars cochlearis* VIII пары (улитковый нерв, *n. cochlearis*).

Преддверный узел, *ganglion vestibulare*, находится на дне внутреннего слухового прохода. Периферические отростки клеток этого узла образуют нервы, заканчивающиеся на вестибулярных рецепторах: передний, задний и латеральный ампулярные нервы, *nn. ampullares anterior, posterior et lateralis*; эллиптически-мешотчатый нерв, *n. utricularis*; эллиптически-мешотчато-ампулярный нерв, *n. utriculoampullaris*; сферически-мешотчатый нерв, *n. saccularis*. Центральные отростки биполярных клеток преддверного узла составляют преддверную часть VIII пары, *pars vestibularis* (преддверный нерв, *n. vestibularis*), и заканчиваются на вестибулярных ядрах моста (медиальном, латеральном, верхнем и нижнем). От рецепторов внутреннего уха преддверно-улитковый нерв направляется во внутренний слуховой проход, выходит из него, а затем вступает в вещество моста в области мосто-мозжечкового угла, латеральнее от лицевого нерва.

Языкоглоточный нерв

Языкоглоточный нерв, *n. glossopharyngeus*, — IX пара черепных нервов, смешанный по составу волокон. Он содержит чувствительные, двигательные и парасимпатические (секреторные) волокна. Чувствительные волокна представлены периферическими отростками псевдоуниполярных клеток, расположенных в верхнем и нижнем узлах, *ganglion superius et ganglion inferius*. Центральные отростки этих клеток в составе многочисленных корешков направляются в продолговатый мозг и заканчиваются на нейронах ядер одиночного пути, *nuclei tractus solitarii*. Двигательные волокна являются аксонами клеток двойного ядра, *nucl. ambiguus*. Преганглионарные парасимпатические волокна идут от нижнего слюноотделительного ядра, *nucl. salivatorius inferior*.

Языкоглоточный нерв выходит из продолговатого мозга 5–6 корешками из верхней части заднелатеральной борозды. Полость черепа он покидает через яремное отверстие, в пределах которого находится верхний узел (чувствительный). Нижний узел более крупный, располагается несколько ниже яремного отверстия (в каменистой ямочке).

После выхода из яремного отверстия языкоглоточный нерв проходит позади внутренней сонной артерии, затем ложится между этой артерией и внутренней

яремной веной (рис. 100). Далее он дугообразно направляется вперед, проходит между шилоглоточной и шилоподъязычной мышцами и проникает в корень языка, распадаясь на концевые язычные ветви, *rami linguales*. Эти ветви иннервируют слизистую оболочку корня и спинки языка (заднюю 1/3), обеспечивая как общую, так и вкусовую чувствительность. Последняя связана с иннервацией желобоватых сосочков. По ходу от языкоглоточного нерва отходят боковые ветви.

1. **Барабанный нерв**, *n. tympanicus*, смешанный, отходит от языкоглоточного нерва наиболее краниально — на уровне нижнего узла. Через барабанный каналец височной кости он проникает в барабанную полость, разделяется на ветви, которые в слизистой оболочке образуют барабанное сплетение, *plexus tympa-*

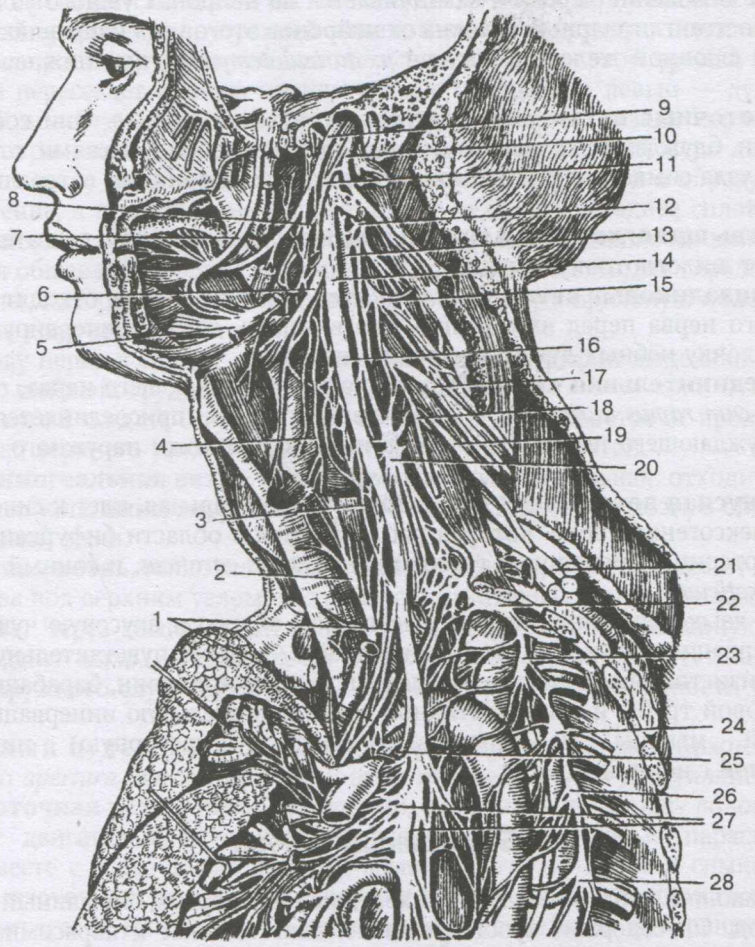

Рис. 100. Блуждающий, языкоглоточный нервы и симпатический ствол:

1 — *rami cardiaci cervicales inferiores*; 2 — *n. laryngeus inferior*; 3 — *rami cardiaci cervicales superiores*; 4 — *plexus pharyngeus*; 5 — *n. hypoglossus*; 6 — *n. laryngeus superior*; 7 — *n. lingualis*; 8 — *ramus pharyngealis n. vagi*; 9 — *n. glossopharyngeus*; 10, 11 — *n. accessorius*; 12, 15, 17, 19 — *nn. cervicales* II, III, IV, V; 13 – *ganglion superius trunci sympathici*; 14, 16 — *n. vagus*; 18 — *n. phrenicus*; 20 — *ganglion cervicale medium trunci sympathici*; 21 — *plexus brachialis*; 22 — *ganglion cervicale inferius trunci sympathici*; 23, 24, 26, 28 — *ganglion trunci sympathici* Th II, III, IV, V; 25 — *n. laryngeus recurrens*; 27 — *plexus pulmonalis*

nicus. К этому сплетению присоединяются симпатические сонно-барабанные нервы, *nn. caroticotympanici*, из внутреннего сонного сплетения, а также соединительная ветвь от лицевого нерва.

От барабанного сплетения отходят чувствительные ветви к слизистой оболочке барабанной полости и слуховой трубы. Одна из ветвей этого сплетения, содержащая преганглионарные парасимпатические волокна от нижнего слюноотделительного ядра, получила название малый каменистый нерв, *n. petrosus minor*. Он выходит из барабанной полости через одноименную расщелину и ложится в одноименную борозду на передней поверхности пирамиды височной кости. Затем малый каменистый нерв проникает через *fissura petrosquamosa* на наружное основание черепа и заканчивается на нейронах ушного узла, *ganglion oticum*. Постганглионарные волокна от нейронов этого узла направляются к околоушной слюнной железе в составе *n. auriculotemporalis* (из нижнечелюстного нерва).

2. **Глоточные ветви**, *rami pharyngeales*, чувствительные. Они соединяются с ветвями блуждающего нерва, с гортанно-глоточными ветвями от верхнего шейного узла симпатического ствола и образуют сплетение на латеральной стенке глотки.

3. **Ветвь шилоглоточной мышцы**, *ramus m. stylopharyngei*, двигательная, иннервирует шилоглоточную мышцу.

4. **Миндаликовые ветви**, *rami tonsillares*, чувствительные, отходят от языкоглоточного нерва перед вхождением его в корень языка, иннервируют слизистую оболочку нёбных дужек и нёбных миндалин.

5. **Соединительная ветвь** с ушной ветвью блуждающего нерва, *ramus communicans cum ramus auricularis n. vagi*, чувствительная, присоединяется к ушной ветви блуждающего нерва, участвует в иннервации кожи наружного слухового прохода.

6. **Синусная ветвь**, *ramus sinus carotici*, чувствительная, идет к синокаротидной рефлексогенной зоне, которая располагается в области бифуркации общей сонной артерии. Иннервирует сонный синус, *sinus caroticus*, и сонный клубочек, *glomus caroticum*.

Итак, языкоглоточный нерв осуществляет: общую и вкусовую чувствительную иннервацию слизистой оболочки задней 1/3 языка, чувствительную иннервацию слизистой оболочки глотки, нёбных дужек, миндалин, барабанной полости, слуховой трубы и синокаротидной зоны; двигательную иннервацию шилоглоточной мышцы и парасимпатическую (секреторную) иннервацию околоушной слюнной железы.

Блуждающий нерв

Блуждающий нерв, *n. vagus*, — X пара черепных нервов, смешанный по составу волокон. Он содержит чувствительные, двигательные и парасимпатические волокна. Его чувствительные волокна представлены периферическими отростками псевдоуниполярных клеток, расположенных в верхнем и нижнем чувствительных узлах, *ganglion superius et ganglion inferius*. Центральные отростки этих клеток в составе многочисленных корешков направляются в продолговатый мозг и заканчиваются на нейронах ядер одиночного пути, *nuclei tractus solitarii*, являющихся общими для VII, IX и X пар черепных нервов. Двигательные волокна являются аксонами клеток двойного ядра, *nucl. ambiguus*, также общего ядра для IX

и X пар. Преганглионарные парасимпатические волокна идут от дорсального (заднего) ядра, *nucl. dorsalis n. vagi*. Эти волокна преобладают над чувствительными и двигательными и составляют большую часть блуждающего нерва. Блуждающий нерв выходит из продолговатого мозга также 5–6 корешками из средней части заднелатеральной борозды. Корешки соединяются в единый ствол вблизи яремного отверстия, через которое нерв покидает полость черепа. В яремном отверстии находится верхний узел (чувствительный), *ganglion superius*. Под отверстием располагается нижний узел (чувствительный), *ganglion inferius*.

После выхода из яремного отверстия блуждающий нерв проходит сначала сзади от внутренней яремной вены и внутренней сонной артерии, а затем между ними. В области шеи он идет в составе сосудисто-нервного пучка шеи между общей сонной артерией и внутренней яремной веной. В грудную полость блуждающий нерв проникает через *apertura thoracis superior*. При этом правый блуждающий нерв пересекает правую подключичную артерию, а левый – дугу аорты. В грудной полости нервы слева и справа располагаются позади корней легких и далее сопровождают пищевод. Причем левый блуждающий нерв ложится на переднюю стенку пищевода, разделяется на несколько ветвей и образует переднее сплетение, а правый – на заднюю стенку и образует заднее сплетение. Переднее и заднее сплетения в средней трети пищевода соединяются между собой, формируя общее пищеводное сплетение. Из последнего выходят передний и задний стволы, которые вместе с пищеводом проникают в брюшную полость и там делятся на конечные ветви.

По ходу нерва в связи с особенностями его топографии выделяют 4 отдела: головной, шейный, грудной и брюшной.

Головной отдел блуждающего нерва простирается от продолговатого мозга до верхнего узла. В его пределах имеются две ветви.

1. **Менингеальная ветвь**, *ramus meningeus*, чувствительная, отходит на уровне верхнего узла, иннервирует твердую оболочку головного мозга в области задней черепной ямки.

2. **Ушная ветвь**, *ramus auricularis*, чувствительная, ответвляется от блуждающего нерва под верхним узлом, получает соединительную ветвь от языкоглоточного нерва. Через сосцевидный каналец она проникает в барабанную полость, а из последней выходит через *fissura tympanomastoidea*, иннервирует кожу задней стенки наружного слухового прохода и кожу наружной поверхности ушной раковины.

Шейный отдел блуждающего нерва простирается от нижнего шейного узла до *apertura thoracis superior*. В этом отделе имеются следующие ветви:

1. **Глоточная ветвь**, *ramus pharyngealis*, смешанная по составу волокон (в ней проходят двигательные, чувствительные, преганглионарные парасимпатические). Вместе с глоточными ветвями языкоглоточного нерва и симпатическим гортанно-глоточным нервом она участвует в образовании глоточного сплетения, *plexus pharyngealis*. Двигательные ветви из этого сплетения иннервируют констрикторы глотки, а также мышцы мягкого нёба, за исключением *m. tensor veli palatini*. Ее иннервация осуществляется двигательной ветвью от нижнечелюстного нерва. Чувствительные и парасимпатические волокна иннервируют слизистую оболочку глотки и мягкого нёба.

2. **Верхние шейные сердечные ветви**, *rami cardiaci cervicales superiores*, в количестве 2–3, содержат чувствительные и преганглионарные парасимпатические волокна. Они соединяются с симпатическими шейными сердечными нер-

вами и направляются к сердцу вдоль общей сонной артерии. Участвуют в образовании сердечного сплетения.

3. **Верхний гортанный нерв**, *n. laryngeus superior*, смешанный по составу волокон, ответвляется от блуждающего нерва в области нижнего узла, спускается вниз и на уровне подъязычной кости делится на наружную — двигательную, и внутреннюю — чувствительную ветви. Наружная ветвь, *ramus externus*, иннервирует одну из мышц гортани — перстнещитовидную. Внутренняя ветвь прободает щитоподъязычную мембрану и осуществляет иннервацию слизистой оболочки гортани выше голосовой щели, слизистой оболочки корня языка и надгортанника. В составе этой ветви также проходят парасимпатические волокна к железам слизистой оболочки.

Грудной отдел блуждающего нерва соответствует по протяженности заднему средостению, в котором он проходит. Ветвями грудного отдела являются:

1. **Возвратный гортанный нерв**, *n. laryngeus recurrens*, смешанный по составу волокон (двигательный, чувствительный и парасимпатический). Топография правого и левого возвратного гортанного нерва отличается. Правый возвратный гортанный нерв отходит от блуждающего нерва на уровне правой подключичной артерии, огибает ее снизу и поднимается в область шеи по латеральной поверхности трахеи. Левый возвратный гортанный нерв отходит над дугой аорты, проходит по ее передней поверхности, охватывает снизу и поднимается кверху в борозде между пищеводом и трахеей. От возвратного гортанного нерва отходит ряд ветвей:

— трахейные ветви, *rami tracheales*, — к слизистой оболочке и гладкой мускулатуре стенки трахеи;

— ветви щитовидной железы, *rami glandulae thyroideae*, — к щитовидной железе;

— глоточные ветви, *rami pharyngeales*, — участвуют в образовании глоточного сплетения;

— пищеводные ветви, *rami oesophageales*, — к слизистой оболочке пищевода и поперечнополосатой мускулатуре верхней трети пищевода;

— нижние шейные сердечные ветви, *rami cardiaci cervicales inferiores*, участвуют в образовании сердечных сплетений.

Конечной ветвью возвратного гортанного нерва является нижний гортанный нерв, *n. laryngeus inferior*, который возвращается в область шеи. Он иннервирует все мышцы гортани, кроме перстнещитовидной, и слизистую оболочку гортани ниже голосовой щели.

2. **Трахейные и бронхиальные ветви**, *rami tracheales et bronchiales*, направляются к корню легкого, соединяются с бронхиальными ветвями симпатического ствола и формируют легочное сплетение, *plexus pulmonalis*, которое по стенкам бронхов проникает в легкие.

3. **Грудные сердечные ветви**, *rami cardiaci thoracici*, направляются к сердцу, участвуют в формировании сердечных сплетений.

4. **Пищеводные ветви**, *rami oesophageales*, выходят из пищеводного сплетения, *plexus oesophagealis*, образованного многочисленными соединениями правого и левого стволов блуждающих нервов на поверхности пищевода. Иннервируют слизистую оболочку и гладкую мускулатуру стенки пищевода.

Брюшной отдел блуждающего нерва начинается ниже пищеводного отверстия диафрагмы. Он представлен передним и задним стволами блуждающих нервов, которые выходят из пищеводного сплетения.

Передний блуждающий ствол, *truncus vagalis anterior*, спускается на переднюю поверхность желудка, отступая 1–1,5 см от малой кривизны. От этого ствола отходят:

– передние желудочные ветви, *rami gastrici anteriores*, образующие между собой переднее желудочное сплетение, *plexus gastricus anterior*;

– печеночные ветви, *rami hepatici*, направляющиеся между листками малого сальника к печени;

– привратниковая ветвь, *ramus pyloricus*, по малой кривизне желудка достигает пилорического сфинктера.

Задний блуждающий ствол, *truncus vagalis posterior*, спускается с пищевода на заднюю стенку желудка и также проходит вдоль малой кривизны. От него отходят задние желудочные ветви, *rami gastrici posteriores*, образующие заднее желудочное сплетение, *plexus gastricus posterior*. От этого ствола также начинаются чревные ветви, *rami coeliaci*, которые идут по ходу левой желудочной артерии вниз и назад и достигают узлов чревного сплетения. Чревные ветви блуждающих нервов транзитом проходят через чревные узлы и по сосудам направляются к органам: печени, селезенке, поджелудочной железе, почке, тонкой и толстой кишке (до левого изгиба ободочной кишки). К ним присоединяются симпатические волокна из чревного сплетения. В указанных органах формируются соответствующие нервные сплетения (*plexus hepaticus, plexus lienalis, plexus pancreaticus, plexus intestinalis* и т. д.).

Продолжением чревных ветвей заднего блуждающего ствола являются почечные ветви, *rami renales*, которые спускаются по брюшной части аорты до почечных артерий и по ним проникают в пазуху почки, где располагаются парасимпатические почечные узлы.

Парасимпатический компонент блуждающего нерва на всем протяжении до органа представлен преганглионарными волокнами. В органах находятся интрамуральные вегетативные узлы, от которых идут короткие постганглионарные волокна.

Таким образом, блуждающий нерв имеет весьма обширную зону иннервации. Он осуществляет чувствительную и парасимпатическую иннервацию органов шеи, грудной, брюшной полости (отчасти некоторых органов малого таза), двигательную соматическую иннервацию мускулатуры гортани, глотки и верхнего отдела пищевода.

Добавочный нерв

Добавочный нерв, *n. accessorius*, XI пара черепных нервов, двигательный, образован аксонами нейронов двух двигательных ядер. Одно из них располагается в продолговатом мозге на дне ромбовидной ямки, другое – в спинном мозге на уровне I–VI шейных сегментов, вблизи переднего рога. Соответственно этим ядрам у добавочного нерва имеются черепные корешки, *radices craniales*, которые выходят из нижней трети заднелатеральной борозды продолговатого мозга, и спинномозговые корешки, *radices spinales*, которые выходят из спинного мозга между переднелатеральной и заднелатеральной бороздами.

Спинномозговые корешки собираются в один пучок и поднимаются в полость черепа через большое затылочное отверстие. В полости черепа черепные и спинномозговые корешки соединяются, формируя ствол добавочного нерва, *truncus n. accessorii*. Последний выходит из полости черепа через яремное отвер-

стие, в котором делится на две ветви — внутреннюю и наружную. Внутренняя ветвь, *ramus internus*, более тонкая, вскоре присоединяется к блуждающему нерву, дополняя его двигательными волокнами. Эта ветвь состоит преимущественно из аксонов клеток ядра продолговатого мозга. Наружная ветвь, *ramus externus*, представляет собой собственно добавочный нерв, спускается в область шеи и иннервирует грудино-ключично-сосцевидную и трапециевидную мышцы.

Подъязычный нерв

Подъязычный нерв, *n. hypoglossus*, — XII пара черепных нервов, двигательный, образован аксонами нейронов двигательного ядра, *nucl. nervi hypoglossi*, расположенного в ромбовидной ямке в области треугольника подъязычного нерва. Из продолговатого мозга выходит многочисленными корешками через переднелатеральную борозду. Из полости черепа проходит через *canalis n. hypoglossi*, огибает сзади и латерально блуждающий нерв и спускается вниз между внутренней сонной артерией и внутренней яремной веной. Затем он огибает снизу шилоподъязычную мышцу и заднее брюшко двубрюшной мышцы и направляется в поднижнечелюстной треугольник (рис. 101). В этом месте подъязычный нерв принимает верхний корешок от передних ветвей 1–2-го шейных спинномозговых нервов, идущий на образование глубокой шейной петли. На протяжении 1,5–2 см этот корешок следует вместе с подъязычным нервом, используя его оболочку в качестве кабеля. От верхнего корешка петли (из шейного сплетения) отходит небольшая ветвь к одной из надподъязычных мышц — *m. geniohyoideus*.

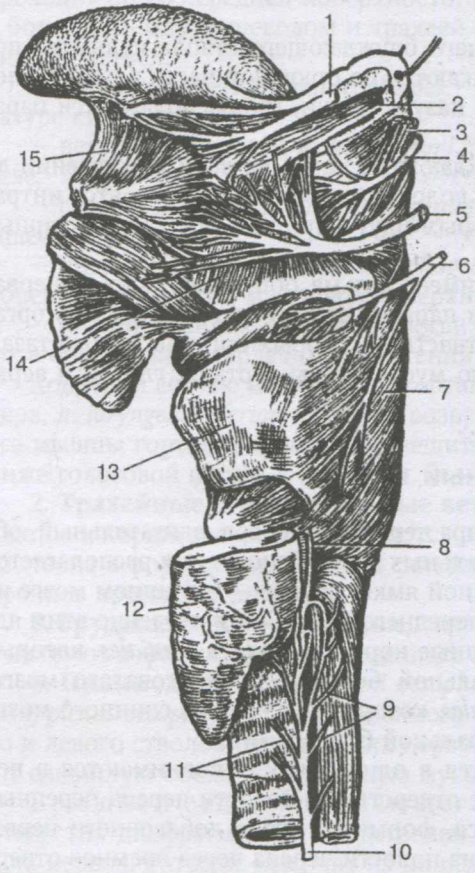

Рис. 101. Нервы языка, гортани и глотки:
1 — *n. lingualis*; 2 — *m. styloglossus*; 3 — *m. stylopharyngeus*; 4 — *n. glossopharyngeus*; 5 — *n. hypoglossus*; 6 — *n. laryngeus superior*; 7 — *m. constrictor pharyngis inferior*; 8 — *n. laryngeus inferior*; 9 — *rami oesophageales*; 10 — *n. laryngeus recurrens*; 11 — *rami tracheales*; 12 — *glandula thyroidea*; 13 — *cartilago thyroidea*; 14 — *m. hyoglossus*; 15 — *m. genioglossus*

После выхода верхнего корешка глубокой шейной петли подъязычный нерв образует дугу, обращенную выпуклостью книзу, и вступает в толщу языка, где распадается на многочисленные язычные ветви, *rami linguales*. Подъязычный нерв иннервирует все скелетные и собственные мышцы языка.

Общие данные о черепных нервах (название ядер, состав волокон, зоны иннервации) представлены в табл. 11.

Таблица 11

Черепные нервы: состав волокон, ядра, зоны иннервации

Нерв, состав его волокон	Название ядер	Иннервируемые органы и зоны иннервации
1. *Nn. olfactorii* (Ч)	—	*Regio olfactoria* слизистой оболочки полости носа
II. *N. opticus* (Ч)	—	Сетчатка глазного яблока
III. *N. oculomotorius* (Д, Пс)	*Nucl. n. oculomotorii* (Д), *nucl. centralis impar* (Д),	*Mm. levator palpebrae superiors, rectus medialis, rectus superior, rectus inferior, obliquus inferior,*
	Nucl. accessorii, n. oculomotorii (Пс)	*mm. ciliaris, sphincter pupillae*
IV. *N. trochlearis* (Д)	*Nucl. n. trochlearis* (Д)	*m. obliquus superior*
V. *N. trigeminus* (Д, Ч)	*Nucl. mesencephalicus n. trigemini* (Ч), *nucl. principalis n. trigemini* (Ч), *nucl. spinalis n. trigemini* (Ч),	1. *N. ophthalmicus*. Кожа лобной и височной областей, кожа лица выше глазной щели (корень носа, верхнее веко), органы глазницы, слизистая оболочка решетчатых ячеек и передней части полости носа, твердая оболочка головного мозга в области передней черепной ямки
		2. *N. maxillaris*. Кожа лица между глазной щелью и углом рта (нижнее веко, щека, спинка и крылья носа, верхняя губа), кожа скуловой и височной областей, слизистая оболочка полости носа, неба, верхней губы, зубы и десна верхней челюсти, твердая оболочка головного мозга в области средней черепной ямки
		3. *N. mandibularis*. Кожа лица ниже угла рта (нижняя губа, подбородок, щека), области виска, ушной раковины и наружного слухового прохода, слизистая оболочка щеки, передних 2/3 языка, нижней губы, небно-язычной дужки и небной миндалины, зубы и десна нижней челюсти, твердая оболочка головного мозга в области средней черепной ямки
	nucl. motorius n. trigemini (Д)	Жевательные мышцы, *m. tensor veil palatini, m. tensor tympani, m. mylohyoideus et venter anterior m. digastrici*
VI. *N. abducens* (Д)	*Nucl. n. abducentis* (Д)	*M. rectus lateralis*
VII. *N. facialis* (Д, Ч, ПС)	*Nucl. n. facialis* (Д),	Мимические мышцы, *platysma, venter posterior m. digastrici, m. stylohyoideus, m. stapedius*
	nucl. tractus solitarii (Ч),	Вкусовая чувствительность передних 2/3 языка (грибовидные сосочки)
	nucl. lacrimalis (Пс), *nucl. salivatorius superior* (Пс)	Слезная железа, железы слизистой оболочки полости носа и малые слюнные железы неба, поднижнечелюстная и подъязычная слюнные железы
VIII. *N. vestibulo-cohlearis* (Ч)	*Pars cochlearis*: *nucl. cochlearis posterior, nucl. cochlearis anterior* (Ч)	*Organum spirale*

Таблица 11 (окончание)

Нерв, состав его волокон	Название ядер	Иннервируемые органы и зоны иннервации
	Pars vestibularis: *nucl. vestibularis superior, nucl. vestibularis medialis, nucl. vestibularis inferior, nucl. vestibularis lateralis* (Ч)	*Cristae ampullares, maculae utriculi et maculae sacculi*
IX. *N. glossopharyngeus* (Д.Ч.Пс)	*Nucl. ambiguus* (Д), *nucl. tractus solitarii* (Ч),	*M. stylopharyngeus* Слизистая оболочка барабанной полости, слуховой трубы, слизистая оболочка задней трети языка и желобоватые сосочки (общая и вкусовая чувствительность), слизистая оболочка глотки, миндалины, каротидный гломус
	nucl. salivatorius inferior (Пс)	Околоушная слюнная железа
X. *N. vagus* (Д, Ч, Пс)	*Nucl. ambiguus* (Д),	*Tunica muscularis pharyngis* (*m. palatopharyngeus* и констрикторы глотки), мышцы нёба (*m. levator veli palatini, m. uvulae, m. palatoglossus*), мышцы гортани
	nucl. tractus solitarii (Ч),	Кожа наружного слухового прохода и ушной раковины, твердая оболочка головного мозга в области задней черепной ямки. Сердце, органы шеи, груди, живота (за исключением левой половины ободочной кишки)
	nucl. dorsalis n. vagi (Пс)	Гладкая мускулатура и железы органов грудной и брюшной полостей живота (за исключением левой половины ободочной кишки)
XI. *N. accessorius* (Д)	*Nucl. n. accessorii* (Д)	*M. sternocleidomastoideus, m. trapezius*
XII. *N. hypoglossus* (Д)	*Nucl. n. hypoglossi* (Д)	*Mm. linguae*

Примечание: Д — двигательный компонент; Ч — чувствительный компонент; Пс — парасимпатический компонент.

ВЕГЕТАТИВНАЯ НЕРВНАЯ СИСТЕМА

Вегетативная (синонимы — автономная, висцеральная) нервная система, *systema nervosum autonomicum*, является составной частью единой нервной системы человека, осуществляющей иннервацию сосудов, внутренних органов, сердечной мышцы, гладкой мускулатуры и желез, а также выполняющей адаптационно-трофическую функцию. Она реализует свои функции, как и анимальная нервная система, по принципу рефлексов. В ответ на раздражения чувствительных нервных окончаний — рецепторов, осуществляются вегетативные реакции в виде сокращения гладкой мускулатуры, стимуляции секреции желез, регулирования сокращений сердечной мышцы. В одних случаях эти реакции происходят при раздражении рецепторов «сомы», в других — при раздражении рецепторов внутренних органов.

Вегетативные рефлексы можно разделить на безусловные (простые, врожденные), имеющие, как правило, трехнейронную рефлекторную дугу, и услов-

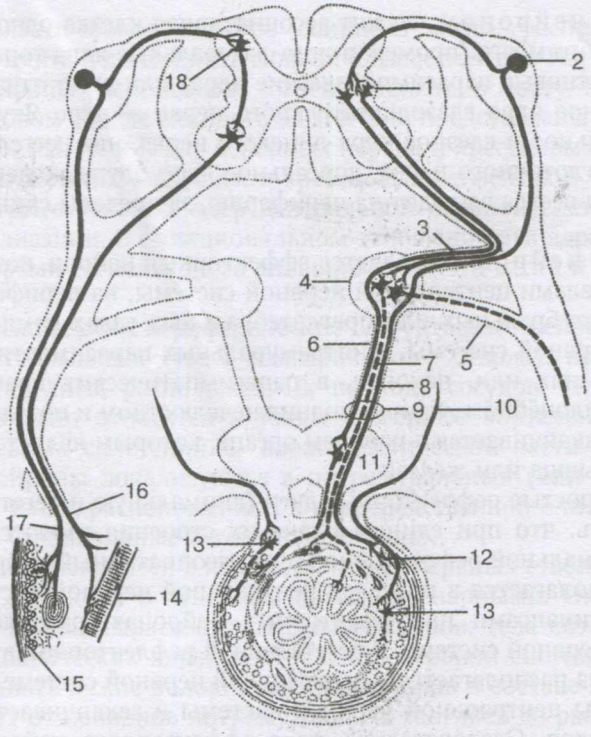

Рис. 102. Схема рефлекторных дуг: анимальной (слева) и вегетативной (справа):
1 — *nucleus intermediolateralis*; 2 — *ganglion sensorium n. spinalis*; 3 — *ramus communicans albus*; 4 — *ganglion trunci sympathici*; 5 — *ramus communicans griseus*; 6 — преганглионарное симпатическое волокно; 7 — постганглионарное симпатическое волокно; 8 — афферентное волокно; 9 — *n. splanchnicus major (minor)*; 10 — *n. vagus;* 11 — узел брюшного аортального сплетения; 12 — рецептор в стенке кишки; 13 — интрамуральный парасимпатический узел; 14 — эффектор в скелетной мышце; 15 — рецепторы в коже и подкожной жировой клетчатке; 16 — эфферентное волокно анимальной рефлекторной дуги; 17 — афферентное волокно анимальной рефлекторной дуги; 18 — ассоциативный нейрон анимальной рефлекторной дуги

ные (сложные, приобретенные), морфологической основой которых являются сложные многонейронные рефлекторные дуги.

Как известно, в состав анимальной (соматической) рефлекторной дуги входят рецепторный, ассоциативный и эффекторный нейроны (рис. 102). Точно так же и вегетативная рефлекторная дуга в своем составе имеет рецепторный, ассоциативный и эффекторный нейроны. Трехнейронная рефлекторная дуга безусловного вегетативного рефлекса замыкается в пределах спинного мозга или ствола головного мозга.

Исходя из рефлекторного принципа строения вегетативной нервной системы, следует определить роль и место расположения нейронов, входящих в состав вегетативной рефлекторной дуги, а именно:

– первым нейроном такой рефлекторной дуги является рецепторная клетка, тело которой располагается в чувствительном узле спинномозгового нерва или гомологичном ему краниальном чувствительном узле какого-либо из черепных нервов (V, VII, IX, X пары);

— вторым нейроном служит ассоциативная клетка одного из вегетативных ядер спинного мозга (промежуточно-латеральные ядра тораколюмбального отдела или крестцовые парасимпатические ядра) или вегетативных ядер ствола мозга (добавочное ядро глазодвигательного нерва — ядро Якубовича, верхнее слюноотделительное и слезное ядра лицевого нерва, нижнее слюноотделительное ядро языкоглоточного нерва, дорсальное ядро блуждающего нерва). Аксон второго нейрона всегда выходит на периферию, за пределы спинного или головного мозга;

— третьим нейроном является эффекторный нейрон, который всегда находится за пределами центральной нервной системы, на периферии, и располагается в паравертебральных или превертебральных узлах симпатической части вегетативной нервной системы, в интрамуральных парасимпатических узлах во внутренних органах или, наконец, в парасимпатических краниальных узлах (ресничном, крылонёбном, ушном, поднижнечелюстном и подъязычном). Аксон этого нейрона заканчивается в рабочем органе, которым является гладкая мышца, сердечная мышца или железа.

Сравнивая простые рефлекторные дуги (анимальную и вегетативную), необходимо отметить, что при едином плане их строения имеются существенные различия. В анимальной рефлекторной дуге ассоциативный нейрон со всеми его отростками располагается в пределах центральной нервной системы. Его аксон заканчивается синапсами на эффекторных нейронах, расположенных также в центральной нервной системе. В вегетативной рефлекторной дуге тело ассоциативного нейрона располагается в центральной нервной системе, а его аксон выходит за пределы центральной нервной системы и заканчивается на нейронах вегетативных узлов. Следовательно, тело эффекторного нейрона анимальной рефлекторной дуги находится в центральной нервной системе, а тело эффекторного нейрона вегетативной рефлекторной дуги вынесено на периферию.

В связи с тем что аксон ассоциативного нейрона вегетативной рефлекторной дуги выходит за пределы центральной нервной системы, этот нейрон рассматривается уже как начало эффекторного пути и обозначается как центральный эффекторный нейрон, а эффекторный нейрон, вынесенный на периферию в вегетативный узел – как периферический эффекторный нейрон.

Таким образом, эффекторный путь простой вегетативной рефлекторной дуги является двухнейронным. Первый нейрон находится в составе одного из вегетативных ядер центральной нервной системы, а второй — в вегетативном узле, расположенном на периферии. Аксоны центральных вегетативных нейронов выходят из спинного мозга в составе передних корешков спинномозговых нервов, из головного мозга — в составе корешков черепных нервов и достигают вегетативного узла. Эти аксоны называются преганглионарными (предузловыми) нервными волокнами. Обычно они имеют миелиновую оболочку. Аксоны периферических вегетативных нейронов, направляющиеся к рабочему органу, являются постганглионарными (послеузловыми) нервными волокнами. Они, как правило, не имеют миелиновой оболочки.

В вегетативной нервной системе в функциональном отношении различают симпатическую («симпатическая нервная система») и парасимпатическую («парасимпатическая нервная система») части. Они имеют выраженные морфологические особенности.

В симпатической части центральные вегетативные нейроны располагаются только в спинном мозге, в составе промежуточно-латеральных ядер. Эти ядра

находятся в области боковых рогов спинного мозга, распространяются от VIII шейного сегмента и до II или III поясничных сегментов. Парасимпатические центральные нейроны расположены в среднем мозге, в мосту, в продолговатом мозге и в крестцовом отделе спинного мозга. Они представлены парасимпатическими ядрами III, VII, IX и X пар черепных нервов и крестцовыми парасимпатическими ядрами, локализующимися в крестцовых сегментах S_2–S_4. Следует отметить, что для вегетативных ядер центральной нервной системы характерна очаговость локализации. В функциональном отношении эти ядра являются вегетативными центрами сегментарного аппарата спинного мозга и ствола головного мозга.

В симпатической части периферические эффекторные нейроны находятся в составе паравертебральных (узлы симпатического ствола), превертебральных узлов и микроганглиев, расположенных по ходу сосудов. Превертебральные узлы и микроганглии относятся к узлам брюшного аортального, верхнего и нижнего подчревных сплетений. В парасимпатической части периферические эффекторные нейроны локализуются в интрамуральных (или интраорганных) узлах, а также в узлах, расположенных в непосредственной близости к иннервируемому органу (краниальные вегетативные узлы).

В связи с этим имеющиеся в периферических нервных стволах парасимпатические волокна являются в основном преганглионарными. Они представлены аксонами центральных парасимпатических нейронов, тела которых располагаются в парасимпатических ядрах центральной нервной системы. Постганглионарные парасимпатические волокна находятся лишь в составе интрамуральных сплетений и идут от нейронов интрамуральных ганглиев до рабочего органа.

В связи с удаленностью от органов симпатических вегетативных узлов волокна в нервных стволах периферической нервной системы могут быть как преганглионарными (идущими до симпатического узла), так и постганглионарными (направляющимися от симпатического узла до иннервируемого органа).

Более сложные условные вегетативные рефлексы выполняются с участием надсегментарного аппарата, который включает высшие вегетативные центры головного мозга и проводящие (афферентные и эфферентные) пути.

Надсегментарные центры локализуются в более сложно организованных структурах головного мозга и иерархически взаимосвязаны между собой. В функциональном отношении можно выделить три уровня регуляции вегетативных функций, морфологической основой которых служат: 1) ядра гипоталамуса; 2) ретикулярная формация, мозжечок и лимбическая система; 3) кора полушарий большого мозга (рис. 103).

Гипоталамус является главным центром интеграции вегетативных функций, осуществляющим регуляцию деятельности желез внутренней секреции и через них контролирующим практически все виды обмена веществ. Считают, что промежуточные ядра гипоталамуса относятся к центрам парасимпатического контроля, так как их раздражение вызывает снижение кровяного давления, замедление работы сердца, усиление перистальтики кишечника, и т. д. Задние ядра — центры симпатического контроля. Их раздражение обеспечивает противоположный эффект. Ядра промежуточной части гипоталамуса также регулируют аппетит, пищевое поведение, температуру тела, мочеиспускание и т. д.

Гипоталамус, являясь посредником между нервной и эндокринной системами, обеспечивает интеграцию симпатических и парасимпатических рефлексов, контролирует работу вегетативных центров ствола головного мозга (сосудодви-

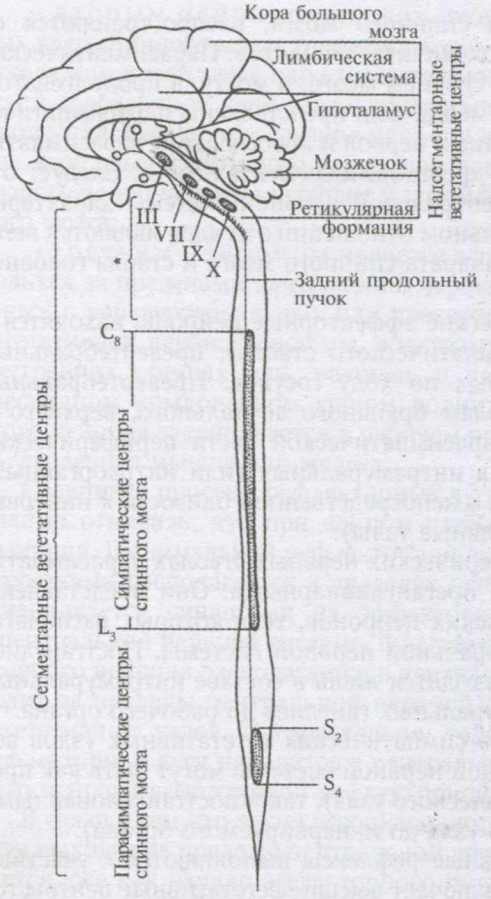

Рис. 103. Сегментарные и надсегментарные центры вегетативной нервной системы (схема):
* III, VII, IX, X — парасимпатические центры ствола головного мозга

гательного, дыхательного, слюноотделительного, рвотного, центра глотания и чихания).

Такие структуры надсегментарного аппарата, как ретикулярная формация, мозжечок и лимбическая система, регулируют жизненно важные функции, связанные с резкой двигательной активностью, выраженными психоэмоциональными реакциями и значительными изменениями внешней среды. Указанные воздействия требуют поддержания гомеостаза путем координации соматических и вегетативных функций.

Проекционные центры, локализованные в различных отделах коры полушарий большого мозга, составляют высший уровень регуляции. Он предназначен для вегетативного обеспечения целенаправленной деятельности человека, физического и умственного труда, поведения человека.

Проводящие пути сложных условных рефлексов вегетативного отдела нервной системы изучены еще недостаточно. Имеющиеся в литературе данные позволяют лишь с определенной долей вероятности представить схему афферентных и эфферентных путей вегетативного отдела центральной нервной системы.

Афферентными путями вегетативных рефлексов могут служить афферентные пути различных видов чувствительности, относящиеся к анимальному (соматическому) отделу нервной системы. Кроме того, имеются афферентные пути, начинающиеся рецепторами от внутренних органов пищеварительной, дыхательной, мочеполовой и сердечно-сосудистой систем и составляющие в стволе мозга ядерно-таламический путь, *tr. nucleothalamicus.*

Эфферентные вегетативные пути, оформленные в виде отдельных пучков, начинаются от ядер гипоталамуса. Аксоны нейронов этих ядер объединяются в пучок, который в среднем мозге располагается вблизи центрального серого вещества и носит название заднего продольного пучка, *fasc. longitudinalis posterior* (пучок Шютца). На уровне среднего мозга часть волокон этого пучка отделяется к добавочным ядрам глазодвигательного нерва (ядра Якубовича). В области моста и в продолговатом мозге от пучка Шютца отходят волокна к нейронам вегетативных ядер VII, IX и X черепных нервов (верхнее и нижнее слюноотделительные ядра, слезное ядро и дорсальное ядро блуждающего нерва).

Нисходящий вегетативный путь в спинном мозге располагается у переднего края латерального корково-спинномозгового пути. В грудном отделе спинного мозга большая часть волокон этого пучка заканчивается на нейронах промежуточно-латеральных ядер. Оставшиеся от заднего продольного пучка волокна составляют околоэпендимальный пучок, *fasc. paraependimalis*, который тянется вдоль центрального канала. Эти волокна заканчиваются на нейронах крестцовых парасимпатических ядер.

Необходимо подчеркнуть, что автономность вегетативной нервной системы относительная. Ее деятельность постоянно находится под контролем коры полушарий большого мозга. В частности, имеются сведения о связях нейронов лобной и височной долей коры полушарий большого мозга с вегетативными гипоталамическими ядрами.

Симпатическую иннервацию имеют практически все (без исключения) ткани и органы, т. е. она распространена повсеместно. Парасимпатическую иннервацию не получают кровеносные сосуды (за исключением коронарных), потовые железы, пиломоторные мышцы, скелетные мышцы и мозговое вещество надпочечников. В органах с двойной вегетативной иннервацией (симпатической и парасимпатической) отмечается совершенно противоположный функциональный эффект. «Антагонизм» этих двух отделов вегетативной нервной системы обусловлен разными точками приложения (различными иннервируемыми структурами), особенностями медиаторной передачи или реагирования со специфическими хеморецепторами в нейротканевых синапсах.

Так, например, в первом случае размер зрачка зависит от сокращения мышцы, суживающей зрачок (парасимпатическая иннервация), или сокращения мышцы, расширяющей зрачок (симпатическая иннервация).

Медиатором во всех синапсах и симпатической, и парасимпатической частей вегетативной нервной системы, расположенных в вегетативных ганглиях (межнейронные ганглионарные синапсы), является ацетилхолин. Хеморецепторы постсинаптической мембраны, связывающие ацетилхолин, называют холинорецепторами. Последние относятся к никотиночувствительным, так как активизируются никотином (Н-холинорецепторы). Кроме основных, участвующих в передаче возбуждения Н-холинорецепторов, ганглионарные синапсы имеют и М-холинорецепторы, которые активируются алкалоидом мускарином — мускариночувствительные. Роль последних, по-видимому, сводится к регуляции освобождения медиатора и повышения чувствительности Н-холинорецепторов.

Нейротканевые синапсы, образуемые эффектором, в симпатическом и парасимпатическом отделах вегетативной нервной системы различны.

При этом симпатические синапсы образуются не только в области многочисленных терминальных разветвлений постганглионарного симпатического волокна, но и по ходу волокна в виде локальных расширений — варикозностей. Последние также содержат синаптические пузырьки с медиатором, хотя в меньших количествах, чем терминальные окончания.

Основным медиатором нейротканевых симпатических синапсов является норадреналин. Такие синапсы называют адренергическими. Хеморецепторы, связывающие адренергический медиатор, получили название адренорецепторов. Различают два типа адренорецепторов — альфа и бета, каждый из которых делят на два подтипа — 1 и 2. Количество альфа- и бета-адренорецепторов в различных тканях неодинаково. В гладких мышцах артериол и артериальных сосудов внутренних органов преобладают альфа-адренорецепторы. Их стимуляция

вызывает сужение просветов сосудов. Бета-1-адренорецепторы находятся в сердечной мышце, и их стимуляция обеспечивает активацию основных физиологических свойств миокарда (автоматизма, возбудимости, проводимости и сократимости). Бета-2-адренорецепторы расположены в гладких мышцах артериальных сосудов, коронарных артерий, гладкой мускулатуре бронхов, матки, мочевого пузыря, в скелетных мышцах, и их стимуляция вызывает тормозной эффект в виде расслабления гладких мышц.

В адренергических синапсах кроме норадреналина, однако, в меньших количествах, могут содержаться адреналин или дофамин, также относящиеся к катехоламинам. Медиаторное вещество в виде смеси трех названных соединений называют симпатином. Для небольшой части симпатических синапсов характерен медиатор ацетилхолин. Такие синапсы называют холинергическими, а рецепторы — холинорецепторами. Холинергические синапсы симпатической нервной системы обнаружены в потовых железах.

В парасимпатических нейротканевых синапсах медиатором является ацетилхолин. Эти синапсы локализованы в гладкомышечных и секреторных клетках желудочно-кишечного тракта, мочевого пузыря, бронхов, венечных (коронарных) и легочных сосудов. Они обеспечивают сокращение гладких мышц или секрецию пищеварительных соков. В то же время в клетках проводящей системы сердца ацетилхолин приводит к тормозным эффектам — снижению автоматизма, проводимости и возбудимости, в половых органах — к расширению артерий половых органов.

Прежде чем приступить к характеристике каждого из отделов вегетативной нервной системы, необходимо представить общую классификацию ее структур.

Вегетативная (автономная) нервная система по топографическому принципу разделяется на центральный и периферический отделы.

К центральному отделу относят:

1. Надсегментарные аппараты (кора полушарий большого мозга, гипоталамус, ретикулярная формация, мозжечок, лимбическая система).

2. Сегментарные аппараты (парасимпатические ядра III, VII, IX, X пар черепных нервов; крестцовые парасимпатические ядра, залегающие в сегментах спинного мозга S_2–S_4; симпатические ядра — промежуточно-латеральные ядра в сегментах спинного мозга C_8–L_3).

К периферическому отделу относят:

1. Вегетативные волокна, выходящие из головного и спинного мозга в составе корешков черепных и спинномозговых нервов (преганглионарные).

2. Вегетативные узлы: симпатические — узлы симпатического ствола, узлы брюшного аортального, верхнего и нижнего подчревных сплетений; парасимпатические — интрамуральные узлы и краниальные парасимпатические узлы.

3. Вегетативные ветви и нервы, начинающиеся от узлов (постганглионарные).

4. Вегетативные (автономные) сплетения.

5. Вегетативные нервные окончания.

Симпатическая часть вегетативной нервной системы

В составе симпатической части, *pars sympathica*, вегетативной нервной системы выделяют центральный и периферический отделы. Центральный отдел представлен промежуточно-латеральными ядрами тораколюмбального отдела спинного мозга, которые располагаются в боковых рогах серого вещества на протя-

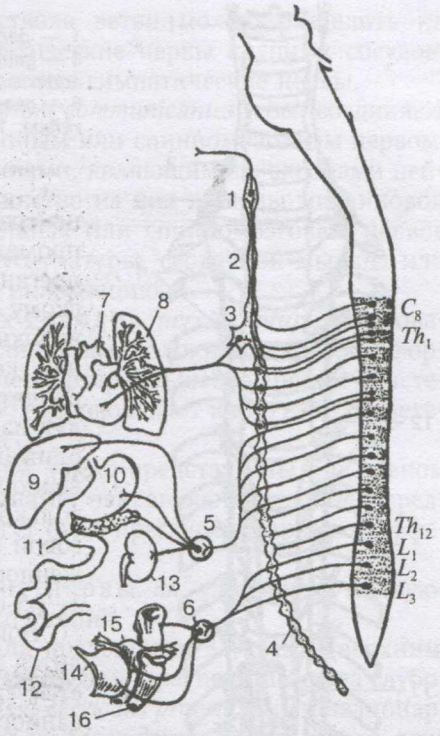

Рис. 104. Схема эфферентного звена симпатической части вегетативной нервной системы:
1 — *ganglion cervicale superius*; 2 — *ganglion cervicale medium*; 3 — *ganglion cervicothoracicum* (*stellatum*); 4 — *truncus sympathicus*; 5 — *plexus aorticus abdominalis*; 6 — *plexus hypogastricus inferior*; 7 — *cor*; 8 — *pulmo*; 9 — *hepar*; 10 — *gaster*; 11 — *pancreas*; 12 — *intestinum*; 13 — *ren*; 14 — *vesica urinaria*; 15 — *uterus*; 16 — *rectum*

жении 15–16 сегментов, от C_8 до L_{2-3}. От мелких мультиполярных нейронов этих ядер начинаются все преганглионарные симпатические волокна, выходящие из спинного мозга в составе передних корешков спинномозговых нервов (рис. 104).

Периферический отдел симпатической нервной системы включает:

1) преганглионарные симпатические волокна, выходящие из спинного мозга в составе передних корешков спинномозговых нервов от сегментов C_8–L_3;

2) симпатический ствол, состоящий из паравертебральных узлов и их связей (симпатических ветвей и нервов);

3) брюшное аортальное сплетение, верхнее и нижнее подчревные сплетения, представленные превертебральными узлами и их связями (симпатические нервы и ветви), и мелкими узлами, расположенными по ходу кровеносных сосудов;

4) симпатические волокна, направляющиеся от паравертебральных узлов к органам и тканям в составе соматических нервов;

5) симпатические органные и околососудистые сплетения;

6) симпатические нервные окончания.

Симпатический ствол

Симпатический ствол, *truncus sympathicus*, парный, представляет цепь паравертебральных узлов, расположенных по обеим сторонам от позвоночного столба. Он простирается от основания черепа до копчика, где правый и левый стволы постепенно сближаются и заканчиваются единым копчиковым узлом. В симпатическом стволе топографически выделяют 4 отдела: шейный, включающий 2–3 узла; грудной — 10–12 узлов; поясничный — 5 узлов; крестцовый — 5 узлов. Единый копчиковый узел, как правило, рудиментарный (рис. 105).

Паравертебральные узлы (узлы симпатического ствола, *ganglia trunci sympathici*) имеют веретенообразную, овальную или многоугольную форму. К узлам симпатического ствола от спинномозговых нервов (восьмого шейного, всех грудных и двух-трех поясничных) подходят белые соединительные ветви, *rami communicantes albi*. Следовательно, эти ветви присутствуют только у тех 15–16 узлов, которые соответствуют сегментам спинного мозга, содержащим промежуточно-латеральные ядра. Белые соединительные ветви образованы аксонами

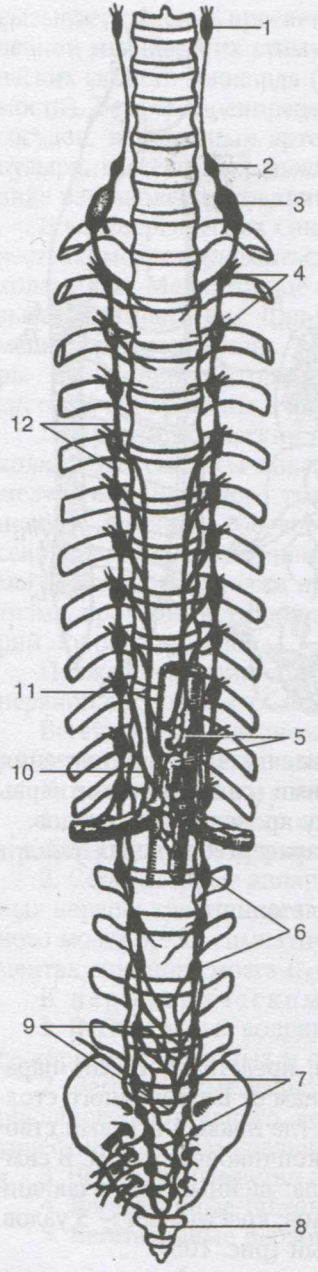

Рис. 105. Симпатический ствол (схема):
1 — *ganglion cervicale superius*; 2 — *ganglion cervicale medium*; 3 — *ganglion cervicothoracicum*; 4 — *ganglia thoracica*; 5 — *plexus aorticus abdominalis*; 6 — *ganglia lumbalia*; 7 — *ganglia sacralia*; 8 — *ganglion coccygeum* (*impar*); 9 — *rami interganglionares transversus*; 10 — *n. splanchnicus minor*; 11 — *n. splanchnicus major*; 12 — *rami interganglionares*

центральных симпатических нейронов (нейронов промежуточно-латеральных ядер), т. е. являются преганглионарными волокнами. По гистологическому строению они миелиновые (мякотные). Эти волокна покидают спинной мозг в составе передних корешков спинномозговых нервов C_8–L_3 и входят в спинномозговой нерв. Вскоре они выходят из спинномозгового нерва и направляются к ближайшему узлу симпатического ствола. Собственно под белой соединительной ветвью понимают только пучок волокон, связывающий спинномозговой нерв и узел симпатического ствола. Протяженность белой соединительной ветви составляет 1–1,5 см.

Войдя в узел, преганглионарное волокно делится на большое количество ветвей и заканчивается синапсами на телах и дендритах нейронов данного узла. Часть волокон в соответствующем узле не заканчивается, проходит узел транзитом и в составе межузловых ветвей направляется к нейронам выше- и нижележащих узлов. В связи с этим паравертебральных узлов больше по количеству (25–26), чем белых соединительных ветвей (15–16).

Кроме того, часть преганглионарных волокон, направляющихся в составе белых соединительных ветвей к VI–XII грудным узлам, также проходит через узлы транзитом, образуя большой и малый чревные нервы. Эти нервы заканчиваются на нейронах узлов брюшного аортального сплетения.

Между соседними узлами симпатического ствола имеются межузловые ветви, *rami interganglionares*. Они образованы как преганглионарными, так и постганглионарными волокнами. Как уже указывалось, к шейным, нижним поясничным, крестцовым и копчиковому узлам белые соединительные ветви не подходят, преганглионарные волокна к этим узлам поступают только по межузловым ветвям, транзитом следуя через соответствующие грудные и поясничные узлы. Постганглионарные волокна также не всегда сразу выходят из соответствующего узла симпатического ствола, а поднимаются в вышележащие или спускаются в нижележащие узлы, которые проходят транзитом, и далее следуют в составе ветвей узла.

Отходящие от узлов симпатического ствола ветви можно разделить на 4 вида: серые соединительные ветви, симпатические нервы крупных сосудов, симпатические органные нервы и внутренностные симпатические нервы.

1. Серые соединительные ветви, *rami communicantes grisei*, соединяют паравертебральный узел с ближайшим черепным или спинномозговым нервом. Они образованы постганглионарными волокнами, являющимися аксонами нейронов узлов симпатического ствола. Большинство из них лишены миелиновой оболочки (безмиелиновые). В составе черепных или спинномозговых нервов они достигают рабочего органа (гладкой мускулатуры, сердечной мышцы или железы) и осуществляют их симпатическую иннервацию.

2. Симпатические нервы крупных сосудов, *nervi vasorum*, образованы в основном постганглионарными безмиелиновыми волокнами, которые формируют перивазальные (преимущественно периартериальные) нервные сплетения вокруг ближайших кровеносных сосудов, сопровождают их по всем разветвлениям и достигают рабочего органа.

3. Симпатические органные нервы также представлены в основном постганглионарными симпатическими волокнами, направляющимися непосредственно к рабочему органу. В их составе могут быть преганглионарные и афферентные волокна.

4. Внутренностные симпатические нервы, *nn. splanchnici*, участвующие в образовании брюшного аортального сплетения.

Шейный отдел симпатического ствола представлен 3 узлами (верхним, средним и шейно-грудным) и их межузловыми ветвями, располагается на глубоких мышцах шеи под *lamina prevertebralis fascia cervicalis propria*. Преганглионарные волокна к шейным узлам поступают от промежуточно-латерального ядра восьмого шейного и шести верхних грудных сегментов спинного мозга.

Верхний шейный узел, *ganglion cervicale superius*, самый крупный из всех узлов симпатического ствола (длина 2 см, толщина 0,5 см), располагается впереди поперечных отростков II–III шейных позвонков на длинной мышце головы, позади внутренней сонной артерии. Ветвями верхнего шейного узла являются:

1. Внутренний сонный нерв, *n. caroticus internus*, отходит от верхнего полюса узла и формирует по ходу одноименной артерии внутреннее сонное сплетение, *plexus caroticus internus*. В сонном канале из сплетения выходят сонно-барабанные нервы, *nn. caroticotympanici*, проникающие в барабанную полость и участвующие вместе с барабанным нервом в образовании барабанного сплетения, *plexus tympanicus*. После выхода из сонного канала от внутреннего сонного сплетения начинается глубокий каменистый нерв, *n. petrosus profundus*, который идет в крыловидный канал клиновидной кости. В канале этот нерв соединяется с большим каменистым нервом, образуя нерв крыловидного канала, *n. canalis pterygoidei*. Волокна глубокого каменистого нерва транзитом проходят через крылонёбный узел, присоединяются к ветвям верхнечелюстного нерва и осуществляют симпатическую иннервацию желез и сосудов слизистой оболочки полости носа, полости рта, конъюнктивы нижнего века, кожи лица и слезной железы.

Часть внутреннего сонного сплетения, расположенная в пределах пещеристого синуса, получила название пещеристого сплетения, *plexus cavernosus*. От него начинаются соединительные ветви к глазному, глазодвигательному, блоковому и отводящему нервам.

Далее внутреннее сонное сплетение переходит на ветви внутренней сонной артерии в виде сплетений мозговых артерий и глазного сплетения. Ветвь внут-

реннего сонного нерва, иннервирующая шишковидную железу, носит название *n. pinealis*. От глазного сплетения начинается симпатический корешок, *radix sympathicus*, к ресничному узлу. Волокна этого корешка транзитом проходят через узел и в составе коротких ресничных нервов осуществляют иннервацию сосудов глаза и мышцы, расширяющей зрачок.

2. Наружные сонные нервы, *nn. carotici externi*, в количестве 2–3 тонких ветвей образуют по ходу одноименной артерии наружное сонное сплетение, *plexus caroticus externus*. От него происходят сплетения, формирующиеся на ветвях наружной сонной артерии: *plexus thyroideus, plexus laryngeus, plexus lingualis* и т. д. Из этих сплетений осуществляется иннервация сосудов мягких тканей головы и желез.

Внутреннее и наружное сонные сплетения спускаются вниз и на стенке общей сонной артерии образуют общее сонное сплетение, *plexus caroticus communis*.

3. Яремный нерв, *n. jugularis*, поднимается к яремному отверстию по стенке внутренней яремной вены, распадается на ветви, которые соединяются с языкоглоточным, блуждающим, добавочным и подъязычным нервами.

4. Серые соединительные ветви, *rami communicantes grisei*, – к четырем верхним шейным спинномозговым нервам.

5. Гортанно-глоточные ветви, *rami laryngopharyngei*, присоединяются к ветвям блуждающего и языкоглоточного нервов, участвуют в образовании глоточного и пищеводного сплетений, *plexus pharyngeus et plexus oesophageus*.

6. Верхний шейный сердечный нерв, *n. cardiacus cervicalis superior*, спускается вниз по ходу общей сонной артерии, вместе с сердечными ветвями блуждающего нерва участвует в формировании сердечных сплетений.

Средний шейный узел, *ganglion cervicale medium*, непостоянный, небольшой по величине, лежит на уровне VI шейного позвонка. Его межузловая ветвь к нижнему шейному узлу раздваивается и охватывает подключичную артерию, образуя подключичную петлю, *ansa subclavia*. Ветвями среднего шейного узла являются:

1. Серые соединительные ветви, *rami communicantes grisei*, к V–VI шейным спинномозговым нервам.

2. Средний шейный сердечный нерв, *n. cardiacus cervicalis medius*, спускается позади общей сонной артерии, участвует в формировании глубокого сердечного сплетения.

3. Ветви к общему сонному сплетению и сплетению нижней щитовидной артерии. Последнее сплетение вместе с ветвями блуждающего нерва осуществляет иннервацию щитовидной и околощитовидных желез.

В случае отсутствия среднего шейного узла все названные ветви начинаются от межузловых ветвей или от шейно-грудного узла.

Шейно-грудной (звездчатый) узел, *ganglion cervicothoracicum* (*stellatum*), образуется в результате слияния нижнего шейного и первого грудного узлов симпатического ствола. Располагается позади подключичной артерии, на уровне шейки I ребра, уплощен, имеет звездчатую форму. Ветвями шейно-грудного узла являются:

1. Серые соединительные ветви, *rami communicantes grisei*, к VII–VIII шейным и I грудному спинномозговым нервам.

2. Ветви к подключичной артерии, образующие подключичное сплетение, *plexus subclavius*. Они иннервируют ветви подключичной артерии, щитовидную, околощитовидные железы и некоторые органы переднего средостения.

3. Позвоночный нерв, *n. vertebralis*, формирует на стенке позвоночной артерии одноименное сплетение – *plexus vertebralis*. Иннервирует сосуды головного

и спинного мозга. У входа позвоночной артерии в отверстие поперечного отростка VI шейного позвонка на стенке артерии находится сосудистый симпатический узел — позвоночный узел, *ganglion vertebrale*.

4. Нижний шейный сердечный нерв, *n. cardiacus cervicalis inferior*, спускается справа позади плечеголовного ствола, слева — спереди подключичной артерии, участвует в образовании глубокого сердечного сплетения.

5. Соединительная ветвь к диафрагмальному нерву.

6. Тонкие ветви к дуге аорты, образующие сплетение дуги аорты, *plexus arcus aortae*.

Грудной отдел симпатического ствола представляет цепочку из 10–12 грудных узлов, *ganglia thoracica*, которые располагаются кпереди от головок ребер на боковой поверхности тел позвонков и покрыты *fascia endothoracica et pleura costalis*. Ко всем грудным узлам подходят белые соединительные ветви, содержащие преганглионарные волокна. Ветвями грудных узлов являются:

1. Серые соединительные ветви, *rami communicantes grisei*, ко всем грудным спинномозговым нервам.

2. Тонкие ветви к грудной части аорты, образующие грудное аортальное сплетение, *plexus aorticus thoracicus*. Вверху оно соединяется с *plexus arcus aortae*, внизу – с брюшным аортальным сплетением, *plexus aorticus abdominalis*. Ветви из сплетения грудной аорты продолжаются на межреберные артерии и верхние диафрагмальные артерии.

3. Грудные сердечные нервы, *nn. cardiaci thoracici*, отходят от II–V грудных узлов, участвуют вместе с ветвями блуждающего нерва в формировании сердечного сплетения.

4. Симпатические нервы к органам грудной полости, образующие вместе с ветвями блуждающего нерва органные сплетения — трахеальное, *plexus trachealis*, бронхиальное, *plexus bronchialis*, легочное, *plexus pulmonalis*, пищеводное, *plexus oesophagealis*.

В большинстве случаев сердечное, легочное и пищеводное сплетения являются вторичными — производными грудного аортального сплетения, от которого отходят ветви к соответствующим органам.

5. Большой внутренностный нерв, *n. splanchnicus major*, начинается от VI, VII, VIII и IX грудных узлов отдельными ветвями, которые направляются книзу по боковой поверхности тел позвонков и соединяются в единый ствол. В основном он содержит преганглионарные волокна, происходящие от нейронов промежуточно-латеральных ядер VI–IX сегментов спинного мозга, транзитом проходящие через соответствующие паравертебральные узлы. Заканчивается большой внутренностный нерв на нейронах чревного сплетения, в брюшную полость проникает вместе с *v. azygos* между медиальной и промежуточной ножками поясничной части диафрагмы.

6. Малый внутренностный нерв, *n. splanchnicus minor*, начинается от X, XI и XII грудных узлов, идет латеральнее предыдущего, в брюшную полость проникает через промежуточную ножку диафрагмы. Формируется аналогично большому внутренностному нерву в основном преганглионарными волокнами, заканчивается также на нейронах чревного сплетения. От малого внутренностного нерва берет начало почечная ветвь, *ramus renalis*, которая заканчивается в аортопочечном узле чревного сплетения. Следует отметить, что в составе внутренностных нервов, кроме преганглионарных симпатических волокон, проходят афферентные волокна.

Поясничный отдел симпатического ствола представлен 4–5 узлами небольшого размера (5 мм). Они лежат на передне-боковой поверхности поясничных позвонков вдоль медиального края *m. psoas major*, покрытые спереди *fascia endoabdominalis*. С правой стороны поясничные узлы прикрыты нижней полой веной, с левой прилежат к брюшной части аорты.

Поясничные узлы, *ganglia lumbalia*, соединены друг с другом не только продольными межузловыми ветвями, но и связаны между собой с обеих сторон поперечными межузловыми ветвями, *rami interganglionares transversus*. Эти ветви располагаются позади нижней полой вены и аорты.

Белые соединительные ветви получают только I, II и иногда III поясничные узлы. Остальные узлы получают преганглионарные волокна за счет межузловых ветвей. Ветвями поясничных узлов являются:

1. Серые соединительные ветви, *rami communicantes grisei*, – к поясничным спинномозговым нервам.

2. Поясничные внутренностные нервы, *n. splanchnici lumbales*, которые идут к чревному сплетению или непосредственно к органным вегетативным сплетениям (почечному, надпочечниковому, брюшному аортальному и т. д.). Эти нервы содержат преганглионарные и постганглионарные волокна.

3. Симпатические нервы крупных сосудов, *nervi vasorum*, формируют периартериальные нервные сплетения нижних конечностей.

Тазовый отдел симпатического ствола представлен 4–5 крестцовыми узлами небольших размеров и одного непарного копчикового. Крестцовые узлы, *ganglia sacralia*, располагаются на тазовой поверхности крестца, медиально от *foramina sacralia anteriora*. Так же, как и в поясничном отделе, крестцовые узлы связаны между собой продольными и поперечными межузловыми ветвями. Белых соединительных ветвей они не получают, преганглионарные волокна к ним поступают от сегментов спинного мозга L_1–L_3, следуя транзитом через все поясничные узлы. Ветвями крестцовых узлов являются:

1. Серые соединительные ветви, *rami communicantes grisei*, к крестцовым спинномозговым нервам.

2. Крестцовые внутренностные нервы, *n. splanchnici sacrales*, которые идут к верхнему и нижнему подчревным сплетениям. Они обеспечивают симпатическую иннервацию органов малого таза.

Брюшное аортальное сплетение и вегетативные сплетения органов брюшной полости

Брюшное аортальное сплетение, *plexus aorticus abdominalis*, расположено в брюшной полости на передней и боковых поверхностях брюшной части аорты. Это самое крупное сплетение вегетативной нервной системы. Оно образовано несколькими крупными превертебральными симпатическими узлами, подходящими к ним многочисленными ветвями большого и малого внутренностных нервов, многочисленными нервными стволами, связывающими эти узлы, и многочисленными ветвями, отходящими от узлов и образующими вторичные вегетативные сплетения органов брюшной полости и малого таза (рис. 106).

Количество узлов брюшного аортального сплетения подвержено индивидуальной изменчивости. В редких случаях они многочисленны, но имеют малые размеры. В большинстве случаев это сплетение имеет только 3–5 крупных узлов. Основными из них являются:

1. Парные чревные узлы, *ganglia coeliaca*, полулунной формы, располагаются справа и слева от чревного ствола.

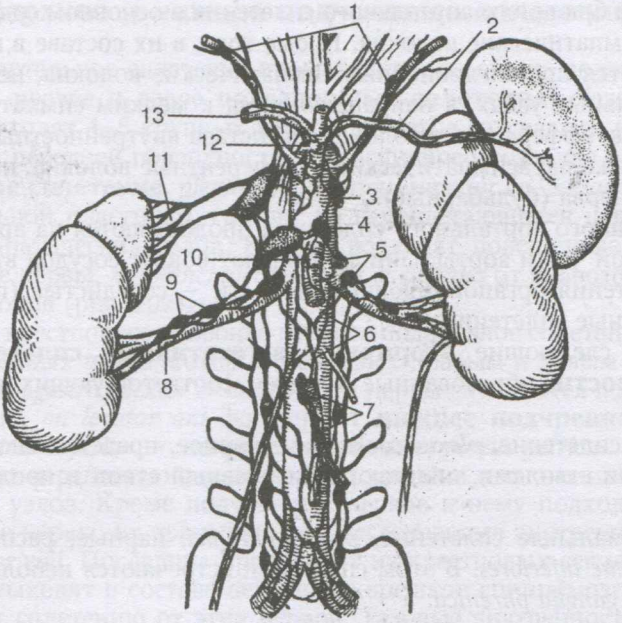

Рис. 106. Брюшное аортальное сплетение:
1 — *ganglia phrenica*; 2 — *plexus lienalis*; 3 — *ganglion coeliacum sinistrum*; 4 — *ganglion mesentericum superius*; 5 — *ganglia aortorenalia*; 6 — *plexus intermesentericus*; 7 — *plexus mesentericus inferior*; 8 — *plexus renalis*; 9 — *ganglia renalia*; 10 — *plexus mesentericus superior*; 11 — *plexus suprarenalis*; 12 — *plexus coeliacus*; 13 — *plexus hepaticus*

2. Непарный верхний брыжеечный узел, *ganglion mesentericum superius*, находящийся у места отхождения от аорты одноименной артерии.

3. Парные аортопочечные узлы, *ganglia aortorenalia*, лежащие у места отхождения от аорты почечных артерий.

К превертебральным узлам брюшного аортального сплетения справа и слева подходят большой и малый внутренностные нервы и поясничные внутренностные нервы. Преганглионарные симпатические волокна, идущие в составе этих нервов, большей частью заканчиваются на нейронах чревных узлов и на нейронах непарного верхнего брыжеечного узла. Меньшая часть преганглионарных волокон проходит через чревные узлы транзитом и заканчивается в аортопочечных симпатических узлах и узлах, расположенных в составе вторичных вегетативных сплетений органов брюшной полости и малого таза, или узлах, лежащих по ходу симпатических сплетений на крупных сосудах.

В образовании брюшного аортального сплетения, кроме большого, малого и поясничных внутренностных нервов, принимают участие волокна заднего ствола блуждающего нерва, а также чувствительные ветви правого диафрагмального нерва. Однако эти волокна (преганглионарные парасимпатические и афферентные) проходят через узлы транзитом и идут на образование органных сплетений.

От узлов брюшного аортального сплетения отходят многочисленные ветви. В частности, от чревных и верхнего брыжеечного узлов они расходятся во все стороны, как лучи солнца. Это объясняет старое название данного сплетения — «солнечное сплетение, *plexus solaris*».

Ветви узлов брюшного аортального сплетения в основном содержат постганглионарные симпатические волокна. Кроме того, в их составе в небольшом количестве имеются преганглионарные симпатические волокна, не прервавшиеся в превертебральных узлах, а направляющиеся к мелким симпатическим узлам по ходу сосудов, афферентные волокна из состава внутренностных нервов (спинальные), а также парасимпатические и афферентные волокна, поступающие из блуждающего нерва (бульбарные).

Ветви брюшного аортального сплетения продолжаются на артерии, отходящие от брюшной части аорты. Они формируют вокруг сосудов вторичные вегетативные сплетения органов брюшной полости — сосудистые (периартериальные) вегетативные сплетения.

Различают следующие **вторичные вегетативные сплетения органов брюшной полости**, образованные ветвями соответствующих превертебральных узлов:

1. Чревное сплетение, *plexus coeliacus*, непарное, представлено многочисленными нервными стволами, оплетающими чревный ствол и продолжающимися на его ветви.

2. Диафрагмальные сплетения, *plexus phrenici*, парные, расположенные по ходу *aa. phrenicae inferiores*. В этом сплетении встречаются небольшие диафрагмальные узлы, *ganglia phrenica*.

3. Желудочные сплетения, *plexus gastrici*, — по ходу *a. gastrica sinistra* на малой кривизне образуется верхнее желудочное сплетение, по ходу *aa. gastroepiploicae dextra et sinistra* — нижнее.

4. Селезеночное сплетение, *plexus splenicus*, — по ходу одноименной артерии.

5. Печеночное сплетение, *plexus hepaticus*, — по ходу *a. hepatica propria*.

6. Панкреатическое сплетение, *plexus pancreaticus*, — по ходу сосудов, васкуляризирующих железу.

7. Надпочечниковое сплетение, *plexus suprarenalis*; в его формировании участвуют 15–20 ветвей, направляющихся как по сосудам, так и непосредственно от чревных узлов. В составе надпочечниковых ветвей содержится большое количество преганглионарных симпатических волокон, заканчивающихся непосредственно на надпочечниковых ганглиях и клетках мозгового вещества надпочечника, имеющего общее происхождение с симпатическими узлами.

8. Почечное сплетение, *plexus renalis*, — по ходу *a. renalis*, в его составе имеются небольшие почечные узлы, *ganglia renalia*. Почечное сплетение продолжается на мочеточник, образуя мочеточниковое сплетение, *plexus uretericus*.

9. Яичковое сплетение, *plexus testicularis*, — по ходу *a. testicularis*, у женщин — яичниковое сплетение, *plexus ovaricus*.

10. Верхнее брыжеечное сплетение, *plexus mesentericus superior*, — по ходу *a. mesenterica superior* и ее ветвей.

11. Межбрыжеечное сплетение, *plexus intermesentericus*, — часть брюшного аортального сплетения, расположенная на аорте между *aa. mesenterica superior et inferior*.

12. Нижнее брыжеечное сплетение, *plexus mesentericus inferior*, — по ходу *a. mesenterica inferior* и ее ветвей. У места отхождения артерии от аорты имеется нижний брыжеечный узел, *ganglion mesentericum inferius*. От нижнего брыжеечного сплетения начинается верхнее прямокишечное сплетение, *plexus rectalis superior*, — по ходу *a. rectalis superior*.

Верхнее и нижнее подчревные сплетения

Брюшное аортальное сплетение продолжается на общие подвздошные артерии, формируя правое и левое **подвздошные сплетения**, *plexus iliaci*. Кроме того, от него отходят 4–5 крупных нервов, которые спускаются ниже бифуркации аорты и на передней поверхности V поясничного позвонка образуют **верхнее подчревное сплетение**, *plexus hypogastricus superior* (*n. presacralis*). Оно имеет вид треугольной пластинки, состоит из переплетающихся нервных волокон и нервных симпатических узлов. К нему подходят поясничные и крестцовые внутренностные нервы, *n. splanchnici lumbales et sacrales* от правого и левого симпатических стволов (рис. 107).

На уровне I крестцового позвонка верхнее подчревное сплетение разделяется на два разрозненных пучка, которые называют правым и левым ***подчревными нервами***, *nn. hypogastrici dexter et sinister*. Эти нервы спускаются по бокам от прямой кишки и на *m. levator ani* формируют **нижнее подчревное сплетение**, *plexus hypogastricus inferior* – **тазовое сплетение**, *plexus pelvicus*. Это сплетение также состоит из переплетающихся нервных волокон и многочисленных мелких симпатических узлов. Кроме подчревных нервов к нему подходят крестцовые внутренностные нервы, *nn. splanchnici sacrales* и тазовые внутренностные нервы, *nn. splanchnici pelvini*. Последние происходят из крестцовых сегментов спинного мозга (S_2–S_4), выходят в составе передних корешков спинномозговых нервов и ответвляются к сплетению от этих нервов. Тазовые внутренностные нервы содержат преганглионарные парасимпатические и афферентные волокна, транзитом проходящие через нижнее подчревное сплетение.

От нижнего подчревного сплетения отходят ветви, которые по ветвям внутренней подвздошной артерии достигают органов малого таза и образуют сосудистые и органные сплетения. Основными из них являются:

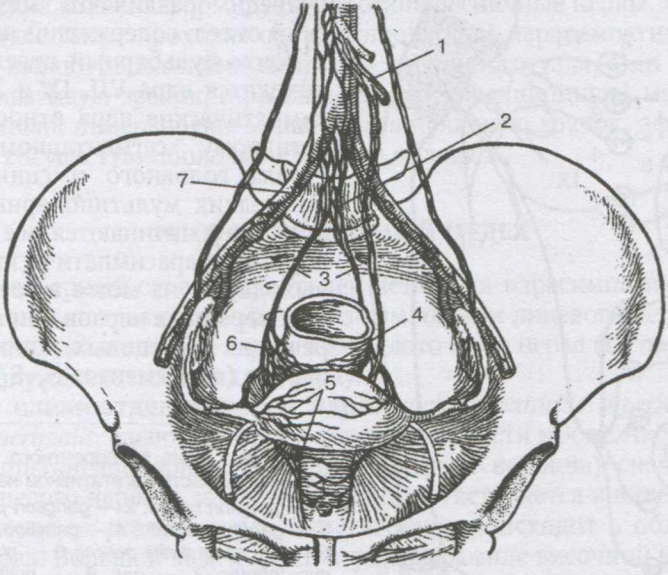

Рис. 107. Верхнее и нижнее подчревные сплетения:
1 — *plexus mesentericus inferior*; 2 — *plexus hypogastricus superior* (*n. presacralis*); 3 — *nn. hypogastrici dexter et sinister*; 4 — *plexus rectalis superior*; 5 — *plexus uterovaginalis*; 6 — *plexus hypogastricus inferior*; 7 — *plexus iliacus*

1. Среднее и нижнее прямокишечное сплетение, *plexus rectalis medius et inferior*, — по ходу *aa. rectales media et inferior*.

2. Простатическое сплетение, *plexus prostaticus*, — вокруг простаты (у мужчин).

3. Сплетение семявыносящего протока, *plexus deferentialis*, — вокруг семявыносящего протока (у мужчин).

4. Маточно-влагалищное сплетение, *plexus uterovaginalis*, — по ходу *a. uterina* (у женщин).

5. Мочепузырное сплетение, *plexus vesicalis*, — по ходу *aa. vesicales superiores et inferiores*.

6. Пещеристое сплетение полового члена (клитора), *plexus cavernosus penis* (*clitoridis*), — по ходу *aa. dorsalis et profunda penis* (*aa. dorsalis et profunda clitoridis*).

Сосудистые и органные сплетения таза осуществляют симпатическую и афферентную иннервацию органов из *plexus coeliacus*, парасимпатическую и афферентную иннервацию — из крестцовых сегментов спинного мозга по *n. splanchnici pelvini*.

Парасимпатическая часть вегетативной нервной системы

В составе парасимпатической части, *pars parasympathica*, вегетативной нервной системы выделяют центральный и периферический отделы. Центральный отдел представлен парасимпатическими ядрами III, VII, IX и X пар черепных нервов (краниальный отдел) и парасимпатическими крестцовыми ядрами. В краниальном отделе соответственно подразделению мозгового ствола, в свою очередь, различают мезенцефалический отдел, содержащий ядро III пары, и понто-бульбарный отдел, в котором находятся ядра VII, IX и X пар. Парасимпатические ядра относятся к вегетативному сегментарному аппарату ствола головного и спинного мозга. От мелких мультиполярных нейронов этих ядер начинаются все преганглионарные парасимпатические волокна, выходящие из мозга в составе названных черепных нервов или передних корешков крестцовых спинномозговых нервов (от сегментов S_2–S_4) (рис. 108).

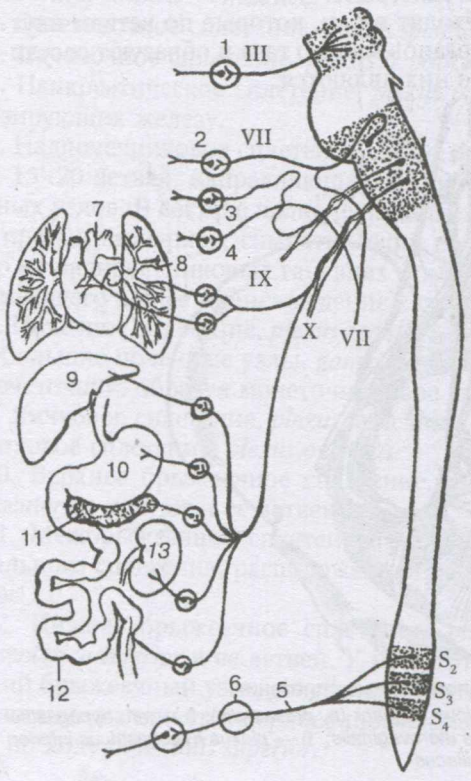

Рис. 108. Схема эфферентного звена парасимпатической части вегетативной нервной системы:
1 — *ganglion ciliare*; 2 — *ganglion pterygopalatinum*; 3 — *ganglion oticum*; 4 — *ganglion submandibulare*; 5 — *nn. splanchnici pelvini*; 6 — *plexus hypogastricus inferior*; 7 — *cor*; 8 — *pulmo*; 9 — *hepar*; 10 — *gaster*; 11 — *pancreas*; 12 — *intestinum*; 13 — *ren*; III — *n. oculomotorius*; VII — *n. facialis*; IX — *n. glossopharyngeus*; X — *n. vagus*; S_2–S_4 — *nuclei parasympathici sacrales*

Периферический отдел парасимпатической нервной системы включает:

1) преганглионарные парасимпатические волокна, проходящие в составе III, VII, IX и X пар черепных нервов и крестцовых спинномозговых нервов S_2–S_4;

2) краниальные вегетативные узлы (ресничный, крылонёбный, ушной, подъязычный и поднижнечелюстной) и интрамуральные узлы;

3) органные (интрамуральные) сплетения парасимпатических волокон;

4) постганглионарные парасимпатические волокна, заканчивающиеся на эффекторах рабочего органа (железа, гладкая мышца, сердечная мышца).

МЕЗЕНЦЕФАЛИЧЕСКИЙ ОТДЕЛ

Мезенцефалический отдел представлен добавочными ядрами глазодвигательного нерва, *nuclei accessorii n. oculomotorii*, (Якубовича). Они находятся на дне водопровода мозга и содержат центральные парасимпатические нейроны. Их аксоны (преганглионарные волокна) идут сначала в составе глазодвигательного нерва (III пара черепных нервов), а затем в составе его нижней ветви. В глазнице они ответвляются от нее в виде глазодвигательного корешка, *radix oculomotoria*, и заканчиваются на нейронах ресничного узла (периферических парасимпатических нейронах).

Ресничный узел, *ganglion ciliare*, находится в глазнице, в толще жировой клетчатки с латеральной стороны от зрительного нерва. Он плоский, его размеры составляют 1,5–2 мм. Через узел транзитом проходят афферентные волокна от глазного нерва, соединительная ветвь от первой ветви тройничного нерва и симпатические постганглионарные волокна от внутреннего сонного сплетения (симпатический корешок). После выхода из ресничного узла афферентные и симпатические волокна формируют короткие ресничные нервы, *nn. ciliares breves*. В их составе также проходят постганглионарные парасимпатические волокна, которые являются аксонами нейронов ресничного узла. Они иннервируют мышцу, суживающую зрачок, и ресничную (аккомодационную) мышцу. Симпатические волокна иннервируют мышцу, расширяющую зрачок, афферентные — наружную и сосудистую оболочки глазного яблока.

ПОНТО-БУЛЬБАРНЫЙ ОТДЕЛ

Понто-бульбарный отдел представлен четырьмя парасимпатическими ядрами: верхним слюноотделительным и слезным ядрами лицевого нерва (VII пара), нижним слюноотделительным ядром языкоглоточного нерва (IX пара) и дорсальным ядром блуждающего нерва (X пара).

Верхнее слюноотделительное ядро, *nucl. salivatorius superior*, и **слезное ядро**, *nucl. lacrimalis*, располагаются в дорсальной части моста. Аксоны нейронов этих ядер (преганглионарные парасимпатические волокна) сначала проходят в составе лицевого нерва, а затем часть из них ответвляется в виде большого каменистого нерва, *n. petrosus major*. Ответвление происходит в области коленца лицевого нерва. Большой каменистый нерв в пирамиде височной кости располагается в одноименном канале, затем через расщелину выходит на ее переднюю поверхность и ложится в одноименную борозду. У вершины пирамиды нерв прободает волокнистый хрящ, закрывающий рваное отверстие, и вступает в крыловидный канал клиновидной кости. Здесь он соединяется с глубоким ка-

менистым нервом (симпатическим), образуя нерв крыловидного канала, *n. canalis pterygoidei*. Этот нерв проникает в крыловидно-нёбную ямку, достигая крылонёбного узла, *ganglion pterygopalatinum*, размеры которого составляют 4–5 мм.

На нейронах крылонёбного узла синаптически заканчиваются преганглионарные парасимпатические волокна, содержащиеся в составе большого каменистого нерва. Волокна глубокого каменистого нерва проходят через узел транзитом. Также транзитом идут афферентные волокна соединительной ветви от верхнечелюстного нерва (2-я ветвь V пары). Таким образом, ветви крылонёбного узла содержат афферентные, симпатические и постганглионарные парасимпатические волокна. Последние представляют собой аксоны нейронов крылонёбного узла.

Ветвями крылонёбного узла являются: носонёбный нерв, *n. nasopalatinus*; большой нёбный нерв, *n. palatinus major*; малые нёбные нервы, *nn. palatini minores*; задние верхние, латеральные и медиальные носовые нервы, *nn. nasales posteriores superiores, laterales et mediales*. Эти нервы иннервируют слизистую оболочку полости носа, неба и глотки. Одна из ветвей крылонёбного узла содержит постганглионарные парасимпатические волокна от нейронов, синаптически связанных со слезным ядром. Она вначале проходит в составе скулового нерва, а затем присоединяется к слезному нерву (ветвь *n. ophthalmicus*, V пары) и вместе с ним осуществляет иннервацию слезной железы.

Часть преганглионарных парасимпатических волокон от верхнего слюноотделительного ядра, не вошедшая в состав большого каменистого нерва, также отделяется от лицевого нерва и участвует в образовании барабанной струны, *chorda tympani*. После выхода из каменисто-барабанной щели барабанная струна проходит в составе язычного нерва (ветвь *n. mandibularis* V пары), направляясь к нейронам поднижнечелюстного и подъязычного узлов, *ganglia submandibulare et sublinguale*. В этих узлах находятся периферические парасимпатические нейроны, аксоны которых (постганглионарные волокна) заканчиваются в поднижнечелюстной и подъязычной слюнных железах и железах языка. Афферентная иннервация этих желез происходит из язычного нерва. Симпатические волокна к ним поступают из сплетений, расположенных вокруг лицевой артерии.

Нижнее слюноотделительное ядро, *nucl. salivatorius inferior*, принадлежит языкоглоточному нерву (IX пара) и располагается в дорсальной части продолговатого мозга. Происходящие из этого ядра преганглионарные парасимпатические волокна вначале проходят в составе языкоглоточного нерва, а затем на уровне нижнего чувствительного узла отделяются от него в виде барабанного нерва, *n. tympanicus*. Этот нерв (чувствительный и парасимпатический) проникает через *canaliculus tympanicus* в барабанную полость, где вместе с симпатическими сонно-барабанными нервами, *nn. caroticotympanici*, формирует барабанное сплетение, *plexus tympanicus*. Из барабанного сплетения выходит малый каменистый нерв, *n. petrosus minor*, который содержит преганглионарные парасимпатические волокна и направляется к ушному узлу, *ganglion oticum* (рис. 109). Топография малого каменистого нерва изложена в разделе «Черепные нервы».

Ушной узел имеет округлую форму и размеры около 3–4 мм, располагается вблизи овального отверстия на наружной поверхности основания черепа и прилежит к нижнечелюстному нерву. Он образован периферическими парасимпатическими нейронами. Аксоны этих нейронов являются постганглионарными парасимпатическими волокнами, присоединяются к ушно-височному нерву (из *n. mandibularis* V пары) и заканчиваются в околоушной слюнной железе. При раздражении нижнего слюноотделительного ядра происходит обильное выделе-

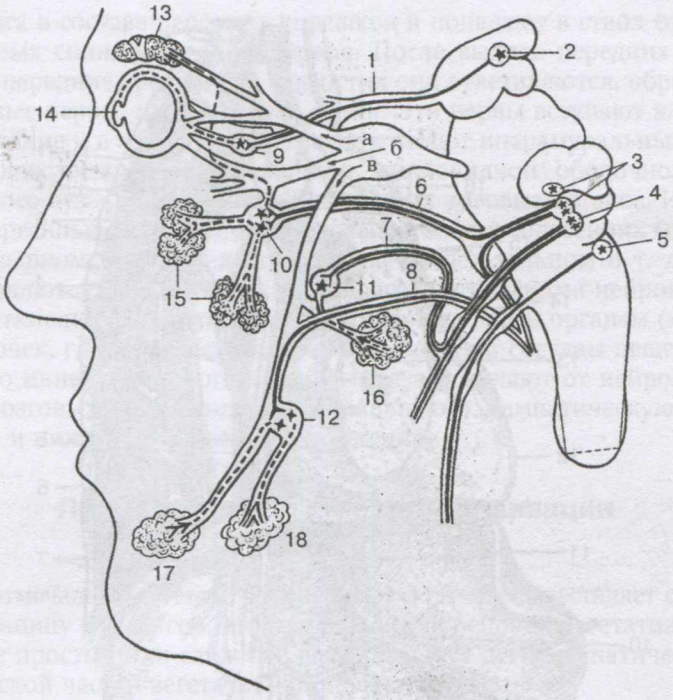

Рис. 109. Краниальные вегетативные узлы (их связи и иннервируемые органы):
а — *n. ophthalmicus*; б — *n. maxillaris*; в — *n. mandibularis*; 1 — *n. oculomotorius*; 2 — *nuclei accessorii n. oculomotorii; 3 — nucleus lacrimalis et nucleus salivatorius superior* (*n. facialis*); 4 — *nucleus salivatorius inferior* (*n. glossopharyngeus*); 5 — *nucleus dorsalis nervi vagi*; 6 — *n. petrosus major*; 7 — *n. petrosus minor*; 8 — *chorda tympani*; 9 — *ganglion ciliare*; 10 — *ganglion pterygopalatinum*; 11 — *ganglion oticum*; 12 — *ganglion submandibulare et ganglion sublinguale*; 13 — *glandula lacrimalis*; 14 — *mm. ciliaris et sphincter pupillae*; 15 — слизистые железы полости носа, нёба и полости рта; 16 — *glandula parotidea*; 17 — *glandula sublingualis*; 18 — *glandula submandibularis*

ние жидкой слюны. Афферентная иннервация околоушной железы осуществляется из ушно-височного нерва, симпатическая — из сплетения на поверхностной височной артерии.

Дорсальное (заднее) ядро блуждающего нерва, *nucleus dorsalis n. vagi*, располагается в продолговатом мозге в нижней половине ромбовидной ямки — в треугольнике блуждающего нерва. Преганглионарные парасимпатические волокна от нейронов этого ядра распределяются по многочисленным ветвям блуждающего нерва (см. раздел «Черепные нервы») к органам шеи, грудной и брюшной полостей (рис. 110). Они заканчиваются на нейронах парасимпатических узлов, *ganglia parasympathica*, околоорганных и внутриорганных вегетативных сплетений (щитовидной железы, глотки, сердечных, легочных, пищеводного, желудочного, кишечного и т. д.). Для паренхиматозных органов эти узлы являются околоорганными или интраорганными, для полых — интрамуральными, так как они лежат в соответствующих сплетениях. Причем интрамуральное сплетение, в свою очередь, подразделяется на подсерозное, мышечно-кишечное (межмышечное) и подслизистое, залегающие между оболочками стенки органа.

Нейроны интраорганных и интрамуральных узлов являются периферическими постганглионарными нейронами. Аксоны этих нейронов образуют короткие

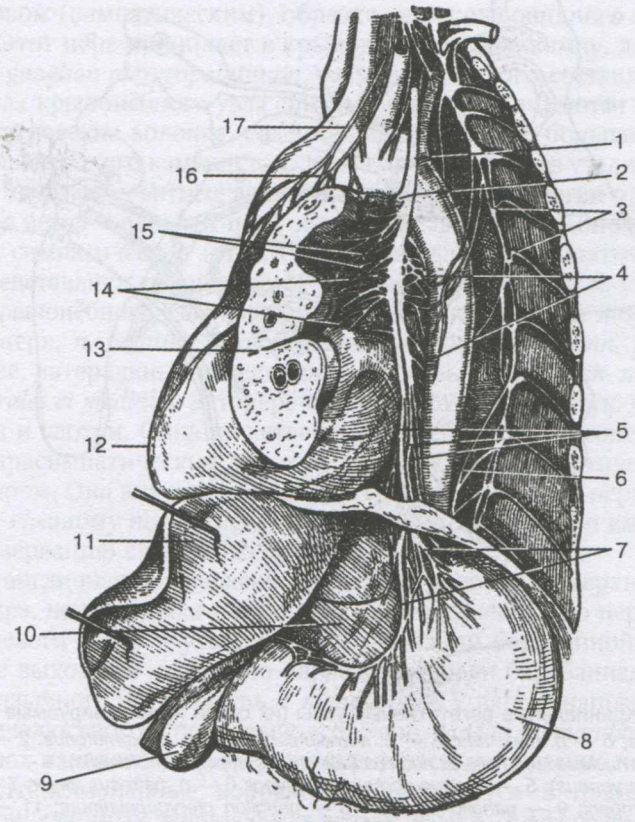

Рис. 110. Ветви левого блуждающего нерва в грудной и брюшной полостях:
1 — *n. vagus sinister*; 2 — *n. laryngeus recurrens*; 3 — *truncus sympathicus*; 4 — *rami oesophageales n. vagi*; 5 — *plexus oesophagealis anterior*; 6 — *n. splanchnicus major*; 7 — *rami gastrici anteriores*; 8 — *gaster*; 9 — *vesica fellea*; 10 — *omentum minus*; 11 — *hepar*; 12 — *cor*; 13 — *pulmo sinister*; 14 — *plexus pulmonalis*; 15 — *rami bronchiales*; 16 — *plexus cardiacus*; 17 — *ramus cardiacus cervicalis superior n. vagi*

постганглионарные волокна, которые заканчиваются в клетках рабочего органа (гладкомышечных, железистых или сердечной мускулатуре). Органы шеи, грудной и брюшной полости имеют двойную афферентную иннервацию — «бульбарную» от нейронов чувствительных узлов блуждающего нерва и «спинальную» от нейронов чувствительных узлов спинномозговых нервов. Симпатическая иннервация к ним поступает непосредственно из симпатического ствола или из чревного сплетения.

КРЕСТЦОВЫЙ ОТДЕЛ

Спинномозговой крестцовый отдел представлен крестцовыми парасимпатическими ядрами, *nuclei parasympathici sacrales*, расположенными в латеральном промежуточном веществе II–IV крестцовых сегментов спинного мозга. Аксоны нейронов этих ядер (преганглионарные парасимпатические волокна) выходят из

спинного мозга в составе передних корешков и попадают в ствол соответствующих крестцовых спинномозговых нервов. После выхода передних ветвей этих нервов через передние крестцовые отверстия они ответвляются, образуя тазовые внутренностные нервы, *nn. splanchnici pelvini*. Эти нервы вступают в нижнее подчревное сплетение и в составе его ветвей достигают интрамуральных или интраорганных узлов нисходящей ободочной, сигмовидной ободочной и прямой кишок, мочевого пузыря, внутренних и наружных половых органов. Интрамуральные и интраорганные узлы располагаются в органных сплетениях (прямокишечном, мочепузырном, маточно-влагалищном, предстательном и т. д.). Нейроны этих узлов являются периферическими парасимпатическими нейронами. От них отходят короткие постганглионарные волокна к рабочим органам (железам слизистых оболочек, гладкой мускулатуре, кровеносным сосудам пещеристых тел). Афферентную иннервацию органы малого таза получают от нейронов крестцовых спинномозговых узлов (только «спинальную»), симпатическую — от нейронов верхнего и нижнего подчревных сплетений.

Принципы вегетативной иннервации внутренних органов

Как уже отмечалось, вегетативная нервная система осуществляет свою деятельность по принципу рефлексов. Морфологической основой вегетативных рефлексов являются простые или сложные рефлекторные дуги симпатической или парасимпатической частей вегетативной нервной системы.

Первое звено вегетативной рефлекторной дуги — афферентное. Оно представлено чувствительным или рецепторным нейроном и его отростками. Этим нейроном служат псевдоуниполярные клетки чувствительных узлов спинномозговых нервов или чувствительных узлов черепных нервов V, VII, IX и X пар черепных нервов. Периферические их отростки заканчиваются рецепторами во внутренних органах, в стенках кровеносных и лимфатических сосудов, коже и мышцах. Афферентные волокна (периферические отростки псевдоуниполярных клеток) от рецепторов внутренних органов, имеющих двойную иннервацию — симпатическую и парасимпатическую, проходят как в составе симпатических нервов (большой, малый внутренностные и крестцовые внутренностные нервы или специальные органные нервы), так и в составе парасимпатических нервов (блуждающий нерв) (рис. 111). Следовательно, эти органы имеют двойную афферентную иннервацию — «спинальную», замыкающуюся на нейроны чувствительных узлов спинномозговых нервов, и «бульбарную», замыкающуюся на нейроны чувствительных узлов черепных нервов.

Органы, расположенные в области головы, имеют только одну «бульбарную» афферентную иннервацию в составе ветвей ресничного, крылонёбного, ушного, подъязычного и поднижнечелюстного узлов. Также одну, но уже «спинальную», иннервацию получают органы малого таза в составе тазовых внутренностных нервов. Афферентные волокна от кожи и мышц (кровеносных и лимфатических сосудов, пиломоторных мышц, потовых желез), имеющих только симпатическую иннервацию, проходят в составе соматических нервов — спинномозговых или черепных (тройничный нерв).

В центральной нервной системе афферентные волокна (центральные отростки псевдоуниполярных клеток) заканчиваются многочисленными синапсами на вставочных нейронах. При этом за счет многочисленных коллатералей централь-

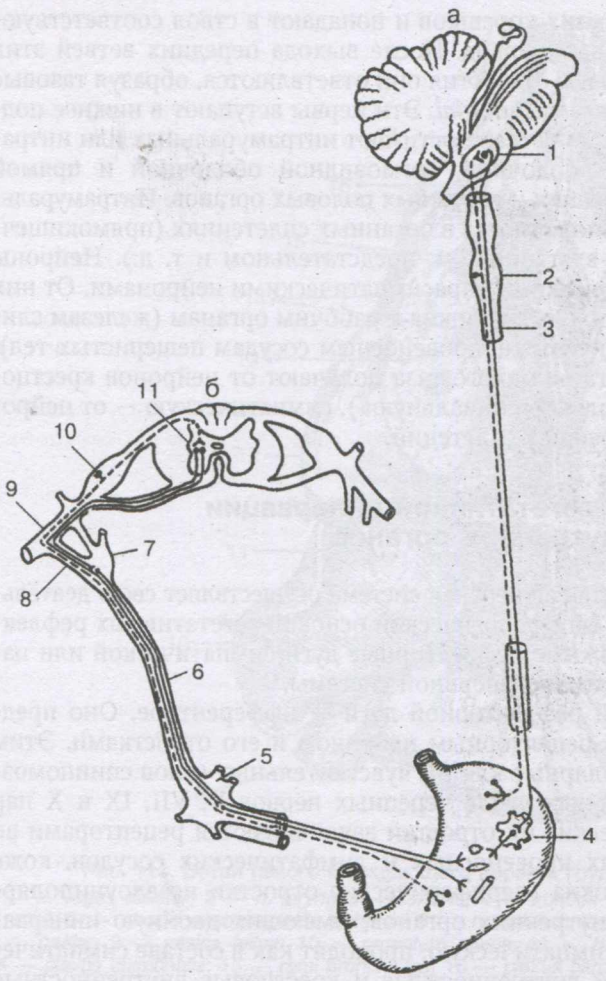

Рис. 111. Схема иннервации желудка:
а — *truncus encephali*;
б — *medulla spinalis*.
1 — *nucleus dorsalis nervi vagi*;
2 — *ganglion inferius nervi vagi*;
3 — *n. vagus*;
4 — *ganglion intramurale*;
5 — *plexus coeliacus*;
6 — *n. splanchnicus major*;
7 — *ganglion trunci sympathici*;
8 — *ramus communicans albus*;
9 — *n. spinalis*;
10 — *ganglion sensorium n. spinalis*;
11 — *nucleus intermediolateralis*

ных отростков поступающая афферентная информация передается не только на вегетативные ядра спинного или головного мозга (центры вегетативного сегментарного аппарата), но и на мелкие ядра вставочных нейронов, доставляющих информацию в конечном счете на нейроны высших вегетативных центров головного мозга (надсегментарного аппарата) и на нейроны соматических рефлекторных дуг. Это обеспечивает интеграцию вегетативных и соматических рефлексов.

Преганглионарные волокна симпатической части нервной системы, образованные аксонами центральных эффекторных нейронов, покидают спинной мозг в составе передних корешков спинномозговых нервов (C_8–L_3) и затем в составе белых соединительных ветвей входят в паравертебральные узлы симпатического ствола или в превертебральные узлы чревного сплетения, где образуют синапсы на периферических эффекторных нейронах. Постганглионарные симпатические волокна входят в соматические нервы в виде серых соединительных

ветвей либо образуют самостоятельные симпатические нервы и в их составе достигают рабочего органа.

Преганглионарные парасимпатические волокна выходят из вегетативных центров ствола головного мозга в составе III, VII, IX и X пар черепных нервов и из крестцовых парасимпатических ядер в составе передних корешков спинномозговых нервов (S_2–S_4). Они синаптически заканчиваются на периферических нейронах парасимпатических интрамуральных (интраорганных) узлов или краниальных вегетативных узлов (ресничного, крылонёбного, ушного, поднижнечелюстного и подъязычного). Постганглионарные парасимпатические волокна, как правило, короткие: ветвятся в толще самого органа. Так осуществляется центральная рефлекторная регуляция вегетативных функций и объясняются основы висцеро-соматических и сомато-висцеральных рефлексов. В некоторых случаях можно без влияния на афферентное звено (рецепторный аппарат) изменить работу внутренних органов, тонус сосудов путем регуляторного воздействия надсегментарного аппарата на сегментарные вегетативные центры.

Морфологические исследования показали, что в составе вегетативных интрамуральных узлов встречаются различные по своему строению нейроциты. По имени автора, изучавшего морфологию данных узлов, нейроциты получили название клеток Догеля, которых различают три типа. В настоящее время выяснена функциональная принадлежность каждого типа клеток Догеля. Клетки Догеля II типа, наиболее крупные по форме, напоминают биполярные и псевдоуниполярные нейроны, характеризуются относительно длинными периферическими отростками (дендритами), являются рецепторными (чувствительными). Клетки Догеля I типа мелкие, овальной или округлой формы, многоотростчатые, имеющие сходство с мультиполярными нейронами, выполняют роль эффекторных нейронов. Клетки Догеля III типа — полиморфные, имеющие отростки только в пределах вегетативного узла, являются ассоциативными.

Таким образом, в составе интрамурального вегетативного узла сосредоточены нейроциты всех звеньев рефлекторной дуги: афферентного, ассоциативного и эфферентного. Данная рефлекторная дуга является морфологической основой рефлексов, осуществляемых без участия центральной нервной системы. В связи с этим вегетативные интрамуральные узлы называют периферическими местными нервными центрами. Они обеспечивают регуляцию деятельности внутренних органов по типу висцеро-висцеральных рефлексов. При этом периферические отростки клеток Догеля II типа (биполярных нервных клеток) начинаются рецепторами в тканях одного из органов; центральные отростки заканчиваются синаптически на клетках Догеля III типа, аксоны которых образуют синаптические контакты на клетках Догеля I типа. Аксоны клеток Догеля I типа направляются к эффекторам не только своего, но и соседнего органа. Висцеро-висцеральные рефлексы позволяют объяснить вовлечение в патологические процессы соседних органов.

В последнее время в вегетативной нервной системе выделяют третью — **метасимпатическую часть**. Под нею понимают обширные нервные сплетения и микроскопические узлы, находящиеся в стенках полых органов, обладающих моторикой (пищевод, желудок, кишечник, мочевой пузырь, желчный пузырь и желчные протоки, маточные трубы).

Метасимпатические узлы отличаются от парасимпатических по гистологическому строению и межнейронной медиаторной передаче. Нейроциты у них

окружены соединительнотканной стромой, а в качестве медиаторов используется гамма-аминомасляная кислота (ГАМК) или пуриновые основания. Иногда эти узлы лежат по ходу пучков волокон и представлены 4–5 нейронами. В составе метасимпатических узлов также находятся разные типы нейроцитов, способные без участия центральной нервной системы продуцировать нервные импульсы и посылать их на гладкомышечные клетки, вызывая перистальтику органа или сокращение его стенки. Нейроны метасимпатических узлов имеют связи с симпатической и парасимпатической частями вегетативной нервной системы.

Вопросы

Спинномозговые нервы

1. Как формируется спинномозговой нерв?
2. Какие вы знаете ветви спинномозгового нерва? Охарактеризуйте состав их волокон.
3. Как классифицируют ветви шейного сплетения? Перечислите его чувствительные ветви и охарактеризуйте зоны их иннервации.
4. Как формируется плечевое сплетение? Принципы классификации его ветвей.
5. Перечислите ветви латерального, медиального и заднего пучков плечевого сплетения.
6. Что иннервирует локтевой нерв на кисти?
7. Укажите ветви и зоны иннервации лучевого нерва.
8. Опишите ход срединного нерва и области его иннервации.
9. Назовите нервы кожи и мышц кисти.
10. Что такое межреберный нерв? Какие структуры он иннервирует?
11. Как формируется поясничное сплетение? Перечислите его ветви и области их иннервации.
12. Что иннервирует бедренный нерв? От какого сплетения он отходит?
13. Укажите групповую иннервацию мышц бедра и голени.
14. Какие нервы отходят от крестцового сплетения? Назовите нервы, выходящие через подгрушевидное отверстие.
15. Опишите ход и зоны иннервации полового нерва.
16. Охарактеризуйте иннервацию кожи бедра, голени и стопы.

Черепные нервы

1. Какие черепные нервы относят к смешанным по составу волокон?
2. Назовите черепные нервы среднего мозга и укажите состав их волокон.
3. Какие нервы иннервируют скелетные мышцы глазного яблока?
4. Какие ветви отходят от глазного нерва? Укажите области их иннервации.
5. Назовите ветви нижнечелюстного нерва.
6. Какие нервные волокна проходят в составе барабанной струны? Ветвью какого нерва она является?
7. Какие ветви отходят от лицевого нерва внутри пирамиды височной кости? Что они иннервируют?
8. Какие ветви околоушного сплетения лицевого нерва вам известны? Что они иннервируют?
9. Назовите чувствительные узлы черепных нервов и приведите их местоположение.

10. Какие ветви языкоглоточного нерва вы знаете?
11. Какие ветви отходят от головного и шейного отделов блуждающего нерва? Что они иннервируют?
12. Какие ветви грудного и брюшного отдела блуждающего нерва вам известны? Что они иннервируют?
13. Что иннервируют добавочный и подъязычный нервы?
14. Расскажите об иннервации зубов верхней и нижней челюстей.
15. Охарактеризуйте иннервацию мимических и жевательных мышц.

Вегетативная нервная система

1. Назовите основные отличия автономной нервной системы от анимальной?
2. Какие структуры включает в себя периферический отдел автономной нервной системы?
3. В каких отделах спинного и головного мозга расположены вегетативные ядра? Охарактеризуйте их принадлежность к симпатической и парасимпатической системам.
4. В состав каких образований входят пара- и превертебральные узлы?
5. Какие ветви отходят от шейного отдела симпатического ствола? Что они иннервируют?
6. Охарактеризуйте формирование брюшного аортального сплетения. Перечислите периартериальные сплетения брюшной полости.
7. Назовите краниальные вегетативные узлы. Перечислите структуры, которые они иннервируют.
8. Опишите основные принципы иннервации внутренних органов.
9. Назовите виды и источники иннервации щитовидной железы и гортани.
10. Назовите виды и источники иннервации слюнных желез.
11. Расскажите об иннервации слезной железы и слизистых желез полости носа.
12. Назовите местоположение крылонёбного узла и его связи.
13. Назовите виды и источники иннервации легких и сердца.
14. Назовите виды и источники иннервации желудка, печени и толстой кишки.
15. Назовите виды и источники иннервации матки и мочевого пузыря.

Часть VII

АНГИОЛОГИЯ

ОБЩАЯ АНГИОЛОГИЯ

Ангиология — это учение о сосудах (греч. *angion* — сосуд; *logos* — учение). Совокупность анатомически и функционально взаимосвязанных сосудов, обеспечивающих транспортировку веществ и обменные процессы в организме, составляет сосудистую систему. Сосудистая система предназначена для циркуляции жидких тканей — крови и лимфы. Соответственно различают кровеносную и лимфатическую сосудистые системы. Учитывая, что кровь и лимфа в организме человека многократно циркулируют по замкнутому кругу, уместно сосудистую систему назвать системой крово-лимфообращения (рис. 112). Циркуляция крови и лимфы осуществляется в основном за счет деятельности сердца, которое выполняет насосную (нагнетательно-присасывающую) функцию. Анатомия сердца и круги кровообращения уже были описаны в разделе «Спланхнология».

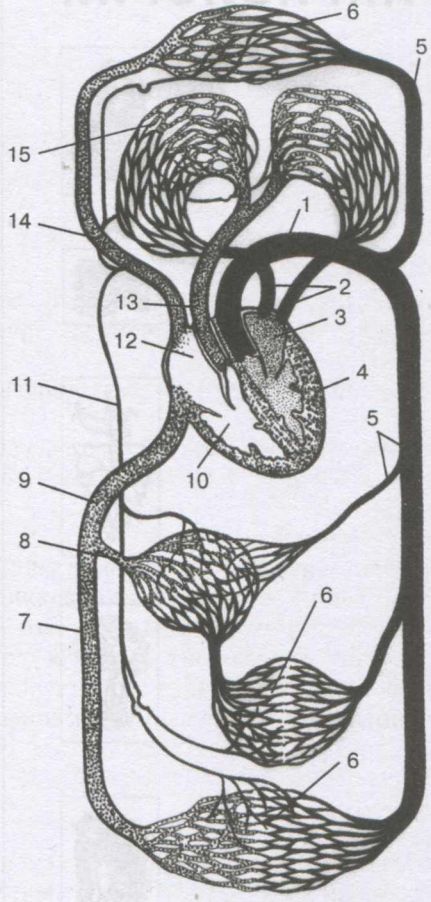

Рис. 112. Общая схема сердечно-сосудистой системы. Круги кровообращения:
1 — *aorta*; 2 — *venae pulmonales*; 3 — *atrium sinistrum*; 4 — *ventriculus sinister*; 5 — *arteriae* (большого круга кровообращения); 6 — сосуды микроциркуляторного русла большого круга кровообращения; 7 — *venae* (большого круга кровообращения); 8 — *vena portae*; 9 — *vena cava inferior*; 10 — *ventriculus dexter*; 11 — *systema lymphaticum*; 12 — *atrium dextrum*; 13 — *truncus pulmonalis*; 14 — *vena cava superior*; 15 — сосуды микроциркуляторного русла малого круга кровообращения

Функционально взаимосвязанные кровеносная, лимфатическая системы и сердце обеспечивают в организме транспортную, интегративную, обменную, защитную и иммунную функции. Обменная, защитная и иммунная функции выполняются совместно с органами кроветворения и органами иммунной системы, которые образуют форменные элементы крови и лимфы.

Кровеносная система представлена многочисленными, различными по диаметру и строению стенки, кровеносными сосудами. Эти различия обусловлены конкретными функциональными предназначениями сосудов. В составе кровеносной системы различают: артериальные сосуды, сосуды гемомикроциркуляторного русла и венозные сосуды. Взаимодействие в составе сердечно-сосудистой системы различных ее звеньев представлено в схеме 1.

Анализируя данную схему в обобщенном виде, можно отметить следующее:

1) кровь из желудочков сердца нагнетается в артериальную систему и по артериям доставляется в сосуды гемомикроциркуляторного русла;

Схема 1

Сердечно-сосудистая система

2) на уровне сосудов гемомикроциркуляторного русла происходит обмен веществ с внутритканевой жидкостью, находящейся в интерстициальных пространствах;

3) большая часть крови из сосудов гемомикроциркуляторного русла попадает в венозную систему;

4) часть жидкости из интерстициальных пространств всасывается в сосуды лимфомикроциркуляторного русла, оттекает по лимфатической системе и в конечном счете также вливается в венозную систему;

5) по венозной системе кровь возвращается в предсердия.

Гемомикроциркуляторное, лимфомикроциркуляторное русла и интерстициальное пространство, заполненное тканевой жидкостью, в совокупности составляют микроциркуляторное русло. Следовательно, *микроциркуляторное русло* — это комплекс анатомически и функционально взаимосвязанных микрососудов (диаметр которых не превышает 100 мкм), находящихся в тесном взаимодействии с окружающими тканями и предназначенных для обеспечения обменных процессов и поддержания гомеостаза.

Артериальная система

Артериальные сосуды, или артерии, обеспечивают доставку крови от сердца к тканям каждого органа. Многочисленные артериальные сосуды схематически можно сравнить с богато разветвленным «деревом», формирующим артериальную систему. Основным ее стволом является аорта, от которой отходят ветви I порядка, отдающие, в свою очередь, соответственно ветви последующих порядков (рис. 113). Каждая артерия со своими разветвлениями снабжает кровью определенный участок тела или органа, который называют зоной кровоснабжения. По отношению к органу различают экстраорганные и внутриорганные артерии. Как правило, экстраорганные артерии имеют 3–5 порядков ветвления, внутриорганные — 5–8 порядков ветвления. В целом на пути от сердца до тканей органа артерии образуют 8, 10 и более порядков ветвления. При этом ответвление артерий происходит чаще под прямым углом и реже под острым или под

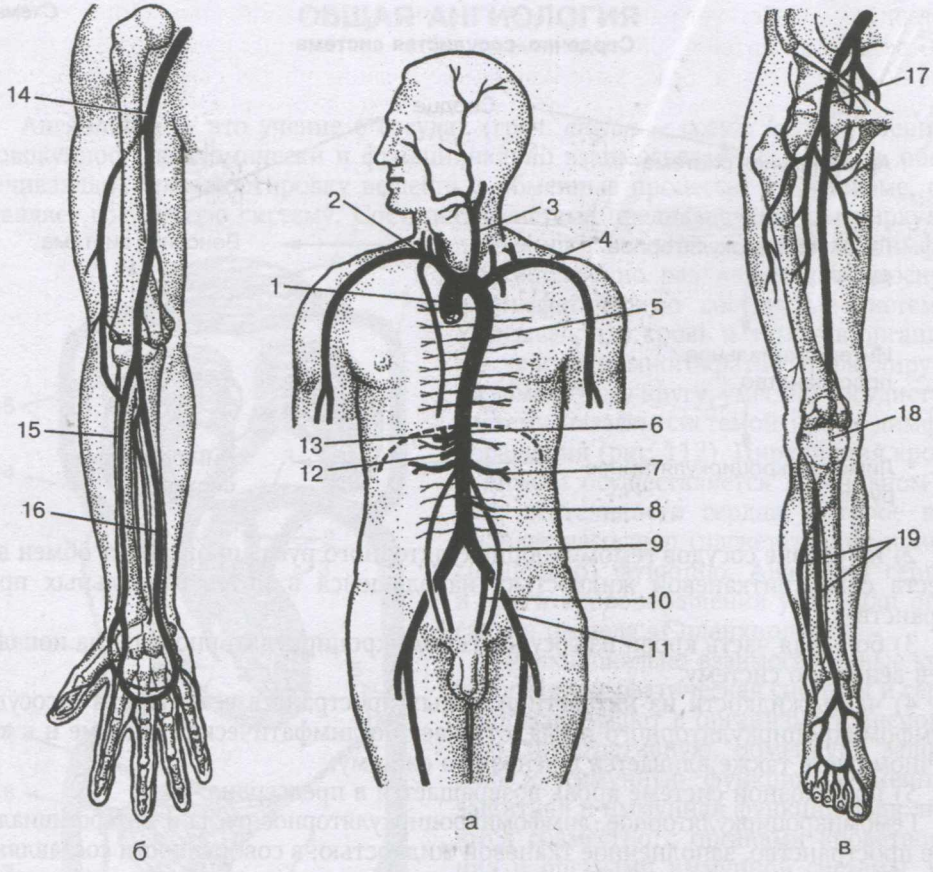

Рис. 113. Общая схема артериальной системы:
а — артерии головы, шеи и туловища; б — артерии верхней конечности;
в — артерии нижней конечности:
1 — *aorta ascendens*; 2 — *truncus brachiocephalicus*; 3 — *a. carotis communis sinistra*; 4 — *a. subclavia sinistra*; 5 — *pars thoracica aortae*; 6 — *pars abdominalis aortae*; 7 — *a. renalis sinistra*; 8 — *a. mesenterica inferior*; 9 — *a. iliaca communis sinistra*; 10 — *a. iliaca interna sinistra*; 11 — *a. iliaca externa sinistra*; 12 — *a. mesenterica superior*; 13 — *truncus coeliacus*; 14 — *a. brachialis*; 15 — *a. radialis*; 16 — *a. ulnaris*; 17 — *a. femoralis*; 18 — *a. poplitea*; 19 — *a. tibialis anterior et a. tibialis posterior*

тупым углом. Диаметр артериальных сосудов соответственно уменьшается с каждым последующим порядком ветвления. Также истончается и упрощается структура стенки мелких артерий.

Следует обратить внимание на то, что терминальных артерий нет. Экстраорганные и внутриорганные артерии образуют многочисленные анастомозы (соустья), при этом формируются артерио-артериальные петли. Как правило, анастомозируют артерии с одинаковыми величинами просветов, что обеспечивает равномерное поступление крови во все ответвления по ходу артериальной петли. Реже анастомозируют артерии с различной величиной просветов. При этом они имеют либо неодинаковую длину, либо ответвляются от материнских стволов под различными углами. Такая ангиоархитектоника (тип распределения

артерий) способствует равномерному и полному кровезаполнению органа. Способ ветвления артерий различен: чаще наблюдается монопадическое отхождение боковых ветвей, реже дихотомическое деление на два равных по диаметру сосуда. Может встречаться трихотомическое деление артерий. Характер деления артерий определяется особенностями строения и функции органа.

Диаметр экстра- и интраорганных артерий находится в прямой зависимости от объема органа и интенсивности обмена веществ в нем. Количество артерий, питающих орган, может быть различно: реже приток крови осуществляется только по одной артерии, чаще — по нескольким. При этом в последнем случае необходимо различать главный (основной) источник кровоснабжения и добавочные (второстепенные). При наличии нескольких источников кровоснабжения необходимо выяснить их происхождение. Они могут быть ветвями одного магистрального ствола или ветвями различных магистральных стволов. Это один из важных факторов оценки потенциальных возможностей кровоснабжения органа в экстремальных условиях.

Известно, что анастомозы различных источников кровоснабжения при окклюзионных поражениях магистральных сосудов могут превращаться в окольные пути кровотока (коллатерали). Следовательно, если источники кровоснабжения органа относятся к различным системам, то потенциальные возможности кровоснабжения данного органа будут более высокими.

В связи с вышеизложенным различают две группы артериальных анастомозов — межсистемные и внутрисистемные. Межсистемные анастомозы — это соустья артерий, происходящих из различных крупных (магистральных) стволов. Системными артериальными стволами являются: аорта, подключичные артерии, наружные и внутренние сонные артерии, наружные и внутренние подвздошные артерии. Следует отметить, что анастомозы артерий противоположных сторон тела также являются межсистемными. Внутрисистемные анастомозы — это анастомозы ветвей одного крупного системного артериального ствола. Кровеносное русло органов, имеющих только внутрисистемные анастомозы, характеризуется меньшей пластичностью кровоснабжения.

Строение артериальной системы отвечает общим принципам строения человеческого организма, который характеризуется наличием осевого скелета, билатеральной симметрией тела, наличием парных конечностей и асимметричным положением большинства внутренних органов. В связи с этим главная артериальная магистраль — аорта — проходит вдоль позвоночного столба. Она отдает парные ветви к области головы, шеи и к конечностям. В области туловища ветви аорты подразделяются на париетальные и висцеральные. Париетальные ветви являются парными, они симметричны и располагаются сегментарно. Висцеральные ветви могут быть непарными или парными, в зависимости от того, к каким органам они направляются.

В большинстве случаев экстраорганные артерии направляются к органу кратчайшим путем. Они проходят вместе с крупными нервными стволами, чаще в составе сосудисто-нервных пучков. Исключение из правила составляют артерии органов, изменивших свое положение в процессе эмбрионального развития, например артерии яичка, артерии диафрагмы. На туловище и конечностях артерии располагаются на сгибательной поверхности. В области суставов артерии формируют богатую анастомотическую сеть, обеспечивающую приток крови даже при нарушении тока крови по отдельным сосудам.

Архитектоника (распределение) внутриорганных артерий определяется развитием, строением и функциональным назначением органа. Кожа, скелетные мышцы, фасции, надкостница, кости и железы внутренней секреции имеют многочисленные источники кровоснабжения, богато анастомозирующие между собой. Они формируют плоскую или многомерную сосудистую сеть. Полые органы также характеризуются множественностью источников кровоснабжения, образующих сплетения в каждой из оболочек органа (субсерозное, межмышечное, подслизистое). Паренхиматозные органы (почки, печень, легкие, селезенка, лимфатические узлы), как правило, снабжаются кровью из одной крупной экстраорганной артерии, которая проникает в центральную часть органа и затем разветвляется по направлению к периферии, отдавая ветви к долям, сегментам и дольками органа.

Особым образом васкуляризируются головной и спинной мозг. В мягкой мозговой оболочке этих органов формируются анастомотические сети из нескольких источников кровоснабжения, в ткани мозга проникают лишь мелкие артерии и артериолы, не анастомозирующие между собой. В целом распределение внутриорганных артерий соответствует расположению структурно-функциональных единиц органа. Например, в мышцах они идут по ходу мышечных пучков, в железах — соответствуют дольковому строению.

В практическом отношении целесообразно различать магистральный, рассыпной или смешанный типы ветвления артерий, предложенные В. Н. Шевкуненко. При магистральном типе ветви постепенно отходят от основного ствола, при рассыпном — артерия сразу делится на несколько ветвей. Особенности архитектоники интраорганных сосудов имеют большое значение в хирургической практике. При резекциях и трансплантациях органов необходимо учитывать особенности распределения сосудов, наличие бессосудистых зон и степень развития анастомозов. Эти показатели играют важную роль в восстановлении нарушенного кровоснабжения.

Стенка артерии состоит из трех оболочек — внутренней, или интимы, *tunica intima*, средней, или медии, *tunica media*, и наружной или адвентиции, *tunica adventitia* (рис. 114). Внутренняя оболочка представлена одним слоем эндотелиальных клеток, субэндотелиальным слоем и внутренней эластической мембраной. В средней оболочке преобладают гладкомышечная и эластическая ткани. Содержание данных тканей в стенке различных артерий

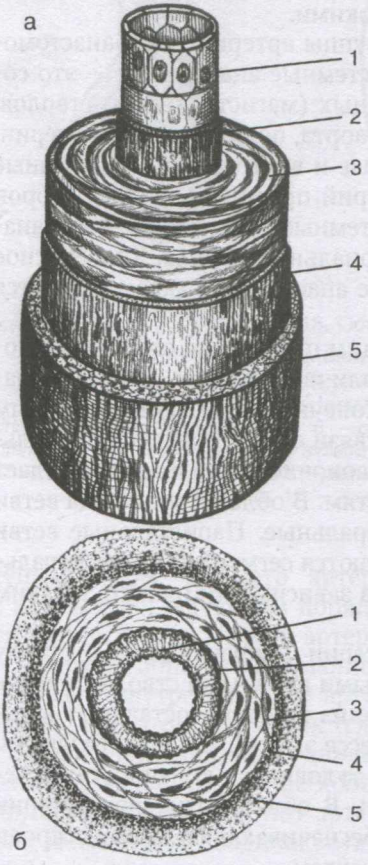

Рис. 114. Строение стенки артерии:
а — объемная реконструкция; б — поперечный срез:
1 — *tunica interna* (*intima*); 2 — *membrana elastica interna*; 3 — *tunica media*; 4 — *membrana elastica externa*; 5 — *tunica externa* (*adventitia*)

неодинаково. В связи с этим различают артерии эластического, мышечного и смешанного типов. Наружная оболочка построена из соединительной ткани, содержащей большое количество коллагеновых и эластических волокон. Эта оболочка связывает артерии с окружающими тканями. В ней располагаются мелкие сосуды, обеспечивающие трофику стенки артерии, — сосуды сосудов, *vasa vasorum*, и иннервирующие ее нервы, *nervi vasorum*.

Артериями эластического типа являются: аорта, легочный ствол, легочные артерии, плечеголовной ствол, общие сонные артерии, подключичные артерии, общие подвздошные артерии. У этих сосудов в составе средней оболочки преобладает эластическая ткань, которая обеспечивает непрерывность тока крови от сердца. Эластическая ткань растягивается в момент систолы сердца и возвращается в исходное положение в момент диастолы. По мере удаления от сердца уменьшается количество эластических и возрастает количество мышечных структур в составе стенки артерий. В связи с этим снижается степень растяжимости стенки и возрастает способность к изменению просвета.

К артериям смешанного типа относят наружную и внутренние сонные артерии, подмышечные артерии, наружные и внутренние подвздошные артерии, чревный ствол, верхнюю и нижнюю брыжеечные артерии, почечные и венечные артерии. У артерий мышечного типа в составе стенки преобладает гладкомышечная ткань. Артериями мышечного типа являются все последующие разветвления магистральных артериальных стволов. Они относятся к резистивным сосудам, т. е. сосудам сопротивления высокому давлению. Существует прямо пропорциональная зависимость между толщиной стенки артерии и величиной ее просвета. У артерий эластического типа толщина стенки составляет от 10 до 15,5 %, у артерий мышечного типа — от 15,5 до 20 % от величины просвета.

Таким образом, наличие в составе стенки артерий трех оболочек, собственных сосудов и нервов позволяет считать каждую артерию органом.

Гемомикроциркуляторное русло

Из самых малых по диаметру внутриорганных артерий кровь поступает в сосуды гемомикроциркуляторного русла, которое представлено артериолами, прекапиллярными артериолами, капиллярами, посткапиллярными венулами и венулами. Названные сосуды непосредственно обеспечивают обменные процессы в тканях органа и поддержание тканевого гомеостаза. Архитектоника сосудов гемомикроциркуляторного русла строго органоспецифична. Она имеет особенности строения в тканях паренхиматозных органов и в каждой из оболочек полых органов. В однородных по строению тканях формируются структурно-функциональные единицы гемомикроциркуляторного русла — функциональные микрососудистые модули (рис. 115).

Среди отечественных ученых особая заслуга в изучении микроциркуляторного русла принадлежит академику РАМН В. В. Куприянову.

Сосуды гемомикроциркуляторного русла скелетной мышцы представлены на рис. 116.

Следует отметить, что сосуды гемомикроциркуляторного русла отличаются между собой по строению стенки, диаметру и функциональному назначению. Так, характерной особенностью артериол — приносящих сосудов гемомикроциркуляторного русла — является наличие в составе стенки трех оболочек — интимы, медии и адвентиции. Однако медиа представлена только одним слоем

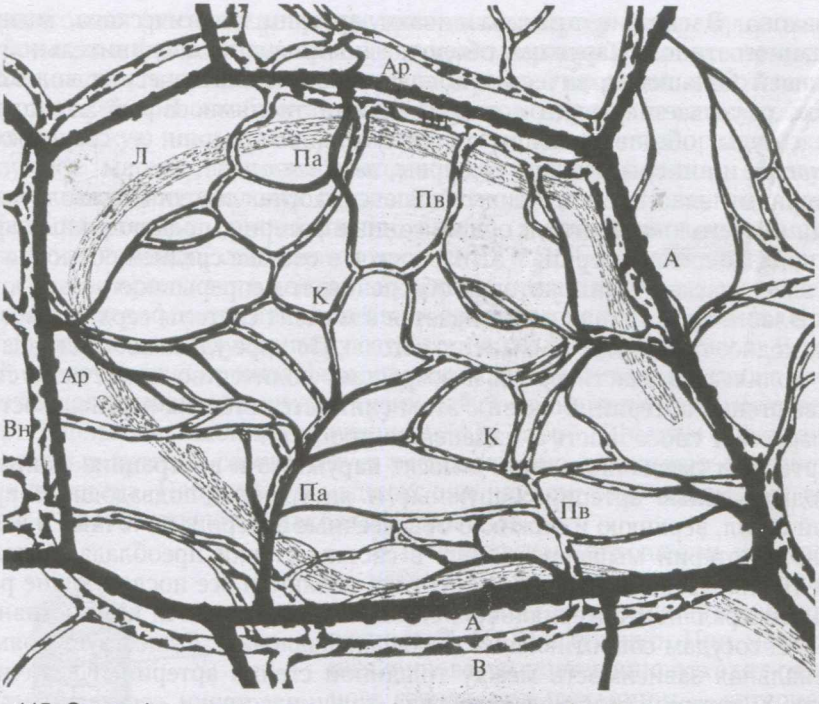

Рис. 115. Схема функционального микрососудистого модуля брыжейки тонкой кишки, локализованного в пределах артерио-артериолярной петли:

А — артерия; В — вена; Ар — артериола; Вн — венула; Па — прекапиллярная артериола; Пв — посткапиллярная венула; К — капилляр; Л — лимфомикроциркуляторное русло

гладкомышечных клеток — миоцитов. Диаметр этих сосудов может составлять от 15 до 30 мкм. Артериолы, анастомозируя друг с другом, замыкают артерио-артериолярные петли, по ходу которых ответвляются от двух до шести прекапиллярных артериол.

Прекапиллярные артериолы содержат циркулярно расположенные миоциты только в местах своего начала. Эти миоциты образуют прекапиллярные сфинк-

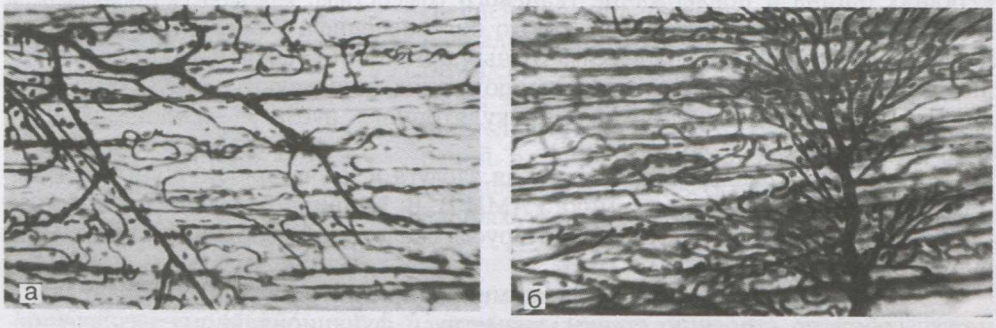

Рис. 116. Сосуды гемомикроциркуляторного русла скелетной мышцы:

а — прекапиллярная артериола с отходящими от нее капиллярами; б — посткапиллярная венула с впадающими в нее капиллярами. Препараты И. В. Гайворонского. Импрегнация по методике Бильшовского—Грос

теры, выполняющие роль сосудистых кранов. Они регулируют поступление крови в капиллярное русло. По ходу прекапиллярных артериол встречаются единичные спирально ориентированные миоциты. Диаметр прекапиллярных артериол составляет от 8 до 20 мкм.

Из прекапиллярных артериол кровь поступает в капиллярное русло, на уровне которого осуществляется обмен веществ и газов между кровью и межтканевой жидкостью (интерстициальным пространством) или тканями. Стенка капилляров представлена одним слоем эндотелиальных клеток, находящихся на базальной мембране. Диаметр капилляров составляет от 2 до 20 мкм. Их архитектоника, также как и величина диаметра, специфична для каждого вида ткани. В легких, головном и спинном мозге, скелетных и гладких мышцах капилляры, как правило, имеют небольшой диаметр, они узкие, но длинные. Широкие капилляры характерны для железистых органов. Наиболее широкие капилляры свойственны печени, селезенке и костному мозгу. Такие капилляры называются синусоидами. В ряде тканей капилляры вообще отсутствуют (эпителий кожи и слизистых оболочек, роговица, дентин и эмаль зубов, эндокард и интима стенки сосудов), их питание осуществляется из подлежащих структур или омывающих жидкостей.

У капилляров при электронно-микроскопическом исследовании можно различить артериолярную и венулярную части. В функциональном отношении капилляры разделяют: на функционирующие (открытые); плазматические (в просвете которых отсутствуют форменные элементы крови и содержится только плазма); резервные (закрытые). Соотношение между названными видами капилляров определяется функциональным состоянием органа. При понижении уровня обмена веществ количество функционирующих капилляров резко уменьшается.

Из капилляров кровь поступает в выносящие сосуды гемомикроциркуляторного русла — посткапиллярные венулы и венулы. Количество посткапиллярных венул в составе функционального микрососудистого модуля обычно равно или превосходит количество прекапиллярных артериол. Однако диаметры посткапиллярных венул обычно большие и составляют 8–30 мкм. В связи с этим обеспечивается существенное замедление скорости кровотока и снижение давления крови в капиллярном русле. Стенка посткапиллярных венул сходна по строению с капиллярной.

Венулы имеют еще более широкие просветы, диаметры их колеблются от 30 до 100 мкм. В стенке венул могут появляться отдельные миоциты, а в просвете — отдельные клапаны. Архитектоника венул такая же, как у артериол. Нередко по отношению к артериолам они являются венулами-спутницами, т. е. сопровождают артериолы попарно. Венулы отводят кровь в венозное русло.

В некоторых тканях кроме описанных классических пяти звеньев гемомикроциркуляторного русла встречаются артериоло-венулярные анастомозы, предназначенные в основном для регуляции кровотока на уровне микроциркуляторного русла. По артериоло-венулярным анастомозам кровь из артериол, минуя капилляры, попадает непосредственно в венулы.

По классификации В. В. Куприянова, артериоло-венулярные анастомозы подразделяют на шунты и полушунты. По шунтам кровь, минуя капиллярное русло, сбрасывается из артериол в венулы, т. е. осуществляется юкстакапиллярный (внекапиллярный) кровоток. Полушунты имеют капиллярный сегмент, который

наряду с транспортной функцией выполняет и обменную функцию. Следовательно, по полушунтам из артериол в венулы поступает смешанная кровь.

Артериоло-венулярные анастомозы могут быть с регулируемым или нерегулируемым кровотоком. Артериоло-венулярные анастомозы с регулируемым кровотоком имеют запирательные устройства (сосудистые краны), сходные по строению с прекапиллярными сфинктерами. Такие анастомозы способны быстро изменять свой просвет, тем самым обеспечивая регуляцию кровенаполнения тканей органа и поддерживая на необходимом уровне обменные процессы. Непосредственных артериовенозных анастомозов, т. е. анастомозов между артериями и венами в норме нет. Лишь отдельные авторы указывают на наличие таких анастомозов в пещеристых телах половых органов. Однако, на наш взгляд, эти данные требуют подтверждения.

У некоторых органов встречается особая ангиоархитектоника гемомикроциркуляторного русла, названная как «чудесная» сосудистая сеть органов, *rete mirabile*. Так, в почке приносящая артериола непосредственно распадается на капилляры, которые образуют клубочек. Из капиллярного клубочка кровь оттекает не в венулу, как обычно, а снова попадает в выносящую артериолу. Только последняя распадается на капилляры, оплетающие извитые канальцы. Из вторичной капиллярной сети образуются венулы.

Следовательно, ангиоархитектонику гемомикроциркуляторного русла почки схематично можно представить следующим образом:

артериола—капилляры—артериола—капилляры—венула.

Также особое строение характерно для гемомикроциркуляторного русла печени. Поступающая в печень по воротной вене кровь в конечном счете попадает в венулы, а артериальная кровь из собственной печеночной артерии — в артериолы. В капиллярах-синусоидах происходит смешивание венулярной и артериолярной крови. В дальнейшем из капилляров она оттекает в центральную вену печеночной дольки и затем в печеночные вены, являющиеся притоками нижней полой вены.

Венозная система

Из сосудов гемомикроциркуляторного русла кровь течет в венозные сосуды, составляющие в функционально-анатомической взаимосвязи венозную систему. Наряду с отведением крови из капиллярного русла и удалением поступающих в него продуктов метаболизма, вены поддерживают необходимый уровень кровенаполнения органов. Благодаря растяжимости стенок и большому суммарному просвету, вены обладают также резервуарной функцией. В венозной системе содержится $^2/_3$ всей крови, имеющейся в организме.

Для венозной системы характерен конвергентный принцип распределения сосудов, который предусматривает слияние многочисленных более мелких сосудов в крупные. Как правило, глубокие венозные сосуды точно повторяют ход артериальных, однако они имеют более крупные просветы или представлены венами-спутницами, *venae comitantes*. Поверхностные венозные сосуды обычно располагаются самостоятельно, богато анастомозируют между собой и образуют подкожные сплетения. Из этих сплетений кровь собирается в магистральные подкожные вены: на верхней конечности — в латеральную и медиальную подкожные вены руки, *v. cephalica et v. basilica*; на нижней конечности — в большую и малую подкожные вены ноги, *v. saphena magna et v. saphena parva*; в области

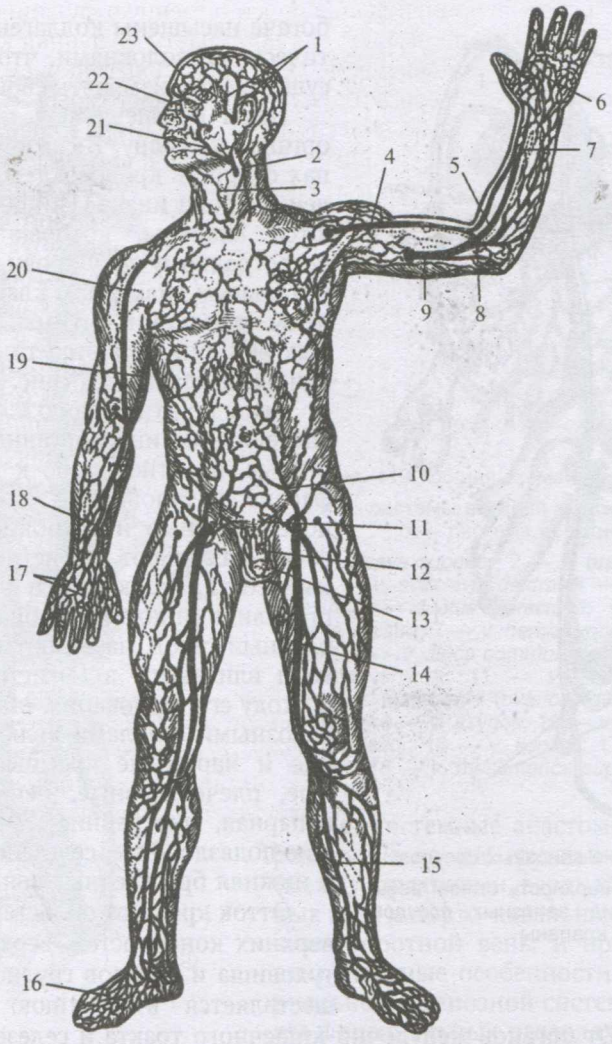

Рис. 117. Подкожные вены тела человека. Вид спереди:
1 — *vv. temporales superficiales*; 2 — *v. jugularis externa*; 3 — *v. jugularis anterior*; 4 — *v. cephalica sinistra*; 5 — *v. mediana cubiti*; 6 — *rete venosum palmare*; 7 — *v. mediana antebrachii*; 8 — *v. intermedia basilica*; 9 — *v. basilica sinistra*; 10 — *v. epigastrica superficialis*; 11 — *vv. pudendae externae*; 12 — *v. dorsalis penis superficialis*; 13 — *vv. scrotales*; 14, 15 — *v. saphena magna*; 16 — *arcus venosus dorsalis pedis*; 17 — *rete venosum dorsale manus*; 18, 20 — *v. cephalica dextra*; 19 — *v. basilica dextra*; 21 — *v. facialis*; 22 — *v. angularis*; 23 — *v. frontalis*

шеи — в наружную и переднюю яремные вены, *v. jugularis externa et v. jugularis anterior*; в области груди — в грудонадчревные вены, *vv. thoracoepigastricae*; в области живота — в поверхностные надчревные вены, *vv. epigastricae superficiales* (рис. 117).

Стенки вен значительно тоньше артериальных. У них также выделяют три оболочки, однако средняя оболочка, *tunica media*, слабо выражена, а у самых малых по диаметру вен вообще может отсутствовать. В то же время стенки вен

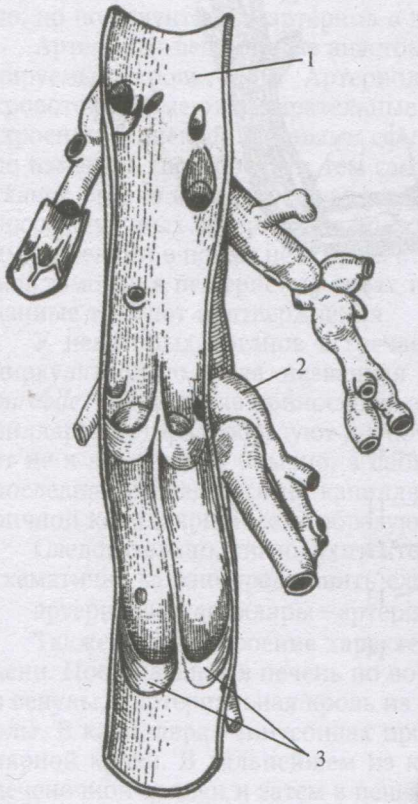

Рис. 118. Строение венозных сосудов:
1 — внутренняя поверхность стенки вены;
2 — внешний вид венозных сосудов;
3 — клапаны

богаче насыщены коллагеновыми и эластическими волокнами, что позволяет им существенно изменять свой просвет.

Вены обеспечивают отток крови от органов к сердцу. В связи с тем что в венах скорость кровотока замедлена и давление крови низкое, в просвете вен имеются клапаны, которые препятствуют ретроградному току крови. У вен с незначительным диаметром клапаны представлены складками интимы, у более крупных вен они являются типичными полулунными клапанами (рис. 118).

Вены по отношению к органам можно разделить на интраорганные и экстраорганные, по отношению к поверхностной фасции на туловище и конечностях — на поверхностные и глубокие. В венозном русле различают магистральный венозный сосуд, его корни и притоки. Вены, при слиянии которых образуется магистральный ствол, называют корнями. Притоки вливаются в магистральный ствол по ходу его следования. Магистральными венозными стволами являются: внутренние и наружные яремные, подключичные, плечеголовные, непарная и полунепарная, внутренние, наружные и общие подвздошные, селезеночная, верхняя и нижняя брыжеечные вены.

Отток крови от областей головы, шеи, верхних конечностей, верхней половины туловища и органов грудной клетки осуществляется в верхнюю полую вену, *v. cava superior*. От органов желудочно-кишечного тракта и селезенки кровь оттекает в воротную вену, *v. portae*, затем она поступает в печень и там подвергается дезинтоксикации (удалению токсических веществ). От нижних конечностей, нижней половины туловища, органов малого таза, парных органов брюшной полости и от печени кровь оттекает в нижнюю полую вену, *v. cava inferior*. В конечном счете верхняя и нижняя полые вены впадают в правое предсердие, которое для этих вен служит бассейном.

Таким образом, соответственно трем главным венозным стволам различают три системы вен: систему верхней полой вены, систему воротной вены и систему нижней полой вены (рис. 119). Четвертой системой является система собственных вен сердца, большинство из которых впадает в венечный синус; часть мелких вен открывается непосредственно в правое предсердие.

Между венами существуют многочисленные анастомозы. По отношению к названным венозным системам выделяют внутрисистемные анастомозы (между корнями или притоками одной из венозных систем) и межсистемные.

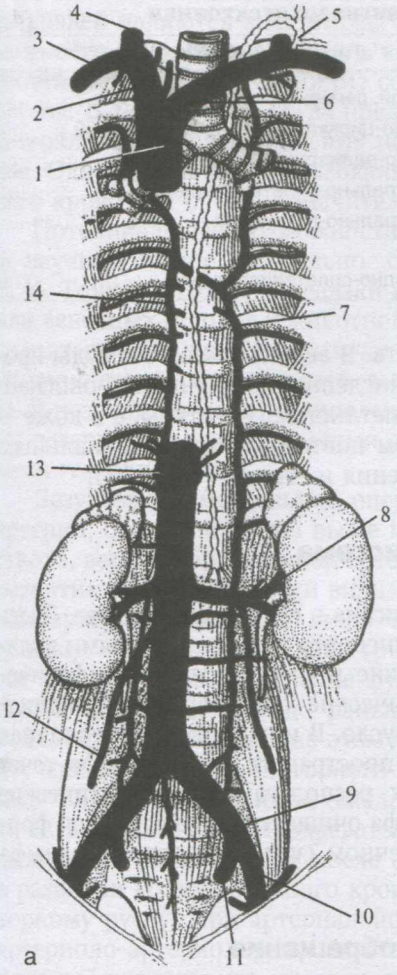

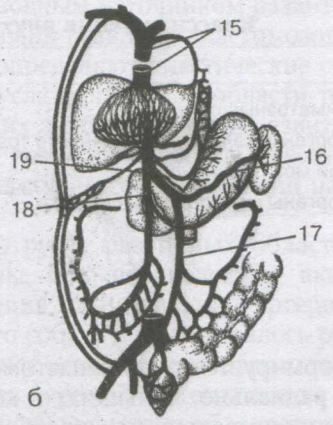

Рис. 119. Общая схема венозной системы:
а — системы верхней и нижней полых вен;
б — система воротной вены

1 — *v. cava superior*; 2 — *v. brachiocephalica dextra*; 3 — *v. subclavia dextra*; 4 — *v. jugularis interna dextra*; 5 — *ductus thoracicus*; 6 — *v. brachiocephalica sinistra*; 7 — *v. hemiazygos*; 8 — *v. renalis sinistra*; 9 — *v. iliaca communis sinistra*; 10 — *v. iliaca externa sinistra*; 11 — *v. iliaca interna sinistra*; 12 — *v. testicularis* (*ovarica*) *dextra*; 13 — *v. cava inferior*; 14 — *v. azygos*; 15 — *v. cava superior et v. cava inferior*; 16 — *v. lienalis*; 17 — *v. mesenterica inferior*; 18 — *v. mesenterica superior*; 19 — *v. por-*

Межсистемные анастомозы могут быть разделены на две группы: кава-кавальные (между притоками верхней и нижней полых вен) и порто-кавальные (между притоками воротной вены и притоками полых вен). Частные особенности строения артериальной и венозной систем будут изложены в специальных разделах.

Типы внутриорганной ангиоархитектоники

Архитектоника внутриорганных сосудов определяется особенностями строения органов. Так, у паренхиматозных органов обычно имеется один—два крупных источника кровоснабжения, которые в веществе органа распадаются на долевые, сегментарные, субсегментарные и дольковые сосуды. Полые органы желудочно-кишечного тракта получают кровь от аркадных анастомозов в виде многочисленных артерий, циркулярно охватывающих орган. В оболочках органа формируются сплетения — подслизистое, межмышечное, субсерозное. В полых органах мочеполовой системы, как правило, имеются несколько магистральных артерий, ориентированных вдоль оси органа. Ветви магистральных артерий в оболочках этих органов также образуют сплетения — подслизистое, межмышечное и субсерозное. В мягкой мозговой оболочке головного и спинного

Таблица 12

Классификация внутриорганной ангиоархитектоники

Органы	Типы ангиоархитектоники
Паренхиматозные органы	Долевой, сегментарный, дольковый
Полые органы желудочно-кишечного тракта	Аркадно-циркулярно-сплетениевидный
Головной мозг и спинной мозг	Сетчато-радиарный
Полые органы мочеполовой системы	Магистрально-сплетениевидный
Мышцы	Магистрально-петлистый
Кости	
Кожа	Сетевидно-сплетениевидный

мозга формируется густая анастомотическая сеть. В вещество мозга сосуды проникают радиально. В мышцах и костях многочисленные источники кровоснабжения, анастомозируя между собой, образуют петлистые структуры, а в коже — сети и сплетения. Венозные сосуды в основном повторяют ход артериальных, но могут образовывать самостоятельные сплетения и стволы (табл. 12).

Лимфатическая система

Лимфатическая система будет подробно описана в специальной главе. Здесь целесообразно назвать лишь основные пути транспорта лимфы. Таковыми являются: лимфатические капилляры, лимфатические посткапилляры, лимфатические сосуды, узлы, стволы и протоки. Лимфатические капилляры и посткапилляры составляют лимфомикроциркуляторное русло. В них поступает первичная лимфа из интерстициальных (межклеточных) пространств. Далее лимфа течет по лимфатическим сосудам, по ходу которых располагаются лимфатические узлы. Проходя через лимфатические узлы, лимфа очищается и насыщается форменными элементами — лимфоцитами. В конечном счете по протокам лимфа попадает в венозное русло.

Коллатеральное кровообращение

Проблема коллатерального кровообращения возникла очень давно, еще на заре становления научной медицины. При вскрытии трупов обнаруживались закупоренные магистральные артерии, но жизнеспособность кровоснабжаемых ими тканей при этом не страдала. Оказывалось, что доставка крови к этим тканям осуществлялась по коллатералям или окольным путям кровотока. Таким образом, коллатеральное кровообращение — это процесс доставки крови по окольным путям кровотока в обход локальных нарушений проходимости магистральных сосудов.

На научную основу проблему коллатерального кровообращения впервые поставил Н. И. Пирогов. В 22-летнем возрасте он защитил докторскую диссертацию на тему «Является ли перевязка брюшной аорты при аневризме паховой области легко выполнимым и безопасным оперативным вмешательством?». В этом по истине революционном исследовании в эксперименте на животных Пирогов обосновал возможность выполнения такой операции, разработал условия ее проведения и описал развивающиеся окольные пути кровотока.

В последующем было установлено, что основным источником развития коллатералей являются анастомозы сосудов. Степень развития анастомозов и возможности их преобразования в коллатерали определяют пластические свойства (потенциальные возможности) сосудистого русла конкретной области тела или органа. В тех случаях, когда предсуществующих анастомозов для развития коллатерального кровообращения недостаточно, возможно новообразование сосудов. Однако роль новообразованных сосудов в процессе компенсации нарушенного кровотока очень незначительна.

Потенциальные возможности сосудистого русла различных областей тела в научном плане тщательно были изучены под руководством академика В. Н. Тонкова. После перевязки или пересечения магистральных артериальных или венозных стволов у животного (чаще всего собак) прослеживалось развитие коллатералей в динамике, изучались конкретные источники их образования, изменения стенок коллатералей, выяснялась роль нервной системы в этом процессе. В результате было установлено, что кровеносная система обладает огромными резервными возможностями, высокой пластичностью к изменившимся условиям гемодинамики.

Безусловно, смертельной операцией оказывались лишь перевязка венечных артерий, брюшной аорты выше места отхождения почечных артерий, чревного ствола, верхней брыжеечной артерии и легочного ствола. Было установлено, что развитие макроскопически видимых коллатералей после окклюзии магистральных артерий происходит лишь через 20–30 дней, после окклюзии магистральных вен — через 10–20 дней (рис. 120). Долгое время оставался нераскрытым тот факт, что восстановление функции органа при коллатеральном кровообращении наступало гораздо раньше, чем появление макроскопически видимых коллатералей. Объяснение этому факту было дано лишь с появлением методик изучения микроциркуляторного русла. В работах кафедры нормальной анатомии Военно-медицинской академии (И. В. Гайворонский, И. Н. Кузьмина, Н. И. Конкина, О. В. Ноздреватых, Д. А. Старчик, Г. И. Ничипорук) было показано, что в ранние сроки после окклюзии магистральных стволов важная роль в развитии коллатерального кровообращения принадлежит гемомикроциркуляторному руслу. При артериальном коллатеральном кровообращении на основе артериоло-артериолярных анастомозов формируются микрососудистые артериолярные коллатерали, при венозном коллатеральном кровообращении на основе венуло-венулярных анастомозов образуются микрососудистые венулярные коллатерали. Именно они обеспечивают сохранение жизнеспособности органов в ранние сроки после окклюзии магистральных стволов. В последующем, в связи с выделением главных артериальных или венозных коллатералей, роль микрососудистых коллатералей постепенно снижается.

В результате многочисленных исследований были установлены стадии развития окольных путей кровотока:

1) вовлечение в окольный кровоток максимального количества анастомозов, существующих в зоне окклюзии магистрального сосуда (ранние сроки — до 5 суток);

2) преобразование артериоло-артериолярных или венуло-венулярных анастомозов в микрососудистые коллатерали, преобразование артерио-артериальных или вено-венозных анастомозов в коллатерали (от 5 суток до 2 месяцев);

3) дифференцировка главных окольных путей кровотока и редукция микрососудистых коллатералей, стабилизация коллатерального кровообращения в новых условиях гемодинамики (от 2 до 8 месяцев).

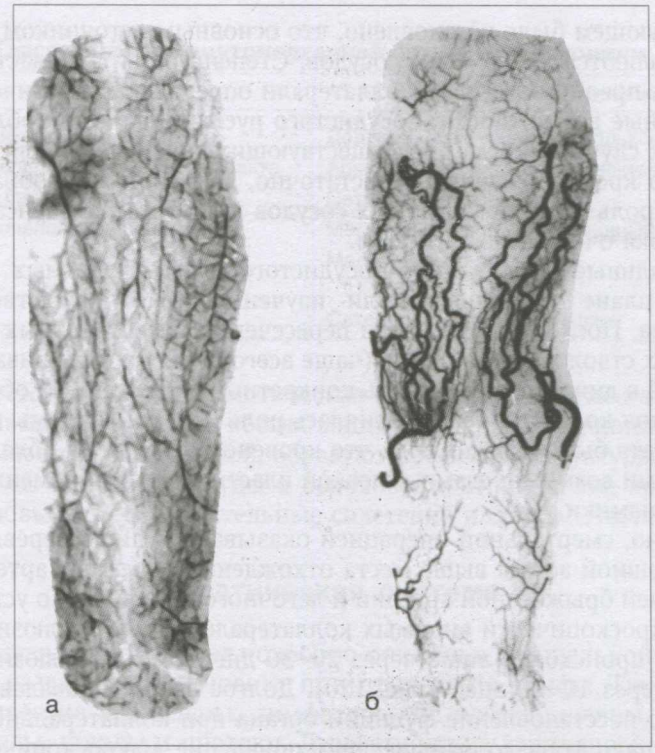

Рис. 120. Артериальное русло грудино-щитовидной мышцы собаки:
а — в норме; б — через 2 месяца после перевязки общих сонных и позвоночных артерий.
Препараты И. В. Гайворонского. Артерии инъецированы свинцовым суриком. Отпечаток с рентгенограммы

Продолжительность второй и третьей стадии при артериальном коллатеральном кровообращении по сравнению с венозным больше на 10–30 суток, что свидетельствует о более высокой пластичности венозного русла.

Признаками сформировавшихся сосудов-коллатералей являются: равномерное расширение просвета на протяжении всего анастомоза; крупноволнистая извилистость; преобразование сосудистой стенки (утолщение за счет эластических компонентов).

Практическое значение проблемы коллатерального кровообращения не утратило своего значения и в настоящее время. Кроме того, с выяснением роли микроциркуляторного русла и формированием на его основе микрососудистых коллатералей его значение даже возросло. Каждая хирургическая операция, травма или ранение сопровождаются перевязкой сосудов, образованием в них микрососудистых тромбов или сдавлением стенок сосудов нарастающим отеком тканей.

В этих условиях необходимо оценить потенциальные возможности кровеносного русла — наличие анастомозов, степень их выраженности и состояние микроциркуляторного русла, реологические показатели крови и пластические свойства сосудов данного региона. Нельзя не учитывать и значение нервной системы в восстановительных процессах при развитии коллатерального кровообра-

щения. Профессор И. Д. Лев поставил специальные опыты и доказал, что нарушение афферентной иннервации сосудов (деафферентация) вызывает стойкое расширение артерий. С другой стороны, сохранение афферентной и симпатической иннервации позволяет нормализовать восстановительные реакции, коллатеральное кровообращение при этом оказывается более эффективным.

Таким образом, проблема коллатерального кровообращения является одной из важнейших не только в анатомии, но и в хирургии.

Развитие кровеносных сосудов

Кровеносные сосуды впервые образуются на 2-й неделе эмбрионального развития вне тела эмбриона, в ангиобластическом слое мезенхимы желточного мешка. Мезенхимные клетки этого слоя формируют кровяные островки. Эти же клетки дают начало эндотелиобластам. Внутри островков также из мезенхимы возникают гемоцитобласты — первичные элементы крови.

В дальнейшем кровяные островки удлиняются, превращаются в трубки, которые врастают в тело зародыша и в последующем становятся желточными и пупочными сосудами.

РАЗВИТИЕ АРТЕРИЙ

На 3-й неделе развития от закладки сердца отходит артериальный ствол, *truncus arteriosus*, который делится на две вентральные аорты. Эти аорты растут по направлению к первым жаберным дугам и образуют I жаберную артериальную дугу, а затем заворачивают назад, превращаясь в две дорсальные аорты. По мере развития жаберных дуг дорсальные аорты формируют II–VI пары жаберных артериальных дуг. Обе дорсальные аорты каудальнее артериальных дуг соединяются и образуют общую дорсальную аорту. От нее отходят парные дорсальные и вентральные сегментарные артерии, которые проходят между сомитами (рис. 121).

У человека I, II и V жаберные артериальные дуги очень рано редуцируются. Из остатков вентральных и дорсальных аорт, а также из III, IV и VI пар жаберных артериальных дуг образуются артериальный ствол и ветви дуги аорты. III пара артериальных дуг превращается в общую сонную артерию и начальные отделы внутренней сонной артерии. Справа IV дуга преобразуется в плечеголовной ствол; IV дуга слева интенсивно растет и формирует дугу аорты. Артериальный ствол, отходящий от сердца на стадии деления общего желудочка, разделяется на две части: восходящую аорту и легочный ствол. VI пара артериальных дуг соединяется с легочным стволом и образует легочные артерии. При этом левая VI артериальная дуга сохраняет анастомотическую связь с левой дорсальной аортой, вследствие чего формируется артериальный проток, по которому кровь из легочной артерии сбрасывается в аорту. Левая подключичная артерия развивается из сегментарной грудной ветви левой дорсальной аорты.

Из дорсальных сегментарных артерий образуются межреберные и поясничные артерии, из вентральных сегментарных артерий, находящихся в соединении с сосудами желточного мешка, формируются чревный ствол, верхняя и нижняя брыжеечные, пупочные артерии. Латеральные ветви вентральных сегментарных артерий образуют почечные, надпочечниковые артерии и артерии половых органов.

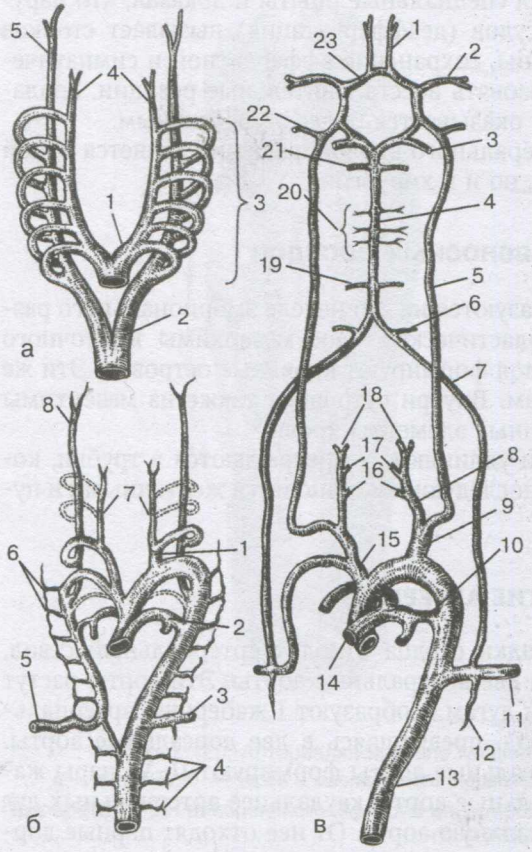

Рис. 121. Преобразование аорты у эмбрионов (по Пэттену):

а — схема расположения всех дуг аорты:

1 — корень аорты; 2 — дорсальная аорта; 3 — дуги аорты; 4 — наружная сонная артерия; 5 — внутренняя сонная артерия;

б — ранняя стадия изменения дуг аорты:

1 — общая сонная артерия; 2 — ветвь, отходящая от VI дуги к легкому; 3 — левая подключичная артерия; 4 — грудные сегментарные артерии; 5 — правая подключичная артерия; 6 — шейные межсегментарные артерии; 7 — наружная сонная артерия; 8 — внутренняя сонная артерия;

в — схема окончательного преобразования дуг аорты:

1 — передняя мозговая артерия; 2 — средняя мозговая артерия; 3 — задняя мозговая артерия; 4 — базилярная артерия; 5 — внутренняя сонная артерия; 6 — задняя нижняя мозжечковая артерия; 7 — позвоночная артерия; 8 — наружная сонная артерия; 9 — общая сонная артерия; 10 — артериальный проток; 11 — подключичная артерия; 12 — внутренняя грудная артерия; 13 — грудная часть аорты; 14 — легочный ствол; 15 — плечеголовной ствол; 16 — верхняя щитовидная артерия; 17 — язычная артерия; 18 — верхнечелюстная артерия; 19 — передняя нижняя мозжечковая артерия; 20 — артерии моста; 21 — верхняя мозжечковая артерия; 22 — глазная артерия; 23 — артериальный круг большого мозга

В закладку верхней конечности (в ее почку) врастает подключичная артерия, которая при росте и дифференцировке почки на сегменты конечности образует подмышечную, плечевую артерии, артерии предплечья и кисти. В почку нижней конечности врастает ветвь пупочной артерии.

РАЗВИТИЕ ВЕН

Вместе с закладкой сердца у эмбриона образуются парные передние кардинальные вены (прекардинальные вены, *vv. precardinales*) и задние кардинальные вены (посткардинальные вены, *vv. postcardinales*). У венозного синуса прекардинальные и посткардинальные вены соединяются, образуя парные общие кардинальные вены, *vv. cardinales communes*, которые и впадают в синус. Сюда же впадают две желточные, *vv. vitellinae*, и две пупочные вены, *vv. umbilicales*. Пупочные вены сильно развиваются в связи с организацией плацентарного кровообращения зародыша. Из передних кардинальных вен образуются внутренние яремные вены, значительно разрастающиеся в связи с формированием головного мозга, а также наружные и передние яремные вены. После разделения предсердия на правое и левое устья общих кардинальных вен оказываются в правом предсердии, причем кровь преимущественно циркулирует по правой общей кардинальной вене.

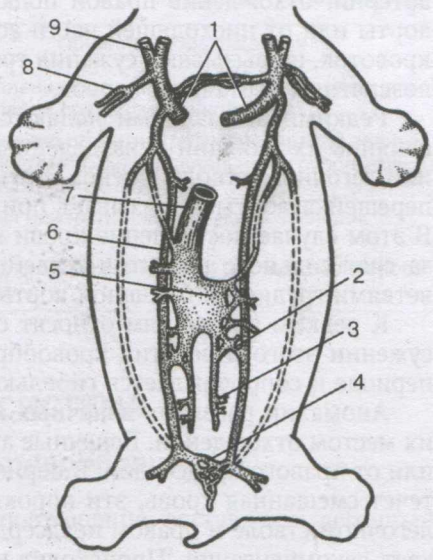

Рис. 122. Преобразование кардинальных вен у эмбриона 7 недель (по Пэттену):
1 — плечеголовная вена; 2 — субкардинально-супракардинальный анастомоз; 3 — вена гонады; 4 — подвздошный анастомоз; 5 — межсубкардинальный анастомоз; 6 — супракардинальная вена; 7 — нижняя полая вена; 8 — подключичная вена; 9 — наружная яремная вена

Между передними кардинальными венами образуется анастомоз, по которому кровь из головы идет в правую общую кардинальную вену. Левая общая кардинальная вена подвергается редукции. От нее остается лишь предсердная часть — венечный синус сердца.

Из анастомоза между передними кардинальными венами образуется левая плечеголовная вена. Участок правой передней кардинальной вены выше анастомоза преобразуется в правую плечеголовную вену, а нижний отдел правой передней кардинальной вены вместе с правой общей кардинальной — в верхнюю полую вену.

Из задних кардинальных вен формируются (через стадию субкардинальных и супракардинальных вен) нижняя полая вена, подвздошные, непарная и полунепарная вены, а также вены почки (рис. 122).

Воротная вена развивается из желточных вен. При этом пупочные вены вступают в соединение с воротной веной: левая пупочная — с левой ветвью воротной, правая пупочная вена образует анастомоз с левой, превращающейся в венозный проток, зарастающий после рождения; остальная часть правой пупочной вены облитерируется.

Вены конечностей формируются из краевых вен конечностей, *vv. marginales membrorum.*

АНОМАЛИИ РАЗВИТИЯ СОСУДОВ

Нарушения эмбрионального развития сосудов чаще всего проявляются в виде агенезии или гипогенезии, т. е. в виде отсутствия типичного сосуда или его недоразвития.

В процессе дифференцировки первичной сосудистой сети могут возникать следующие аномалии: слияние соседних сосудов, разделение общего ствола и в связи с этим появление добавочных артерий, сохранение просветов обычно зарастающих сосудов, сужения по ходу магистральных стволов и изменение архитектоники сосудов.

Наиболее часто могут встречаться добавочные артерии и вены, особенно у почек, селезенки, органов пищеварительной системы и желез внутренней секреции.

Отклонения в развитии аортальных дуг влекут за собой аномалии положения дуги аорты и отхождения от нее крупных сосудов. В этих случаях могут наблюдаться правостороннее положение дуги аорты, ее удвоение, общее начало сонных артерий, общее начало левой общей сонной и левой подключичной

артерии, отхождение правой подключичной артерии непосредственно от дуги аорты или от нисходящей части аорты. Эти пороки, как правило, не нарушают кровоток, но вызывают сужения трахеи, пищевода или сдавление блуждающих и возвратных гортанных нервов.

Редкими аномалиями являются: транспозиция аорты и легочного ствола, слияние их в общий неразделенный ствол, двойная дуга аорты и стеноз аорты или легочного ствола. Стеноз аорты (коарктация) обычно встречается в области перешейка аорты и вызывает при этом тяжелые нарушения кровообращения. В этом случае поступление крови к нижележащим частям тела компенсируется за счет сильного развития ветвей подключичных артерий и их анастомозов с ветвями грудной и брюшной аорты.

К редким аномалиям относят сужение отверстия аорты. При значительном сужении этого отверстия кровообращение нарушается уже во внутриутробном периоде и сопровождается гибелью плода.

Аномалии развития венечных артерий чаще всего связаны с неправильным их местом отхождения. Венечные артерии могут начинаться от легочного ствола или от правого предсердия. В период внутриутробного развития, когда в сосудах течет смешанная кровь, эти пороки компенсируются. После рождения, когда в легочном стволе и правом предсердии содержится чисто венозная кровь, возникает декомпенсация. Происходят нарушения сердечной деятельности, которые проявляются вскоре после рождения. Иногда оба устья венечных артерий начинаются в одном синусе аорты самостоятельно или общим стволом.

При коротком, незаращенном после рождения артериальном (Боталловом) протоке между аортой и легочным стволом остается отверстие, через которое кровь продолжает поступать из легочного ствола в аорту. Данная аномалия легко устраняется оперативным путем.

Аномалии развития вен встречаются гораздо чаще по сравнению с аномалиями развития артерий и обусловлены отклонениями в ходе преобразования первичной венозной сети зародыша. Наиболее часто встречаются особенности архитектоники поверхностных вен и их притоков на конечностях, особенности формирования подкожных венозных сплетений и венозных сплетений органов малого таза. К аномалиям развития магистральных венозных стволов относят: двойную верхнюю полую вену, парную нижнюю полую вену, недоразвитие нижней полой вены и впадение ее в венечный синус.

Основные аномалии развития магистральных артерий, вен и их происхождение представлены в табл. 13.

Таблица 13

Основные аномалии развития сосудов

Аномалии	Причина происхождения
1. Аномалии разделения артериального ствола:	
неразделенный ствол; транспозиция аорты и легочного ствола; стеноз аорты или легочного ствола	Недоразвитие разделительных складок ствола; нарушение процесса спирализации складок; смещение разделительных складок ствола
2. Двойная дуга аорты (аортальное кольцо)	Сохранение IV аортальной дуги
3. Незаращение артериального протока	Нарушение процесса облитерации просвета
4. Коарктация аорты	Усиленный процесс образования артериальной связки, чрезмерная ее ретракция

Таблица 13 (окончание)

Аномалии	Причина происхождения
5. Двойная верхняя полая вена	Сохранение обеих кардинальных вен или участка левой прекардинальной вены
6. Аномалии нижней полой вены	Нарушение развития (редукция) правой задней кардинальной, субкардинальных и супракардинальных вен
7. Отсутствие, облитерация или сужение основных сосудов (агенезия, гипогенезия)	Полная или частичная редукция закладок
8. Появление дополнительных сосудов или дислокация их архитектоники	Разделение или смещение закладок основного сосуда

АРТЕРИАЛЬНАЯ СИСТЕМА

Артерии малого круга кровообращения

Артериальную часть малого круга кровообращения составляют легочный ствол и его ветви — легочные артерии.

Легочный ствол, *truncus pulmonalis*, берет начало от артериального конуса правого желудочка. Начальная часть его лежит впереди от устья аорты. Далее легочный ствол идет вверх и влево, примыкая к переднелевой поверхности восходящей аорты. Под дугой аорты ствол образует бифуркацию и разделяется на правую и левую легочные артерии.

Правая легочная артерия, *a. pulmonalis dextra*, идет к корню правого легкого, располагаясь позади восходящей аорты и верхней полой вены, спереди от правого главного бронха. После вхождения в легкое она отдает передний ствол к верхней доле, который делится на верхушечную, заднюю и переднюю сегментарные артерии.

Продолжение легочной артерии называют междолевым стволом, *truncus interlobaris*. Он отдает среднюю долевую артерию, делящуюся на латеральную и медиальную сегментарные артерии, и нижнюю долевую артерию, дающую сегментарные артерии нижней доли (верхнюю, латеральную, медиальную, переднюю и заднюю базальные).

Левая легочная артерия, *a. pulmonalis sinistra*, направляется к корню легкого спереди по отношению к нисходящей части аорты и левому главному бронху. В корне легкого она лежит выше главного бронха. В легких отдает верхушечную и заднюю сегментарные артерии, ниже которых она обозначается как междолевой ствол. От него отходит передняя сегментарная и общая язычковая артерии (разделяется на верхнюю и нижнюю). Продолжение ствола составляет нижнюю долевую артерию, делящуюся на пять сегментарных артерий (верхнюю, латеральную, медиальную, переднюю и заднюю базальные).

Артерии большого круга кровообращения

АОРТА

Аорта, *aorta*, — самый крупный артериальный сосуд. Она является началом большого круга кровообращения. В аорте различают три части: восходящую часть, *pars ascendens aortae*; дугу, *arcus aortae* и нисходящую часть, *pars descendens aortae* (рис. 123).

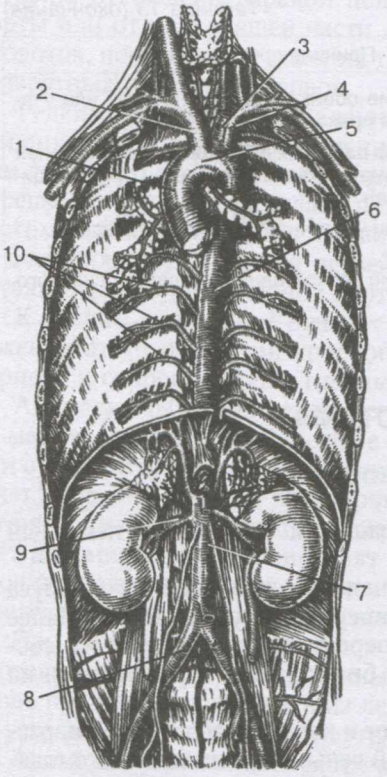

Рис. 123. Части аорты и ее основные ветви:
1 — *pars ascendens aortae*; 2 — *truncus brachiocephalicus*; 3 — *a. carotis communis sinistra*; 4 — *a. subclavia sinistra*; 5 — *arcus aortae*; 6 — *pars thoracica aortae*; 7 — *pars abdominalis aortae*; 8 — *a. iliaca communis dextra*; 9 — *a. renalis dextra*; 10 — *aa. intercostales posteriores dextrae*

Аорта относится к артериям эластического типа. Эластические волокна в стенке аорты имеют циркулярное и продольное направление. С возрастом в различных участках стенки аорты отмечаются значительное отложение солей кальция, образование атеросклеротических бляшек и частичное разрушение эластической основы.

Восходящая часть аорты, *pars ascendens aortae*, имеет диаметр 20–25 мм, берет начало от артериального конуса левого желудочка и простирается от клапана аорты до места отхождения плечеголовного ствола, *truncus brachiocephalicus*, проецируясь на место прикрепления II правого ребра к грудине. Выше клапана аорты часть восходящей аорты на протяжении 1,5 см расширена, имеет диаметр до 30 мм и называется луковицей аорты, *bulbus aortae*, в которой различают три синуса (*sinus dexter, sinister et posterior*). В правом и левом синусах аорты начинаются правая и левая венечные артерии, *aa. coronariae dextra et sinistra*. При раскрытии полулунных заслонок клапана аорты в период диастолы желудочков создается дополнительное кровяное давление, в результате чего кровь устремляется в венечные артерии.

Восходящая аорта первоначально располагается позади легочного ствола, а затем — справа от него. Задней стенкой она соприкасается с правой легочной артерией, левым предсердием и левыми легочными венами; справа от нее находится верхняя полая вена; спереди — ушко правого предсердия. На всем протяжении восходящая аорта лежит в полости перикарда, отделенного от тела грудины реберно-средостенными синусами плевры, клетчаткой и вилочковой железой.

Дуга аорты, *arcus aortae*, представляет собой выпуклую кверху часть аорты, расположенную между местами отхождения плечеголовного ствола, *truncus brachiocephalicus*, и левой подключичной артерии, *a. subclavia sinistra*. На уровне IV грудного позвонка имеется сужение — перешеек аорты, *isthmus aortae*.

Дуга аорты, являясь продолжением восходящей части аорты, поворачивает влево и назад, на уровне тела IV грудного позвонка переходит в нисходящую часть аорты. Дуга лежит позади рукоятки грудины, отделенная от нее в детском и юношеском возрасте вилочковой железой, у взрослого — жировой клетчаткой. Спереди от дуги аорты проходит левая плечеголовная вена, *v. brachiocephalica sinistra*; кзади от нее находится трахея (область бифуркации); снизу — легочный ствол в той части, где он делится на легочные артерии. От нижней, вогнутой, поверхности дуги аорты отходит несколько тонких трахеальных ветвей, *rami tra-*

cheales, и бронхиальных ветвей, *rami bronchiales*. От верхней, выпуклой, поверхности берут начало три крупных ствола, питающих голову, шею и верхние конечности, а также отчасти переднюю стенку грудной и брюшной полостей: плечеголовной ствол, *truncus brachiocephalicus*; левая общая сонная артерия, *a. carotis communis sinistra*, и левая подключичная артерия, *a. subclavia sinistra*.

Нисходящая часть аорты, *pars descendens aortae*, продолжается от уровня IV грудного позвонка до IV поясничного позвонка и состоит из двух частей: грудной и брюшной.

Грудная часть аорты, *pars thoracica aortae*, имеет длину около 17 см, диаметр 20–18 мм. Она располагается слева от тел V–VIII грудных позвонков и спереди тел IX–XII грудных позвонков. Грудная часть аорты лежит в заднем средостении и находится в тесных топографических соотношениях с кровеносными сосудами и органами грудной полости. Слева от нее располагаются полунепарная вена и левая медиастинальная плевра, справа – непарная вена, грудной проток, прикрытые правой медиастинальной плеврой на протяжении X–XII грудных позвонков, спереди – правый блуждающий нерв, левый бронх и перикард. Взаимоотношения пищевода с аортой различны: на уровне IV–VII грудных позвонков аорта лежит слева и наполовину прикрыта пищеводом, на уровне VIII–XI позвонков – позади пищевода. Через *hiatus aorticus* диафрагмы аорта проникает в брюшную полость.

Брюшная часть аорты, *pars abdominalis aortae*, имеет длину 13–14 см, начальный диаметр 17–19 мм. Она располагается слева от срединной линии тела. Брюшная часть аорты начинается на уровне XII грудного позвонка и разделяется на две общие подвздошные артерии на уровне IV поясничного позвонка. Она прикрыта париетальной брюшиной, поджелудочной железой и двенадцатиперстной кишкой. На уровне II поясничного позвонка аорту пересекают корень брыжейки поперечной ободочной кишки, селезеночная и левая почечная вены, а также корень брыжейки тонкой кишки. Вокруг брюшной части аорты располагаются вегетативные нервные сплетения, лимфатические сосуды и узлы.

Позади аорты в области *hiatus aorticus* диафрагмы находится начало грудного протока (цистерна), справа к нему прилежит нижняя полая вена. От грудной и брюшной частей аорты начинаются висцеральные и париетальные ветви.

ВЕТВИ ВОСХОДЯЩЕЙ ЧАСТИ АОРТЫ

Левая венечная артерия, *a. coronaria sinistra*, начинается в левом синусе клапана аорты. Начальная часть левой венечной артерии располагается между легочным стволом и левым ушком, окруженная жировой клетчаткой (рис. 124). Артерия имеет длину 5–18 мм, диаметр 4–5 мм. Затем она разделяется на две ветви: ***переднюю межжелудочковую ветвь***, *r. interventricularis anterior*, и ***огибающую ветвь***, *r. circumflexus*. Первая ветвь по передней межжелудочковой борозде достигает вырезки на верхушке сердца и анастомозирует с задней межжелудочковой ветвью правой венечной артерии. Передняя межжелудочковая ветвь дает начало 4–8 ветвям, которые разветвляются в стенках левого и правого желудочков, межжелудочковой перегородке, сосочковых мышцах. Огибающая ветвь левой венечной артерии лежит в левой части венечной борозды и на задней стороне сердца анастомозирует с ветвями правой венечной артерии. Ее ветви снабжают кровью левое предсердие, левый желудочек, стенку легочной артерии.

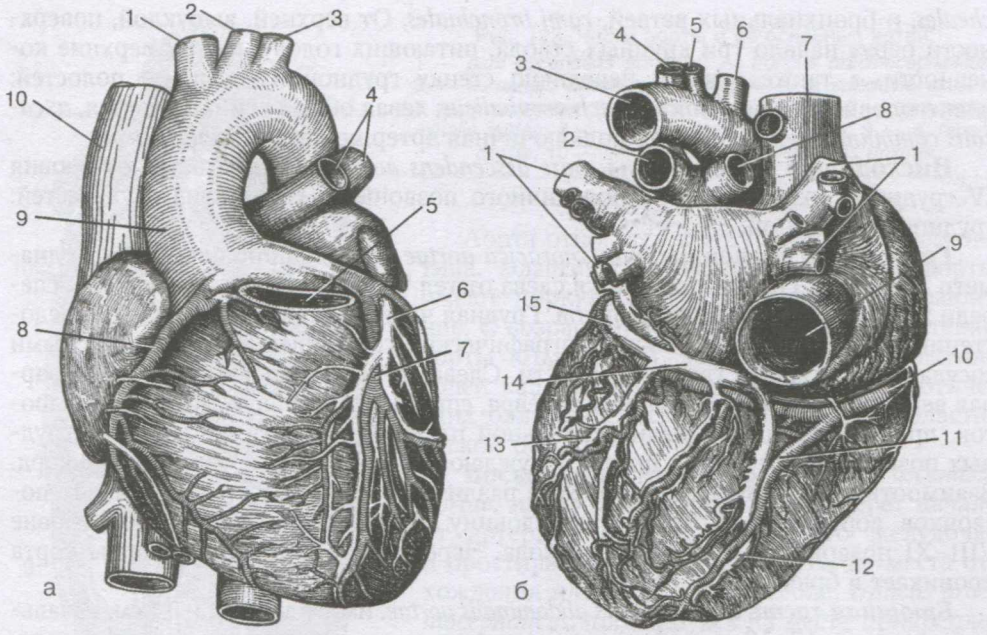

Рис. 124. Крупные присердечные сосуды и собственные сосуды сердца:

а — вид спереди: 1 — *truncus brachiocephalicus*; 2 — *a. carotis communis sinistra*; 3 — *a. subclavia sinistra*; 4 — *vv. pulmonales*; 5 — *truncus pulmonalis*; 6 — *v. cordis magna*; 7 — *r. interventricularis anterior*; 8 — *a. coronaria dextra*; 9 — *aorta*; 10 — *v. cava superior*;

б — вид сзади: 1 — *vv. pulmonales*; 2 — *a. pulmonalis sinistra*; 3 — *aorta*; 4 — *a. subclavia sinistra*; 5 — *a. carotis communis sinistra*; 6 — *truncus brachiocephalicus*; 7 — *v. cava superior*; 8 — *a. pulmonalis dextra*; 9 — *v. cava inferior*; 10 — *a. coronaria dextra*; 11 — *r. interventricularis posterior*; 12 — *v. cordis media*; 13 — *v. posterior ventriculi sinistri*; 14 — *sinus coronarius*; 15 — *v. cordis magna*

Правая венечная артерия, *a. coronaria dextra*, начинается из правого синуса клапана аорты, располагаясь в жировой клетчатке между правым ушком и легочным стволом в правой части венечной борозды. Артерия имеет длину 15–25 мм, диаметр 3–6 мм. Аналогично левой венечной артерии на уровне задней межжелудочковой борозды правая венечная артерия разделяется на ***заднюю межжелудочковую ветвь***, *r. interventricularis posterior*, и тонкую ***правую краевую ветвь***, *r. marginalis dexter*. Первая ветвь по задней межжелудочковой борозде направляется к верхушке сердца и анастомозирует с передней межжелудочковой ветвью из левой венечной артерии. Она снабжает кровью правый желудочек, правое предсердие, межжелудочковую перегородку, заднюю сосочковую мышцу, стенки восходящей части аорты и верхней полой вены. Краевая артерия короткая, анастомозирует с огибающей ветвью левой венечной артерии в задней части венечной борозды.

Артерии сердца относятся к артериям мышечно-эластического типа. Строение стенки венечной артерии отличается той особенностью, что внутренняя оболочка имеет неравномерную толщину, а в адвентиции встречаются мышечные пучки, относящиеся к мышечной оболочке стенки сердца. Изменения стенки артерий с возрастом выражаются главным образом в деструкции эластических волокон и образовании атеросклеротических бляшек.

Венечные артерии сердца имеют многочисленные анастомозы. Различают внутриорганные и внеорганные анастомозы артерий сердца.

Внутриорганные анастомозы соединяют ветви системы одной венечной артерии (внутрисистемные) или находятся между ветвями правой и левой венечных артерий (межсистемные). Выраженность внутриорганных анастомозов артерий сердца индивидуальна. При слабом их развитии существует предрасположенность к возникновению инфаркта миокарда.

Внеорганные анастомозы соединяют венечные артерии сердца с перикардиальными, бронхиальными, средостенными, межреберными и пищеводными артериями. Эти анастомозы выражены слабо и являются вспомогательными.

Ветви дуги аорты

От верхней (выпуклой) поверхности дуги аорты отходят три крупных сосуда: плечеголовной ствол, *truncus brachiocephalicus*, левая общая сонная артерия, *a. carotis communis sinistra*, левая подключичная артерия, *a. subclavia sinistra*, участвующие в кровоснабжении головы, шеи и верхних конечностей (рис. 125).

Плечеголовной ствол

Плечеголовной ствол, *truncus brachiocephalicus*, имеет длину 3–5 см, диаметр 8–12 мм. Он направляется вверх и слегка вправо, находясь впереди трахеи. На уровне правого грудино-ключичного сустава ствол делится на правую общую сонную артерию, *a. carotis communis dextra*, и правую подключичную артерию, *a. subclavia dextra*.

Общая сонная артерия

Общая сонная артерия, *a. carotis communis*, парная (рис. 126). Правая общая сонная артерия берет начало от плечеголовного ствола, имеет длину 6–12 см, левая – идет самостоятельно от дуги аорты, длиннее правой на 2–3 см. Диаметр общих сонных артерий составляет 8–10 мм. Через *apertura thoracis superior* артерии переходят на шею, располагаясь по бокам от ее органов. Переднелатеральная поверхность общей сонной артерии прикрыта внутренней яремной веной, а между ними располагается блуждающий нерв. Артерия, вена и нерв составляют сосудисто-нервный пучок шеи, окруженный фиброзным влагалищем. До уровня щитовидного хряща спереди они прикрыты

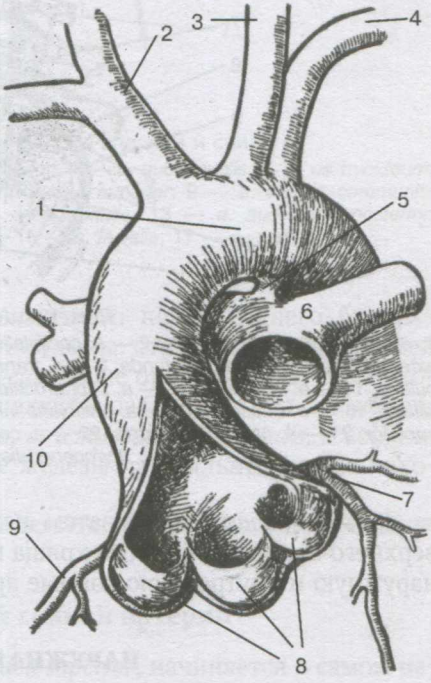

Рис. 125. Восходящая часть аорты и дуга аорты:

1 — *arcus aortae*; 2 — *truncus brachiocephalicus*; 3 — *a. carotis communis sinistra*; 4 — *a. subclavia sinistra*; 5 — *ligamentum arteriosum (Botalli)*; 6 — *truncus pulmonalis*; 7 — *a. coronaria sinistra*; 8 — *valvulae semilunares valvae aortae*; 9 — *a. coronaria dextra*; 10 — *pars ascendens aortae*

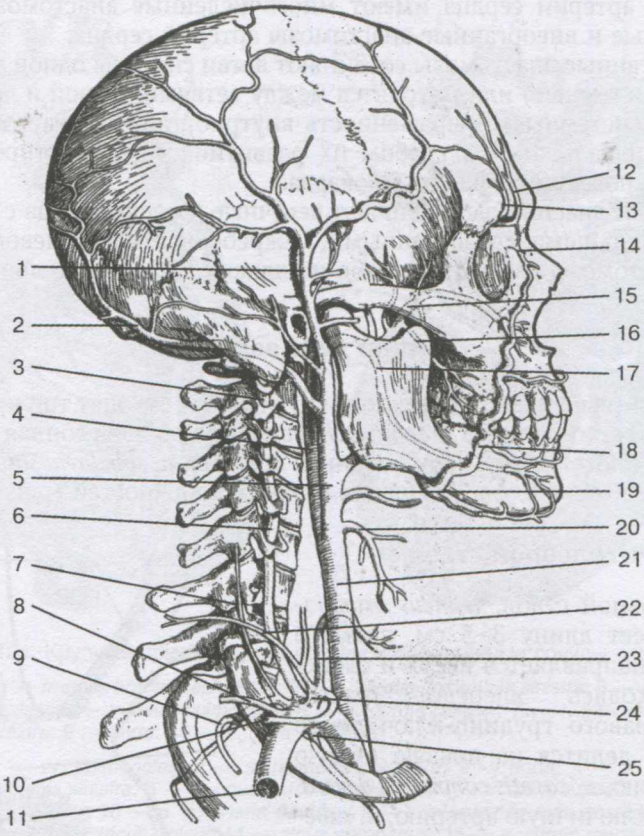

Рис. 126. Артерии головы и шеи:

1 — *a. temporalis superficialis*; 2 — *a. occipitalis*; 3, 6 — *a. vertebralis*; 4 — *a. carotis interna*; 5 — *a. carotis externa*; 7 — *a. cervicalis profunda*; 8 — *a. transversa colli*; 9 — *a. intercostalis suprema*; 10 — *a. suprascapularis*; 11 — *a. subclavia*; 12 — *a. supratrochlearis*; 13 — *a. supraorbitalis*; 14 — *a. angularis*; 15 — *a. maxillaris*; 16 — *a. buccalis*; 17 — *a. alveolaris inferior*; 18 — *a. facialis*; 19 — *a. lingualis*; 20 — *a. thyroidea superior*; 21 — *a. carotis communis*; 22 — *a. cervicalis superficialis*; 23 — *a. thyroidea inferior*; 24 — *truncus thyrocervicalis*; 25 — *a. thoracica interna*

m. sternocleidomastoideus, а затем выходят в сонный треугольник шеи. На уровне верхнего края щитовидного хряща каждая общая сонная артерия разделяется на наружную и внутреннюю сонные артерии.

НАРУЖНАЯ СОННАЯ АРТЕРИЯ

Наружная сонная артерия, *a. carotis externa*, сначала располагается медиальнее от внутренней сонной артерии, затем она постепенно отклоняется кпереди и латерально. Начальный отдел наружной сонной артерии прикрыт грудино-ключично-сосцевидной мышцей, потом она переходит в *trigonum caroticum*, где лежит непосредственно под собственной фасцией шеи и подкожной мышцей шеи. От уровня верхнего края щитовидного хряща наружная сонная артерия направляется к височно-нижнечелюстному суставу, проходя в области *fossa retromandi-*

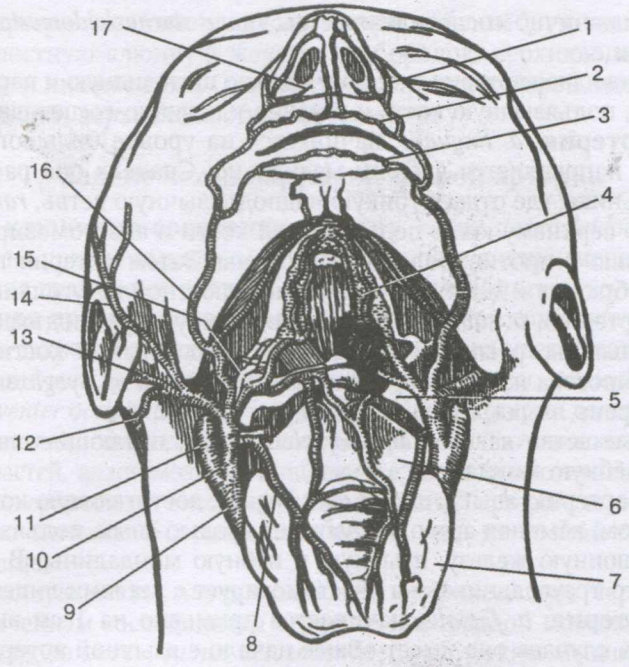

Рис. 127. Ветви наружной сонной артерии. Вид спереди и снизу:
1 — *a. angularis*; 2 — *a. labialis superior*; 3 — *a. labialis inferior*; 4 — *a. sublingualis*; 5 — *os hyoideum*; 6 — *cartilago thyroidea*; 7 — *glandula thyroidea*; 8 — *a. thyroidea superior*; 9 — *a. carotis communis*; 10 — *a. carotis externa*; 11 — *a. carotis interna*; 12 — *a. occipitalis*; 13 — *a. auricularis posterior*; 14 — *a. temporalis superficialis*; 15 — *a. lingualis*; 16 — *a. facialis*; 17 — *a. septi nasi*

bularis. При этом она залегает глубже подъязычного нерва, заднего брюшка *m. digastricus*, *m. stylohyoideus* и занижнечелюстной вены, отделяясь от внутренней сонной артерии *m. styloglossus* и *m. stylopharyngeus*. Выше она проходит через околоушную железу, на уровне шейки нижней челюсти разделяется на две конечные ветви: поверхностную височную артерию, *a. temporalis superficialis*, и верхнечелюстную артерию, *a. maxillaris*. В веществе железы латеральнее от нее находятся ветви лицевого нерва.

Наружная сонная артерия отдает 4 группы ветвей: передние, задние, медиальную и концевые (рис. 127).

Передние ветви наружной сонной артерии

Верхняя щитовидная артерия, *a. thyroidea superior*, начинается в самом начале *a. carotis externa*. Изгибаясь дугообразно, она поворачивает книзу и достигает верхнего конца щитовидной железы, к которой отдает несколько железистых ветвей, *rami glandulares*. Кроме того, из нее происходят:

1) верхняя гортанная артерия, *a. laryngea superior*, которая проникает в гортань через *membrana thyrohyoidea*, питает слизистую оболочку и мышцы гортани;

2) перстнещитовидная ветвь, *ramus cricothyroideus*, которая снабжает кровью одноименную мышцу и посылает ветвь через *ligamentum cricothyroideum* внутрь гортани;

3) грудино-ключично-сосцевидная ветвь, *ramus sternocleidomastoideus*, — к одноименной мышце.

Верхняя щитовидная артерия снабжает кровью щитовидную и паращитовидные железы, гортань, подъязычную кость и грудино-ключично-сосцевидную мышцу.

Язычная артерия, *a. lingualis*, начинается на уровне большого рога подъязычной кости, направляется вверх и медиально. Сначала она располагается в сонном треугольнике, где отдает тонкую надподъязычную ветвь, *ramus suprahyoideus*, идущую по верхнему краю подъязычной кости и анастомозирующую с одноименной ветвью с противоположной стороны. Затем артерия проходит под сухожилием двубрюшной мышцы в поднижнечелюстной треугольник, где отдает подъязычную артерию, *a. sublingualis*, васкуляризирующую подъязычную слюнную железу и мышцы, расположенные выше подъязычной кости. В пределах треугольника Пирогова язычная артерия находится над *m. hyoglossus* и далее направляется в корень языка, где делится на ряд ветвей:

1) дорсальные ветви языка, *rami dorsales linguae*, питающие слизистую оболочку языка и нёбную миндалину;

2) глубокую артерию языка, *a. profunda linguae*, достигающую кончика языка.

Таким образом, язычная артерия снабжает кровью язык, подъязычную кость, подъязычную слюнную железу, язычную и нёбную миндалины. В области поднижнечелюстного треугольника она анастомозирует с ветвями лицевой артерии.

Лицевая артерия, *a. facialis*, начинается примерно на 1 см выше язычной артерии. В 20 % случаев она имеет общее начало с язычной артерией. Лицевая артерия направляется вперед и вверх, располагаясь над *m. stylohyoideus*, *m. hyoglossus* и задним брюшком *m. digastricus*. В пределах поднижнечелюстного треугольника она прилежит к поднижнечелюстной железе или прободает ее. Ветвями этого отдела лицевой артерии являются:

1) восходящая нёбная артерия, *a. palatina ascendens*, происходит из начального отдела *a. facialis* (иногда из самой *a. carotis externa*), поднимаясь между *m. styloglossus* и *m. stylopharyngeus* по боковой стенке глотки, достигает мягкого нёба;

2) миндаликовая ветвь, *ramus tonsillaris*, идет параллельно предыдущей к нёбной миндалине;

3) железистые ветви, *rami glandulares*, — к поднижнечелюстной железе;

4) подподбородочная артерия, *a. submentalis*, проходит в *fossa submandibularis* параллельно с передним брюшком *m. digastricus* и питает эту мышцу и *m. mylohyoideus*.

Достигнув нижней челюсти, лицевая артерия перегибается через ее основание у переднего края жевательной мышцы и выходит на лицо. На лице артерия образует изгибы, проходит около угла рта, крыла носа и направляется к медиальному углу глаза.

На лице из *a. facialis* берут начало следующие ветви:

1) нижняя губная артерия, *a. labialis inferior*, которая, начинаясь немного ниже угла рта, идет в толще *m. orbicularis oris* (близко к слизистой оболочке), где анастомозирует с такой же артерией противоположной стороны;

2) верхняя губная артерия, *a. labialis superior*, начинается у угла рта, идет в верхней губе, аналогично *a. labialis inferior*; в окружности ротового отверстия образуется анастомоз между этими четырьмя артериями;

3) угловая артерия, *a. angularis*, является концевой ветвью лицевой артерии и анастомозирует у медиального угла глаза с *a. dorsalis nasi* из системы внутренней сонной артерии (из *a. ophthalmica*).

Лицевая артерия снабжает кровью мягкое нёбо, нёбную миндалину, глотку, поднижнечелюстную слюнную железу, подбородок, верхнюю и нижнюю губы, наружный нос и нижнее веко. Она анастомозирует с глазной, поверхностной височной, язычной и верхнечелюстной артериями.

Задние ветви наружной сонной артерии

Грудино-ключично-сосцевидная ветвь, *ramus sternocleidomastoideus*, начинается почти на уровне выхода *a. facialis* и вступает в одноименную мышцу приблизительно на границе ее верхней и средней трети, часто отсутствует.

Затылочная артерия, *a. occipitalis*, выходит из *a. carotis externa* ниже или несколько выше заднего брюшка *m. digastricus*. Затем она идет назад по *sulcus a. occipitalis* и выходит между прикреплениями *m. trapezius* и *m. sternocleidomastoideus* на поверхность *venter occipitalis m. occipitofrontalis*. Здесь артерия делится на несколько затылочных ветвей, *rami occipitales*, которые разветвляются в коже затылочной и теменной областей, анастомозируя с такими же ветвями противоположной стороны и с ветвями поверхностной височной и задней ушной артерий. *A. occipitalis* отдает:

1) грудино-ключично-сосцевидные ветви, *rami sternocleidomastoidei*, к одноименной мышце;

2) сосцевидную ветвь, *ramus mastoideus*, — проходящую через одноименное отверстие к ячейкам сосцевидного отростка и к твердой мозговой оболочке;

3) нисходящую ветвь, *ramus descendens*, — к глубоким мышцам шеи;

4) затылочные ветви, *rami occipitales*, к мягким тканям затылочной области головы.

Затылочная артерия снабжает кровью мышцы затылочной области, сосцевидный отросток, твердую мозговую оболочку. Она анастомозирует с поверхностной височной и задней ушной артериями.

Задняя ушная артерия, *a. auricularis posterior*, начинается из *a. carotis externa* над верхним краем заднего брюшка *m. digastricus* и поднимается впереди *processus mastoideus* к коже черепа над ушной раковиной, анастомозируя здесь с ветвями *a. occipitalis* и *a. temporalis superficialis*. Ее ветви:

1) шилососцевидная артерия, *a. stylomastoidea*, проникает через одноименное отверстие в *canalis facialis*, питает слизистую оболочку *cellulae mastoidea* и *cavitas tympani;*

2) ушная ветвь, *ramus auricularis*, — к ушной раковине;

3) затылочная ветвь, *ramus occipitalis*, — к коже височной и затылочной областей;

4) задняя барабанная артерия, *a. tympanica posterior*, — к слизистой оболочке барабанной полости и ячеек сосцевидного отростка (*rami mastoidei*).

Задняя ушная артерия снабжает кровью сосцевидный отросток, барабанную полость, мышцы уха и ушную раковину.

Медиальная ветвь наружной сонной артерии

Восходящая глоточная артерия, *a. pharyngea ascendens*, отходит с медиальной стороны от самого начала *a. carotis externa*, поднимается по стенке глотки, отдавая:

1) глоточные ветви, *rami pharyngeales*;

2) заднюю менингеальную артерию, *a. meningea posterior*;

3) нижнюю барабанную артерию, *a. tympanica inferior*.

Восходящая глоточная артерия снабжает кровью глотку, твердую мозговую оболочку в пределах задней черепной ямки, слизистую оболочку барабанной полости и слуховую трубу.

Конечные ветви наружной сонной артерии

Поверхностная височная артерия, *a. temporalis superficialis*, по своему направлению является прямым продолжением *a. carotis externa*. Она поднимается спереди хряща наружного слухового прохода. От нее отходят следующие ветви:

1) ветви околоушной железы, *rami parotidei*, — к одноименной железе;

2) поперечная артерия лица, *a. transversa faciei*, идет поверх *m. masseter* к области щеки;

3) передние ушные ветви, *rami auriculares anteriores*, — к ушной раковине и к хрящу наружного слухового прохода;

4) средняя височная артерия, *a. temporalis media*, начинается выше скуловой дуги, прободает *fascia temporalis* и питает *m. temporalis*;

5) скулоглазничная артерия, *a. zygomaticoorbitalis*, начинается также над скуловой дугой, направляется вперед и питает *m. orbicularis oculi*.

На уровне верхнеглазничного края *a. temporalis superficialis*, в свою очередь делится на две концевые ветви: теменную и лобную, *ramus parietalis* и *ramus frontalis*, которые, анастомозируя с *a. occipitalis* и *a. frontalis* (последняя из системы *a. carotis interna*), разветвляются в коже волосистой части головы.

Поверхностная височная артерия снабжает кровью околоушную слюнную железу, кожу и мышцы латеральной области лица, височной, теменной и лобной областей волосистой части головы, ушную раковину и наружный слуховой проход. Она анастомозирует с лицевой, затылочной и глазной артериями.

Верхнечелюстная артерия, *a. maxillaris* (рис. 128), отходит от наружной сонной артерии под прямым углом в медиальном направлении и в основном располагается в подвисочной ямке. Ее конечная часть достигает крыловидно-нёбной ямки. Топографически эту артерию можно разделить на три отдела: нижнечелюстной, подвисочный и крылонёбный.

В нижнечелюстном отделе артерия огибает височно-нижнечелюстной сустав с нижне-медиальной стороны. В пределах этого отдела отходят четыре ветви:

1) нижняя альвеолярная артерия, *a. alveolaris inferior*, направляется вниз между ветвью нижней челюсти и медиальной крыловидной мышцей в канал нижней челюсти. Она снабжает кровью нижние зубы, нижнюю челюсть и десны. Ее конечная ветвь — подбородочная артерия, *a. mentalis*, выходит через одноименное отверстие на подбородок, где анастомозирует с ветвями *a. facialis*. От нижней альвеолярной артерии, перед вступлением ее в нижнечелюстной канал, отходит челюстно-подъязычная ветвь, *r. mylohyoideus*, для кровоснабжения одноименной мышцы;

2) глубокая ушная артерия, *a. auricularis profunda*, идет назад и вверх, снабжает кровью капсулу височно-нижнечелюстного сустава, наружный слуховой проход и барабанную перепонку. Анастомозирует с затылочной и задней ушной артериями;

3) передняя барабанная артерия, *a. tympanica anterior*, чаще начинается общим стволом с предыдущей, проникает в барабанную полость через *fissura petrotympanica* и васкуляризирует ее слизистую оболочку;

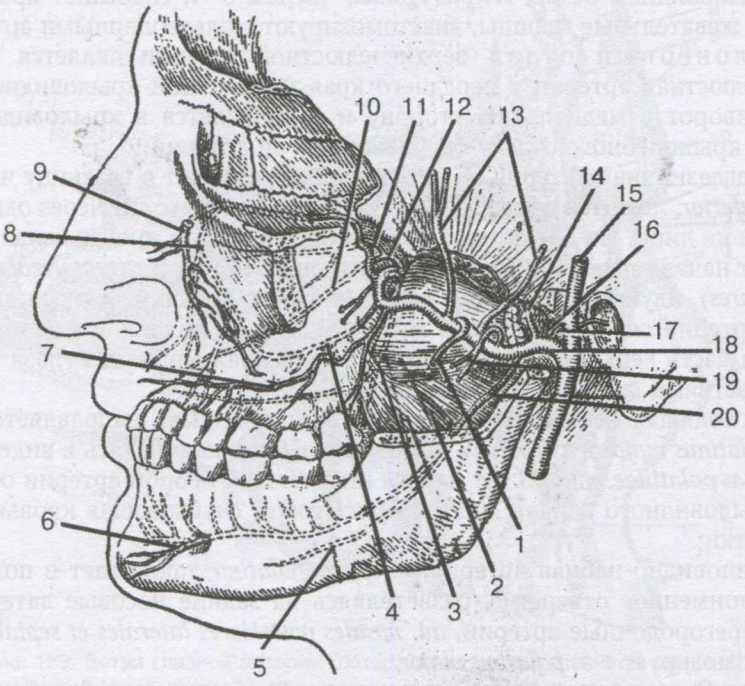

Рис. 128. Верхнечелюстная артерия. Вид сбоку:

1 — *a. masseterica*; 2 — *m. pterygoideus medialis*; 3 — *a. palatina descendens*; 4 — *a. alveolaris superior posterior* ; 5 — *a. mylohyoidea*; 6 — *a. mentalis*; 7 — *a. buccalis*; 8 — *a. alveolaris superior anterior*; 9 — *a. infraorbitalis*; 10 — *a. nasalis posterior septi*; 11 — *a. nasalis posterior lateralis*; 12 — *a. sphenopalatina*; 13 — *aa. temporales profundae*; 14 — *a. meningea media*; 15 — *a. temporalis superficialis*; 16 — *a. tympanica anterior*; 17 — *a. auricularis profunda*; 18 — *a. maxillaris*; 19 — *rr. pterygoidei*; 20 — *a. alveolaris inferior*

4) средняя менингеальная артерия, *a. meningea media*, проходит по внутренней поверхности латеральной крыловидной мышцы, отдавая к ней ветви, и снабжает ее кровью. Затем она проникает через *foramen spinosum* в череп, где снабжает кровью твердую мозговую оболочку, узел тройничного нерва и слизистую оболочку барабанной полости.

Подвисочный отдел верхнечелюстной артерии располагается в подвисочной ямке между крыловидными мышцами. От этого отдела верхнечелюстной артерии отходит пять ветвей:

1) глубокие височные артерии — передняя и задняя, *aa. temporales profundae anterior et posterior*, направляются параллельно краям височной мышцы, в которой они и разветвляются;

2) жевательная артерия, *a. masseterica*, проходит к жевательной мышце через вырезку нижней челюсти;

3) задняя верхняя альвеолярная артерия, *a. alveolaris superior posterior*, — несколько ее ветвей проникают в толщу верхней челюсти через отверстия в бугре. Она осуществляет кровоснабжение больших коренных зубов, десен и слизистой оболочки верхнечелюстной пазухи;

4) щечная артерия, *a. buccalis*, снабжает кровью мышцы и слизистую оболочку щеки, анастомозирует с ветвями лицевой артерии;

5) крыловидные ветви, *rr. pterygoidei*, числом 3–4, снабжают кровью одноименные жевательные мышцы, анастомозируют с альвеолярными артериями.

Крылонёбный отдел верхнечелюстной артерии является конечным. Верхнечелюстная артерия у переднего края медиальной крыловидной мышцы делает поворот в медиальную сторону и направляется в крыловидно-нёбную ямку. От крылонёбного отдела берут начало три артерии:

1) подглазничная артерия, *a. infraorbitalis*, проникает в глазницу через *fissura orbitalis inferior*, ложится в подглазничную борозду и выходит через одноименное отверстие на лицо. На дне подглазничной борозды (или иногда канала) от артерии берут начало передние верхние альвеолярные артерии (*aa. alveolares superiores anteriores*), идущие к передним верхним зубам и деснам. В глазнице подглазничная артерия снабжает кровью мышцы глазного яблока, а на лице — кожу, мышцы и часть верхней челюсти. В области медиального угла глаза она соединяется с ветвями *a. facialis* и *a. ophthalmica*;

2) нисходящая нёбная артерия, *a. palatina descendens*, направляется вниз по *canalis palatinus major* к твердому и мягкому нёбу, заканчиваясь в виде *a. palatina major et aa. palatinae minores*. От начала нисходящей нёбной артерии отходит артерия крыловидного канала, *a. canalis pterygoidei*, снабжающая кровью носовую часть глотки;

3) клиновидно-нёбная артерия, *a. sphenopalatina*, проникает в полость носа через одноименное отверстие, разветвляясь на задние носовые латеральные и задние перегородочные артерии, *aa. nasales posteriores laterales et septales posteriores*, анастомозирует с *a. palatina major*.

Таким образом, верхнечелюстная артерия снабжает кровью зубы верхней и нижней челюстей, наружное и среднее ухо, твердую оболочку головного мозга, жевательные мышцы, клетчаточные пространства глубоких тканей лица, слизистую оболочку полостей носа и рта. Она анастомозирует с лицевой, поверхностной височной и глазной артериями.

ВНУТРЕННЯЯ СОННАЯ АРТЕРИЯ

Внутренняя сонная артерия, *a. carotis interna*, имеет диаметр 8–10 мм и является ветвью общей сонной артерии. На ее протяжении выделяют четыре части: шейную, каменистую, пещеристую и мозговую. Шейная часть в начале располагается позади и латерально от наружной сонной артерии, отделяясь от нее двумя мышцами: *m. styloglossus* и *m. stylopharyngeus*. Затем она направляется к наружному отверстию сонного канала, находясь в окологлоточной клетчатке рядом с симпатическим стволом, блуждающим, подъязычным и языкоглоточным нервами. Встречаются варианты, когда внутренняя сонная артерия на шее извивается. В области шеи внутренняя сонная артерия ветвей к органам не дает. Каменистая часть проходит в сонном канале, ее длина составляет 10–15 мм. В сонном канале от внутренней сонной артерии отходят сонно-барабанные артерии, *aa. caroticotympanicae*, к слизистой оболочке барабанной полости. Пройдя сонный канал, она входит в *sinus cavernosus*. Пещеристая часть располагается в сонной борозде на боковой поверхности тела клиновидной кости, где артерия проходит непосредственно через пещеристый синус твердой мозговой оболочки. В пазухе артерия делает два поворота под прямым углом — сначала вперед, затем вверх и несколько кзади, прободая твердую мозговую оболочку позади *canalis opticus*

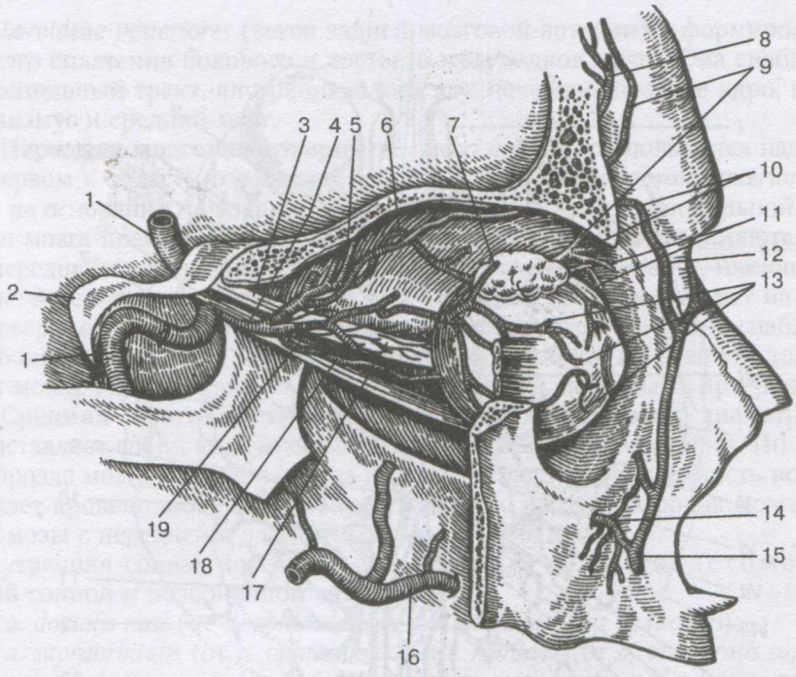

Рис. 129. Ветви глазной артерии (латеральная стенка глазницы удалена):
1 — *a. carotis interna*; 2 — *sella turcica*; 3, 17 — *n. opticus*; 4 — *a. ophthalmica*; 5 — *a. ethmoidalis posterior*; 6, 13, 18 — *aa. ciliares*; 7 — *a. lacrimalis*; 8 — *a. supratrochlearis*; 9 — *a. supraorbitalis*; 10 — *a. dorsalis nasi et a. palpebralis*; 11 — *aa. palpebrales mediales*; 12 — *a. angularis*; 14 — *a. infraorbitalis*; 15 — *a. facialis*; 16 — *a. maxillaris*; 19 — *a. centralis retinae*

(рис. 129). От пещеристой части внутренней сонной артерии отходит нижняя гипофизарная артерия, *a. hypophysialis inferior*.

Мозговая часть короткая, отдает одну тонкую ветвь — верхнюю гипофизарную артерию, *a. hypophysialis superior*, и разделяется на 5 крупных ветвей (рис. 130).

1. Глазная артерия, *a. ophthalmica*, отходит сразу же после прохождения твердой мозговой оболочки, располагаясь под зрительным нервом. Вместе с ним через зрительный канал проникает в глазницу и далее идет между верхней прямой мышцей глазного яблока и зрительным нервом. В верхнемедиальном отделе глазницы глазная артерия разделяется на ветви, которые снабжают кровью все образования глазницы, решетчатую кость, лобную область и твердую мозговую оболочку в пределах передней черепной ямки.

Глазная артерия имеет следующие ветви, которые снабжают кровью: 1) центральная артерия сетчатки, *a. centralis retinae*, — сетчатку глаза; 2) слезная артерия, *a. lacrimalis*, — слезную железу; 3) латеральная и медиальная артерии век, *aa. palpebrales lateralis et medialis*, — соответствующие углы глаза (между ними имеются верхний и нижний анастомозы); 4) задние ресничные артерии, короткие и длинные, *aa. ciliares posteriores breves et longi*, — сосудистую оболочку глазного яблока; 5) передние ресничные артерии, *aa. ciliares anteriores*, — ресничное тело глаза; 6) надглазничная артерия, *a. supraorbitalis*, — область лба; она анастомозирует с ветвями *a. temporalis superficialis*; 7) решетчатые артерии: задняя и пе-

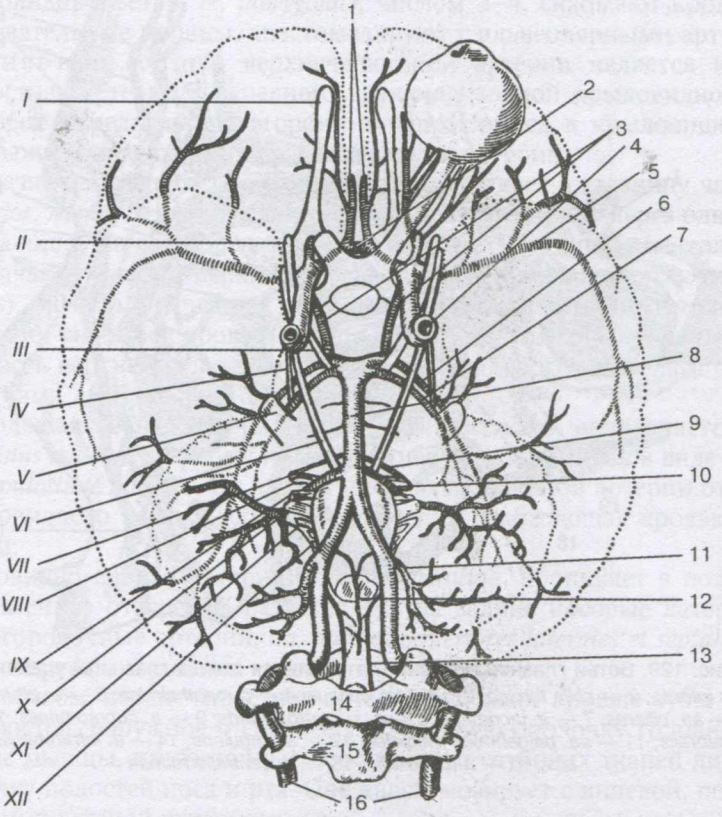

Рис. 130. Артерии головного мозга. Базальная поверхность:
1 — *a. cerebri anterior*; 2 — *a. communicans anterior*; 3 — *aa. communicantes posteriores*; 4 — *a. carotis interna*; 5 — *a. cerebri media*; 6 — *a. cerebri posterior*; 7 — *a. cerebelli superior*; 8 — *a. basilaris*; 9 — *a. labyrinthi*; 10 — *a. cerebelli inferior anterior*; 11 — *a. cerebelli inferior posterior*; 12 — *a. spinalis anterior*; 13 — *a. spinalis posterior*; 14 — *atlas*; 15 — *axis*; 16 — *a. vertebralis*. Римскими цифрами обозначены 12 пар черепных нервов

редняя, *aa. ethmoidales posterior et anterior*, — решетчатую кость и твердую мозговую оболочку передней черепной ямки; в последней разветвляется передняя менингеальная артерия, *a. meningea anterior*; 8) мышечные артерии, *aa. musculares*, — мышцы глазного яблока; 9) передние и задние конъюнктивальные артерии, *aa. conjunctivales anteriores et posteriores*, — конъюнктиву; 10) дорсальная артерия носа, *a. dorsalis nasi*, — спинку носа; соединяется с *a. angularis* в области медиального угла глаза.

2. Задняя соединительная артерия, *a. communicans posterior*, направляется назад и соединяется с задней мозговой артерией — ветвью базилярной артерии, *a. basilaris* (система подключичной артерии). Снабжает кровью зрительный перекрест, глазодвигательный нерв, серый бугор, ножки мозга, гипоталамус, таламус и хвостатое ядро.

3. Передняя ворсинчатая артерия, *a. choroidea anterior*, идет назад по латеральной стороне ножек мозга между зрительным трактом и *gyrus parahippocampalis*, проникает в нижний рог бокового желудочка, где участвует вместе

с *aa. choroideae posteriores* (ветви задней мозговой артерии) в формировании сосудистого сплетения бокового и третьего желудочков мозга. Она снабжает кровью зрительный тракт, внутреннюю капсулу, чечевицеобразное ядро, гипоталамус, таламус и средний мозг.

4. Передняя мозговая артерия, *a. cerebri anterior*, располагается над зрительным нервом в области *trigonum olfactorium* и *substantia perforata anterior*, находящихся на основании полушария головного мозга. У начала продольной щели большого мозга правая и левая передние мозговые артерии соединяются с помощью передней соединительной артерии, *a. communicans anterior*, имеющей длину 1–3 мм. Затем конечная часть передней мозговой артерии залегает на медиальной поверхности полушария мозга, огибая мозолистое тело. Она снабжает кровью обонятельный мозг, мозолистое тело, кору лобной и теменной долей полушария мозга. Анастомозирует со средней и задней мозговыми артериями.

5. Средняя мозговая артерия, *a. cerebri media*, имеет диаметр 3–5 мм и представляет собой конечную ветвь внутренней сонной артерии. По латеральной борозде мозга направляется на верхнелатеральную поверхность полушария. Снабжает кровью лобную, височную, теменную доли и островок мозга, образуя анастомозы с передней и задней мозговыми артериями.

Внутренняя сонная артерия имеет межсистемные анастомозы с наружной сонной и позвоночной артериями:

1) *a. dorsalis nasi* (от *a. ophthalmica*) и *a. angularis* (от *a. facialis*);
2) *a. supraorbitalis* (от *a. ophthalmica*) и *r. frontalis* (от *a. temporalis superficialis*);
3) *a. meningea anterior* (от *a. ophthalmica*) и *a. meningea media* (от *a. maxillaris*);
4) *a. communicans posterior* (от *a. carotis interna*) и *a. cerebri posterior* (от *a. basilaris*).

ПОДКЛЮЧИЧНАЯ АРТЕРИЯ

Подключичная артерия, *a. subclavia*, справа начинается вместе с *a. carotis communis dextra* от *truncus brachiocephalicus*, слева — непосредственно от *arcus aortae* (рис. 131). Таким образом, левая подключичная артерия длиннее (8–15 см). Длина правой подключичной артерии составляет 5–10 см. Артерия покидает грудную полость через *apertura thoracis superior*, образуя выпуклую кверху дугу, огибающую купол плевры. Выйдя на шею, она вступает в *spatium interscalenum* и затем проходит под ключицей в *sulcus a. subclaviae* позади одноименной вены. После проникновения артерии в *cavitas axillaris* она получает название — подмышечная артерия, *a. axillaris*. После выхода из *cavitas axillaris* данный сосуд получает наименование плечевая артерия, *a. brachialis*. Таким образом, единая магистраль условно разделяется на три отрезка: подключичная, подмышечная и плечевая артерии.

В области шеи *a. subclavia* проходит вместе с плечевым сплетением через *spatium interscalenum*, поэтому в ней можно различать три отдела: первый — до входа ее в *spatium interscalenum*, второй — в этом пространстве, третий — после выхода из него.

В первом отделе от подключичной артерии отходят позвоночная, внутренняя грудная артерии и щитошейный ствол.

1. Позвоночная артерия, *a. vertebralis*, самая значительная из всех, поднимается вертикально и проходит через *foramina transversaria* шейных позвонков, начиная с VI и заканчивая I. Затем она прободает заднюю атланто-затылочную мембрану, твердую мозговую оболочку и вступает в полость черепа через боль-

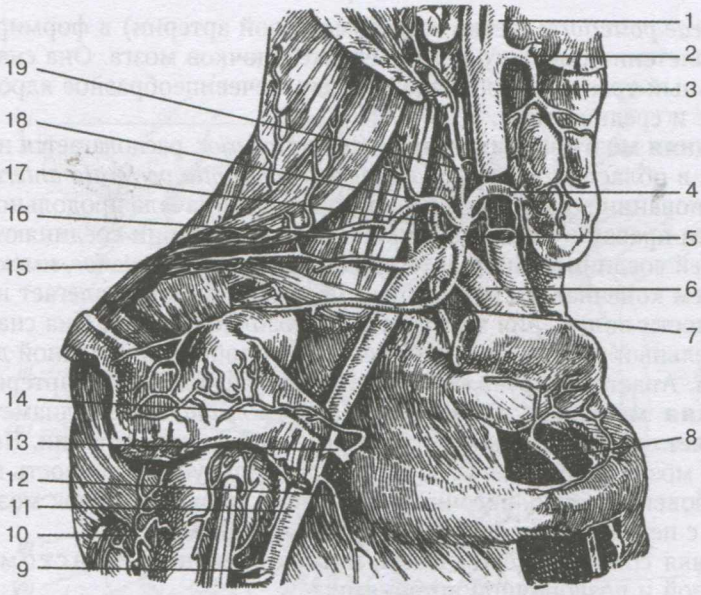

Рис. 131. Правая подключичная и правая подмышечная артерии. Удалены часть ключицы, мышцы, прикрепляющиеся к ней, передняя лестничная, грудные и дельтовидная мышцы:
1 — *a. carotis externa*; 2 — *a. thyroidea superior*; 3 — *a. carotis communis*; 4 — *a. thyroidea inferior*; 5 — *truncus thyrocervicalis*; 6 — *a. subclavia*; 7 — *a. suprascapularis*; 8 — *a. thoracica interna*; 9 — *a. circumflexa humeri anterior*; 10 — *a. circumflexa humeri posterior*; 11 — *a. axillaris*; 12 — *a. thoracica lateralis*; 13 — *a. thoracoacromialis*; 14 — *r. acromialis a. thoracoacromialis*; 15 — *a. transversa colli*; 16 — *a. cervicalis profunda*; 17 — *a. vertebralis*; 18 — *a. cervicalis superficialis*; 19 — *a. cervicalis ascendens*

шое затылочное отверстие. Здесь артерия ложится на скат, под продолговатым мозгом, постепенно приближается к срединной плоскости и на уровне заднего края моста соединяется с одноименной артерией противоположной стороны в непарную базилярную артерию, *a. basilaris*. Соответственно местоположению, на протяжении позвоночной артерии выделяют четыре части: предпозвоночную, поперечноотростковую, атлантовую и внутричерепную.

Ветви *a. vertebralis*:

1) спинномозговые ветви, *rami spinales*, сегментарные, направляются через межпозвоночные отверстия к корешкам спинномозговых нервов и к спинному мозгу;

2) задняя спинномозговая артерия, *a. spinalis posterior*, огибает с латеральной стороны продолговатый мозг, идет по задней латеральной борозде спинного мозга, параллельно одноименной артерии другой стороны, образуя с ней анастомозы;

3) передняя спинномозговая артерия, *a. spinalis anterior*, соединяется с *a. spinalis anterior* противоположной стороны в непарный сосуд, спускающийся по *fissura mediana anterior* спинного мозга;

4) задняя нижняя мозжечковая артерия, *a. inferior posterior cerebelli*, разветвляется в заднем отделе нижней поверхности полушарий мозжечка, отдавая ворсинчатые ветви четвертого желудочка, *rami choroidei ventriculi quarti*.

Базилярная артерия, *a. basilaris*, довольно короткий ствол, лежащий на вентральной поверхности моста, от которого отходят парные артерии:

1) передняя нижняя мозжечковая артерия, *a. inferior anterior cerebelli*, идет к переднему отделу нижней поверхности мозжечка;

2) артерия лабиринта, *a. labyrinthi*, (очень незначительная), направляется с *n. vestibulocochlearis* через *meatus acusticus internus* к внутреннему уху;

3) верхняя мозжечковая артерия, *a. superior cerebelli*, начинается от конечной части *a. basilaris* и, огибая мост с вентральной и латеральной сторон, идет к дорсальной поверхности мозжечка;

4) артерии моста, *aa. pontis*;

5) среднемозговые артерии, *aa. mesencephalicae*;

6) задняя мозговая артерия, *a. cerebri posterior*, концевая, самая крупная ветвь *a. basilaris* отходит у переднего края моста, почти под прямым углом огибает ножку мозга и ветвится на нижней поверхности затылочной и височной долей полушарий большого мозга.

Задняя мозговая артерия анастомозирует с внутренней сонной артерией, участвуя в образовании артериального круга большого мозга, *circulus arteriosus cerebri* (*Willisii*). Виллизиев круг представляет собой круговой артериальный анастомоз, расположенный над турецким седлом. Он окружает зрительный перекрест, серый бугор и сосочковые тела. В образовании этого круга принимают участие: *a. communicans anterior, aa. cerebri anteriores, aa. carotides internae, a. communicantes posteriores, aa. cerebri posteriores*. Редко Виллизиев круг может быть незамкнутым, когда отсутствуют передняя или задняя соединительные артерии.

2. Внутренняя грудная артерия, *a. thoracica interna*, начинается от нижней поверхности *a. subclavia*, немного латеральнее *articulatio sternoclavicularis*. Она проходит параллельно краю грудины, прилегая сзади к хрящам I–VII ребер. Миновав нижний край VII ребра, *a. thoracica interna* делится на две концевые ветви: мышечно-диафрагмальную, *a. musculophrenica*, и верхнюю надчревную, *a. epigastrica superior*. Внутренняя грудная артерия отдает:

1) передние межреберные ветви, *rami intercostales anteriores*, по две в каждом промежутке, которые начинаются отдельно или общим стволиком, идут в шести верхних межреберных промежутках в латеральном направлении и анастомозируют с *aa. intercostales posteriores* аорты; верхняя ветвь, лежащая вдоль нижнего края ребра, толще нижней;

2) прободающие ветви, *rami perforantes*, имеются в 5–6 верхних межреберных промежутках, пронизывают *mm. intercostales*, разветвляются в *m. pectoralis major* и в коже груди; в 3–5 промежутках они дают медиальные ветви к молочной железе, *rami mammarii mediales*;

3) грудинные ветви, *rami sternales*, — незначительные, идут в медиальном направлении к задней поверхности грудины;

4) медиастинальные ветви, *rami mediastinales*, тонкие, многочисленные, направляющиеся к органам переднего средостения;

5) перикардо-диафрагмальная артерия, *a. pericardiacophrenica*, начинается высоко (у I ребра) и, присоединяясь к диафрагмальному нерву, спускается вместе с ним и одноименными венами впереди корня легкого между перикардом и средостенной плеврой к диафрагме, где анастомозирует с другими артериями;

6) мышечно-диафрагмальная артерия, *a. musculophrenica*, идет вниз и латерально позади реберной дуги, отдает *rami interocostales anteriores* к пяти нижним межреберным промежуткам, заканчивается в последнем межреберье. Кроме того, она дает ветви к диафрагме и мышцам живота;

7) верхняя надчревная артерия, *a. epigastrica superior*, по своему направлению является продолжением *a. thoracica interna*, входит во влагалище *m. rectus abdomi-*

nis, отдавая боковые ветви и, спускаясь по задней поверхности мышцы, на уровне пупка анастомозирует с нижней надчревной артерией, *a. epigastrica inferior* (из *a. iliaca externa*).

3. Щитошейный ствол, *truncus thyrocervicalis*, короткий, толстый, выходит из подключичной артерии у медиального края *m. scalenus anterior* и вскоре делится на четыре артерии. Его ветвями являются:

1) нижняя щитовидная артерия, *a. thyroidea inferior*, самая крупная из ветвей, идет в медиальном направлении, перекрещивает *a. vertebralis* спереди и достигает нижнего конца щитовидной железы. По ходу отдает ветви к глотке, пищеводу, трахее и к гортани. Последняя ветвь носит название нижняя гортанная артерия, *a. laryngea inferior*, которая под пластинкой щитовидного хряща анастомозирует с *a. laryngea superior* из *a. thyroidea superior*;

2) восходящая шейная артерия, *a. cervicalis ascendens*, идет вверх по передней поверхности передней лестничной мышцы медиально от *n. phrenicus*, отдавая ветви к лестничным мышцам и ветви к спинному мозгу, *rami spinales*;

3) поверхностная шейная артерия, *a. cervicalis superficialis*, часто начинается общим стволом с предыдущей, идет в латеральном направлении к краю *m. trapezius*, питает поверхностные мышцы спины;

4) надлопаточная артерия, *a. suprascapularis*, также идет в латеральном направлении, спереди *m. scalenus anterior* и *a. subclavia*, позади ключицы, к вырезке лопатки; проходит под *ligamentum transversum scapulae superius* в *fossa supraspinata* и затем около шейки лопатки — в *fossa infraspinata*; питает надостную и подостную мышцы. Анастомозирует с *a. circumflexa scapulae* (из *a. axillaris*).

4. Реберно-шейный ствол, *truncus costocervicalis*, короткий, начинается от второго отдела подключичной артерии (в *spatium interscalenum*). Его ветвями являются:

1) глубокая шейная артерия, *a. cervicalis profunda*, идет назад между первым ребром и поперечным отростком VII шейного позвонка к глубоким мышцам затылка и спины;

2) наивысшая межреберная артерия, *a. intercostalis suprema*, идет вниз, пересекая шейку первого ребра спереди, разветвляется в I и II межреберных промежутках, отдавая дорсальные и спинномозговые ветви.

5. Поперечная артерия шеи, *a. transversa colli*, начинается из третьего отдела *a. subclavia* (в 30 % случаев от *truncus thyrocervicalis*). Пронизывая плечевое сплетение, она идет латерально и назад, разветвляется в мышцах спины.

Таким образом, *a. subclavia* снабжает кровью спинной мозг и его оболочки, стволовой отдел головного мозга, затылочные доли полушарий, глубокие и частично поверхностные мышцы шеи, шейный отдел позвоночника, межреберные мышцы, часть мышц спины и плечевого пояса, диафрагму, кожу груди и верхней части живота, *m. rectus abdominis*, молочные железы, гортань, трахею, пищевод, щитовидную и вилочковую железы, перикард.

Подключичная артерия имеет следующие межсистемные анастомозы с внутренней и наружной сонными артериями:

1) артериальный круг большого мозга (Виллизиев);

2) *a. thyroidea inferior* (от *tr. thyrocervicalis*) и *a. thyroidea superior* (от *a. carotis externa*);

3) *a. cervicalis ascendens*, *a. cervicalis profunda*, *a. vertebralis* (от *a. subclavia*) и a. *occipitalis* (от *a. carotis externa*).

ПОДМЫШЕЧНАЯ АРТЕРИЯ

Подмышечная артерия, *a. axillaris* (рис. 132), представляет собой непосредственное продолжение подключичной артерии. Ниже уровня *m. latissimus dorsi* она продолжается в плечевую артерию. Подмышечная артерия располагается в глубине подмышечной полости, в ближайшем соседстве с плечевым сплетением и выходящими из него нервами. На своем пути *a. axillaris* отдает ряд ветвей, которые можно распределить на три группы соответственно треугольникам в проекции *m. pectoralis major*.

В области *trigonum clavipectorale* от нее отходят: 1) ***верхняя грудная артерия***, *a. thoracica superior*, которая выходит ниже *m. subclavius* и делится на ветви для I и II межреберных промежутков; 2) ***грудоакромиальная артерия***, *a. thoracoacromialis*, которая начинается над верхним краем *m. pectoralis minor* и, в свою очередь, распадается на ветви: а) грудные ветви, *rami pectorales*, идут между *mm. pectorales major et minor*, заканчиваясь в них; б) акромиальная ветвь, *ramus acromialis*, отходит в латеральном направлении к *acromion* и образует акромиальную сеть, *rete acromiale*; в) дельтовидная ветвь, *ramus deltoideus*, направляется к одноименной мышце; г) ключичная ветвь, *ramus clavicularis*, питающая акромиальный конец ключицы.

В области *trigonum pectorale* от *a. axillaris* отходит ***латеральная грудная артерия***, *a. thoracica lateralis*. Она берет начало вблизи нижнего края *m. pectoralis minor*, спускается по боковой поверхности *m. serratus anterior* и разветвляется в ней. От этой артерии отходят латеральные ветви молочной железы, *rami mammarii laterales*.

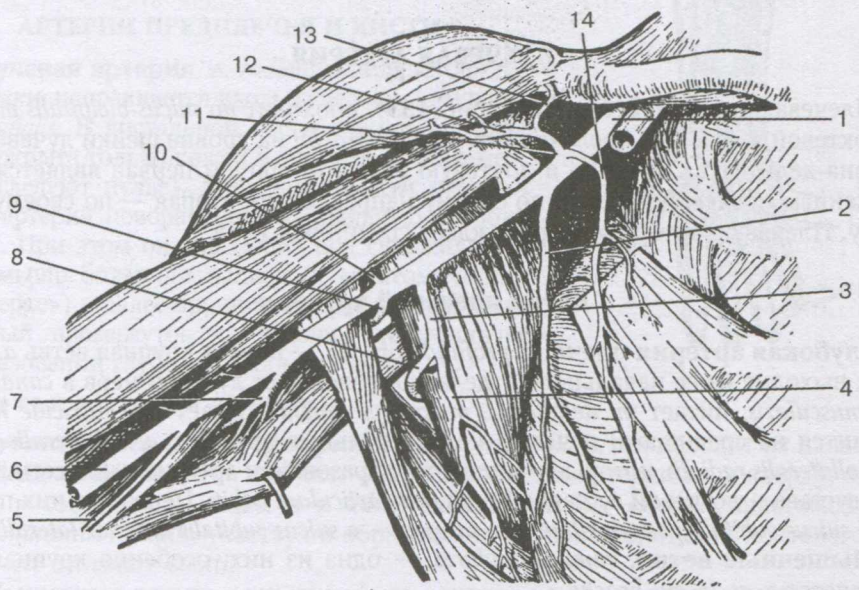

Рис. 132. Ветви подмышечной артерии и верхней трети плечевой артерии (правая сторона):
1 — *a. axillaris*; 2 — *a. thoracica lateralis*; 3 — *a. subscapularis*; 4 — *a. thoracodorsalis*; 5 — *a. collateralis ulnaris superior*; 6 — *a. brachialis*; 7 — *a. profunda brachii*; 8 — *a. circumflexa scapulae*; 9 — *a. circumflexa humeri posterior*; 10 — *a. circumflexa humeri anterior*; 11 — *a. thoracoacromialis*; 12 — *r. deltoideus*; 13 — *r. acromialis*; 14 — *r. pectoralis*

В области *trigonum subpectorale* от *a. axillaris* отходят: 1) ***подлопаточная артерия***, *a. subscapularis*, — короткий ствол, который начинается у нижнего (латерального) края одноименной мышцы и делится на: а) грудоспинную артерию, *a. thoracodorsalis*, идущую вдоль латерального края лопатки, питая *m. latissimus dorsi*; б) артерию, огибающую лопатку, *a. circumflexa scapulae*, которая проходит через *foramen trilaterum* в *fossa infraspinata*, питает соседние мышцы и анастомозирует с *a. suprascapularis*; 2) ***задняя артерия, огибающая плечевую кость***, *a. circumflexa humeri posterior*, которая направляется через *foramen quadrilaterum* вместе с *n. axillaris*, огибает сзади и с латеральной стороны *collum chirurgicum humeri*, питает плечевой сустав, *m. deltoideus*, кожу над ней и соседние мышцы; 3) ***передняя артерия, огибающая плечевую кость***, *a. circumflexa humeri anterior*, — небольшая, идет спереди *collum chirurgicum* в латеральном направлении и затем анастомозирует с предыдущей.

Итак, к области разветвления *a. axillaris* относятся: мышцы груди, спины и плечевого пояса (*mm. pectorales, serratus anterior, deltoideus, subscapularis, m. latissimus dorsi* и др.), плечевой сустав и содержимое подмышечной полости (лимфатические узлы, стволы и нервы плечевого сплетения, жировая клетчатка).

Важными анастомозами подмышечной и подключичной артерий являются:

1) *a. circumflexa scapulae* (от *a. subscapularis*) и *a. suprascapularis* (от *tr. thyrocervicalis*);

2) *a. circumflexa scapulae* (от *a. subscapularis*) и *a. transversa colli* (от *a. subclavia*);

3) *a. thoracica superior, a. thoracica lateralis, a. thoracodorsalis* (от *a. axillaris*) и *a. intercostalis suprema, rr. intercostales anteriores* (от *a. subclavia*).

ПЛЕЧЕВАЯ АРТЕРИЯ

Плечевая артерия, *a. brachialis* (рис. 133), проходит *по sulcus bicipitalis medialis* до локтевой ямки. Под *aponeurosis m. bicipitis brachii* на уровне шейки лучевой кости она делится на лучевую и локтевую артерии, причем первая является продолжением плечевой артерии по своему направлению, вторая — по своему диаметру. Плечевую артерию сопровождает срединный нерв.

Ветви плечевой артерии

Глубокая артерия плеча, *a. profunda brachii*, — первая крупная ветвь *a. brachialis*; выходит из ее начального отдела, сопровождает лучевой нерв в *canalis humeromuscularis*, питает *m. deltoideus, m. triceps brachii*, отдает *aa. nutriciae humeri* и делится на среднюю и лучевую коллатеральные артерии, *a. collateralis media* и *a. collateralis radialis*, которые участвуют в образовании артериальной сети локтевого сустава – локтевой суставной сети, *rete articulare cubiti*. Первая из них проходит в *sulcus cubitalis posterior lateralis*, вторая — в *sulcus cubitalis anterior lateralis*.

Мышечные ветви, *rami musculares*, — одна из них, особенно крупная, направляется к *m. biceps brachii*.

Верхняя локтевая коллатеральная артерия, *a. collateralis ulnaris superior*, начинается немного ниже *a. profunda brachii*, приближается к *n. ulnaris*, в дальнейшем вместе с ним отклоняется кзади, прободая *septum intermusculare brachii mediale*, переходит в *sulcus cubitalis posterior medialis*.

Рис. 133. Артерии правой верхней конечности (передняя поверхность):

1 — *a. axillaris*; 2 — *ramus muscularis a. axillaris*; 3 — *a. thoracica lateralis*; 4 — *a. subscapularis*; 5 — *a. profunda brachii*; 6 — *a. collateralis ulnaris superior*; 7 — *a. brachialis*; 8 — *a. collateralis ulnaris inferior*; 9 — *a. recurrens ulnaris*; 10 — *a. ulnaris*; 11 — *rete carpale palmare*; 12 — *arcus palmaris profundus*; 13 — *arcus palmaris superficialis*; 14 — *aa. metacarpeae palmares*; 15 — *aa. digitales palmares propriae*; 16 — *aa. digitales palmares communes*; 17 — *a. princeps pollicis*; 18 — *a. radialis*; 19 — *a. interossea anterior*; 20 — *a. radialis*; 21 — *a. interossea communis*; 22 — *a. recurrens radialis*; 23 — *rr. musculares*; 24 — *a. circumflexa humeri anterior*; 25 — *plexus brachialis*

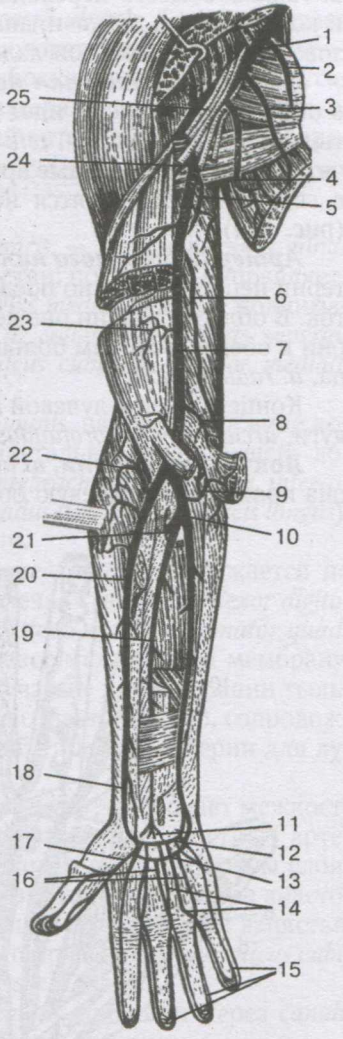

Нижняя локтевая коллатеральная артерия, *a. collateralis ulnaris inferior*, начинается немного выше *epicondylus medialis humeri*, идет в медиальном направлении по передней поверхности *m. brachialis* и затем ложится в *sulcus cubitalis anterior medialis*.

Плечевая артерия снабжает кровью кожу, мышцы и нервы плеча, а также плечевую кость. Лучевая и локтевая артерии питают кожу, мышцы, кости и суставы предплечья и кисти.

АРТЕРИИ ПРЕДПЛЕЧЬЯ И КИСТИ

Лучевая артерия, *a. radialis*, выйдя из локтевой ямки, направляется вдоль лучевой кости в *sulcus radialis*. В дистальной части данной борозды она покрыта только кожей и фасцией (в этом месте исследуют пульс). Миновав *processus styloideus radii*, артерия поворачивает на тыльную сторону кисти. При этом она проходит под сухожилиями трех мышц большого пальца (в «анатомической табакерке») и далее проникает через первый межпястный промежуток на ладонь, где участвует в образовании глубокой ладонной дуги.

Ветви лучевой артерии:

Лучевая возвратная артерия, *a. recurrens radialis*, происходит из начального отдела *a. radialis*, по *m. supinator* она направляется латерально и кверху, отдает ветви к соседним мышцам и в *sulcus cubitalis anterior lateralis* анастомозирует с *a. collateralis radialis*, участвуя в образовании артериальной сети локтевого сустава, *rete articulare cubiti*.

Мышечные ветви, *rami musculares*, отходят по всему протяжению *a. radialis* к ближайшим мышцам.

Ладонная запястная ветвь, *ramus carpalis palmaris*, берет начало от *a. radialis* у нижнего края *m. pronator quadratus* и входит в состав ладонной сети запястья, *rete carpale palmare*.

Поверхностная ладонная ветвь, *ramus palmaris superficialis*, начинается от *a. radialis* в месте перехода последней на тыл кисти; отдает ветви к мышцам и коже области *thenar* и, анастомозируя на ладони с *a. ulnaris*, участвует в образовании поверхностной ладонной дуги, *arcus palmaris superficialis*.

Тыльная запястная ветвь, *ramus carpalis dorsalis*, начинается от *a. radialis* в области тыла кисти; идет в медиальном направлении, участвуя в образовании тыльной сети запястья, *rete carpale dorsale*. От *ramus carpalis dorsalis* берут начало четыре тыльные пястные артерии, *aa. metacarpales dorsales* (I, II, III, IV), которые, в свою очередь, делятся на тыльные пальцевые артерии, *aa. digitales dorsales* (рис. 134).

Артерия большого пальца кисти, *a. princeps pollicis*, отходит от лучевой артерии непосредственно после прохождения через первый межпястный промежуток. В области ладони она делится на три ветви — две ладонные пальцевые артерии к обеим сторонам большого пальца и лучевую артерию указательного пальца, *a. radialis indicis*.

Концевая ветвь лучевой артерии участвует в образовании глубокой ладонной дуги, *arcus palmaris profundus*.

Локтевая артерия, *a. ulnaris*, по диаметру крупнее лучевой. Из *fossa cubitalis* она проходит в локтевую борозду, располагаясь под мышцами, берущими нача-

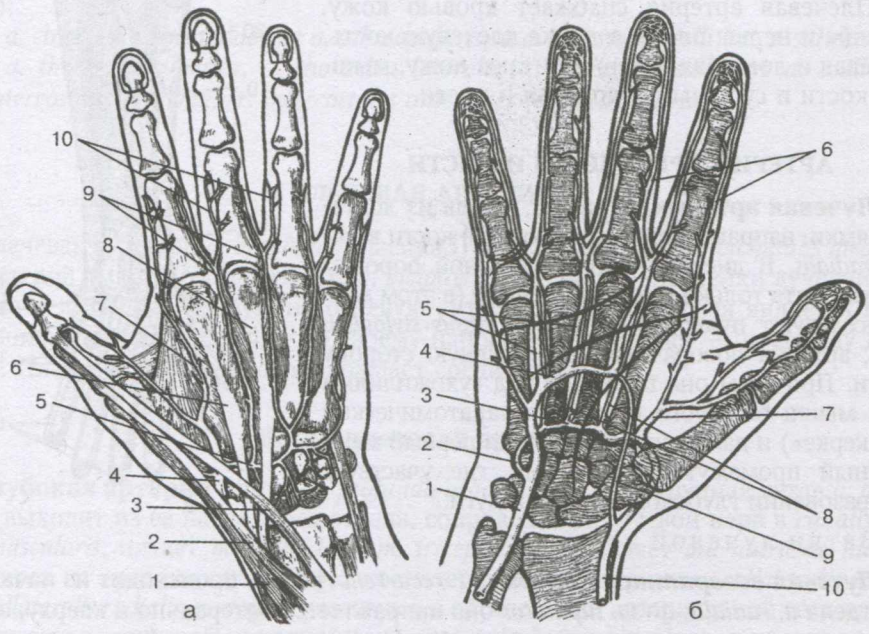

Рис. 134. Артерии кисти:

а — *тыльная поверхность*: 1 — *m. abductor pollicis longus*; 2 — *m. extensor pollicis brevis*; 3 — *m. extensor pollicis longus*; 4 — *a. radialis*; 5 — *r. carpalis dorsalis a. radialis*; 6 — *m. extensor carpi radialis longus*; 7 — *a. metacarpalis dorsalis I*; 8 — *m. extensor carpi radialis brevis*; 9 — *aa. metacarpales dorsales*; 10 — *aa. digitales dorsales;*

б — ладонная поверхность: 1 — *a. ulnaris*; 2 — *r. palmaris profundus a. ulnaris*; 3 — *arcus palmaris profundus*; 4 — *arcus palmaris superficialis*; 5 — *aa. digitales palmares communes*; 6 — *aa. digitales palmares propriae*; 7 — *a. princeps pollicis*; 8 — *aa. metacarpales palmares*; 9 — *r. palmaris superficialis a. radialis*; 10 — *a. radialis*

ло от *epicondylus medialis humeri*. По локтевой борозде артерия опускается вместе с одноименным нервом и венами-спутницами до лучезапястного сустава и ложится с латеральной стороны *os pisiforme* в *canalis carpi ulnaris*. Там она отдает глубокую ладонную ветвь, *ramus palmaris profundus*, которая, соединяясь с глубокой ладонной ветвью лучевой артерии, образует глубокую ладонную дугу, *arcus palmaris profundus*. Сама *a. ulnaris* поворачивает в латеральном направлении и, анастомозируя с *ramus palmaris superficialis* из лучевой артерии, образует поверхностную ладонную дугу, *arcus palmaris superficialis*.

Ветви локтевой артерии:

Локтевая возвратная артерия, *a. recurrens ulnaris*, — первая ветвь *a. ulnaris*, делится на переднюю и более крупную заднюю ветви; последняя направляется назад, под мышцами, начинающимися от *epicondylus medialis humeri*, поднимается по *sulcus cubitalis posterior medialis* навстречу *a. collateralis ulnaris superior* и анастомозирует с ней. Передняя ветвь идет в *sulcus cubitalis anterior medialis* и образует анастомоз с *a. collateralis ulnaris inferior*.

Общая межкостная артерия, *a. interossea communis*, начинается в виде короткого, сравнительно толстого ствола, немного дистальнее предыдущей; достигнув передней поверхности *membrana interossea antebrachii* (при этом *a. interossea communis* проходит между *m. flexor digitorum profundus* и *m. flexor pollicis longus*), делится на переднюю и заднюю межкостные артерии.

Передняя межкостная артерия, *a. interossea anterior*, опускается по передней поверхности межкостной мембраны предплечья (между *m. flexor digitorum profundus* и *m. flexor pollicis longus*), достигает верхнего края *m. pronator quadratus* и скрывается позади него. Затем она пронизывает межкостную мембрану, ложится на дорсальную ее поверхность и принимает участие в образовании тыльной сети запястья, *rete carpale dorsale*; кроме того, она отдает артерию, сопровождающую срединный нерв, *a. commitans n. mediani*, и питательные артерии для лучевой и локтевой костей, а также мышечные ветви.

Задняя межкостная артерия, *a. interossea posterior*, прободает межкостную мембрану в проксимальной части и отдает возвратную межкостную артерию, *a. interossea recurrens*, а затем идет между глубоким и поверхностным слоями разгибателей вниз, посылая к ним мышечные ветви; тонкий конец ее анастомозирует с *a. interossea anterior*, участвуя в образовании тыльной сети запястья, *rete carpale dorsale*. *A. interossea recurrens*, поднимаясь под *m. anconeus* к *sulcus cubitalis posterior lateralis*, анастомозирует в ней с *a. collateralis media*.

Глубокая ладонная ветвь, *ramus palmaris profundus*, проходит через *canalis hamomuscularis* и соединяется с глубокой ветвью лучевой артерии.

Анастомозы между лучевой и локтевой артериями формируют на ладони две артериальные дуги (см. рис. 134).

Поверхностная ладонная дуга, *arcus palmaris superficialis*, образована *a. ulnaris* и *r. palmaris superficialis a. radialis*. Так как поверхностная ладонная ветвь лучевой артерии сравнительно тонкая, поверхностная ладонная дуга получает кровь главным образом из локтевой артерии. По направлению к латеральному краю кисти дуга постепенно становится тоньше. Если эта ветвь не достигает дуги (незамкнутая дуга), то кровь поступает в дугу только из *a. ulnaris*. Дуга находится приблизительно посредине ладони. Из ее выпуклой стороны выходят к пальцам три общие ладонные пальцевые артерии, *aa. digitales palmares communes*, каждая из которых вблизи *articulationes metacarpophalangeae* делится на две собственные ладонные пальцевые артерии, *aa. digitales palmares propriae*. Эти шесть артерий

снабжают кровью обращенные друг к другу края II–V пальцев. *A. digitalis palmaris propria*, идущая по локтевому краю мизинца, может начинаться непосредственно из *a. ulnaris*. Остальные три *aa. digitales palmares propriae* (две I пальца и одна II) начинаются из *a. princeps pollicis*. *Aa. digitales palmares propriae* образуют на каждом пальце поперечные анастомозы, особенно обильные на концах пальцев.

Глубокая ладонная дуга, *arcus palmaris profundus*, представляет, как и поверхностная, анастомоз между *a. ulnaris* и *a. radialis*, но здесь основная масса крови поступает через лучевую артерию. Глубокая ладонная дуга гораздо тоньше, чем поверхностная. Она лежит несколько проксимальнее поверхностной, в области проксимальных эпифизов *ossa metacarpalia* под сухожилиями сгибателей пальцев и приводящей мышцей большого пальца, на *mm. interossei palmares*. Глубокую ладонную дугу образуют *ramus palmaris profundus* из локтевой артерии и непосредственное продолжение основного ствола лучевой артерии.

От *arcus palmaris profundus* в дистальном направлении отходят три ладонные пястные артерии, *aa. metacarpales palmares*, которые располагаются на ладонной стороне *mm. interossei palmares* II–IV межкостных промежутков. Каждая из артерий у своего начала дает прободающую ветвь, *ramus perforans*, проникающую через *spatium interosseum* на дорсальную сторону кисти и там анастомозирующую с соответствующей *a. metacarpalis dorsalis*. Затем *aa. metacarpales palmares* у головок пястных костей соединяются с *aa. digitales palmares communes* перед делением их на *aa. digitales palmares propriae*.

Основные анастомозы артерий верхней конечности:

1) *a. suprascapularis* (от *tr. thyrocervicalis*) и *a. circumflexa scapulae* (от *a. subscapularis*);

2) *a. suprascapularis* (от *tr. thyrocervicalis*) и *a. thoracoacromialis* (от *a. axillaris*);

3) локтевая суставная сеть, *rete articulare cubiti*: *aa. collaterales radialis et media* (от *a. profunda brachii*) и *aa. collaterales ulnares superior et inferior* (от *a. brachialis*) и *aa. recurrentes* (от *a. radialis et a. ulnaris*);

4) тыльная сеть запястья, *rete carpale dorsale*: *rr. carpales dorsales* (от *a. radialis et a. ulnaris*) и *aa. interosseae anterior et posterior*;

5) ладонная сеть запястья, *rete carpale palmare*: *rr. carpales palmares* (от *a. radialis et a. ulnaris*) и *a. interossea anterior*;

6) поверхностная ладонная дуга, *arcus palmaris superficialis*: *a. ulnaris* и *r. palmaris superficialis* (от *a. radialis*);

7) глубокая ладонная дуга, *arcus palmaris profundus*: *a. radialis* и *r. palmaris profundus* (от *a. ulnaris*);

8) *rami perforantes* (от *aa. metacarpales palmares*) и *aa. metacarpales dorsales*;

9) *aa. digitales palmares propriae* и *aa. digitales dorsales*.

ВЕТВИ ГРУДНОЙ ЧАСТИ АОРТЫ

От грудной части аорты отходят две группы ветвей: висцеральные (*rr. viscerales*) и пристеночные (*rr. parietales*).

Висцеральные ветви грудной части аорты

Бронхиальные ветви, *rr. bronchiales*, в количестве 2–4 берут начало от передней поверхности аорты на уровне отхождения третьих задних межреберных артерий. Они вступают в ворота левого и правого легких, формируя интраорган-

ную бронхиальную артериальную сеть, которая снабжает кровью бронхи, соединительнотканную строму легкого, бронхолегочные лимфатические узлы, стенки ветвей легочных артерий и вен, перикард и пищевод. В легком бронхиальные ветви имеют анастомозы с ветвями легочных артерий. Следовательно, существует взаимосвязь между большим и малым кругами кровообращения на уровне сосудов гемомикроциркуляторного русла.

Пищеводные ветви, *rr. oesophageales*, в количестве 3–4, длиной 1,5 см, тонкие ветви, достигающие стенки грудной части пищевода. Отходят от грудной части аорты на уровне $Th_{(IV)}$–$Th_{(VIII)}$. Анастомозируют с верхней и нижней щитовидными, средостенными и верхними диафрагмальными артериями.

Перикардиальные ветви, *rr. pericardiaci*, в количестве 1–2, короткие и тонкие, начинаются от передней поверхности аорты и снабжают кровью заднюю стенку перикарда. Анастомозируют с артериями пищевода, средостения и перикардо-диафрагмальными артериями.

Средостенные ветви, *rr. mediastinales*, непостоянные и по положению варьирующие. Часто являются общими с перикардиальными ветвями. Снабжают кровью заднюю стенку перикарда, клетчатку и лимфатические узлы заднего средостения. Анастомозируют с предыдущими артериями.

Пристеночные ветви грудной части аорты

Задние межреберные артерии, *aa. intercostales posteriores*, парные, в количестве 9–10, отходят от задней стенки аорты и располагаются с третьего по одиннадцатое межреберья (рис. 135). Последняя задняя межреберная артерия – подреберная, *a. subcostalis*, идет ниже XII ребра и анастомозирует с поясничными артериями. Первое и второе межреберья получают кровь из подключичной артерии за счет *a. intercostalis suprema* и из подмышечной артерии за счет *a. thoracica superior*.

Правые задние межреберные артерии несколько длиннее левых и проходят позади органов заднего средостения по передней поверхности тел позвонков. Каждая задняя межреберная артерия у головки ребра отдает дорсальную ветвь, *r. dorsalis*, к коже, мышцам спины и позвоночнику. К спинному мозгу и его оболочкам эта ветвь посылает через межпозвоночное отверстие спинномозговую ветвь, *r. spinalis*. От углов ребер артерия проникает между наружными и внутренними межреберными мышцами, располагаясь в борозде ребра. Кпереди от задней подмышечной линии она залегает посредине

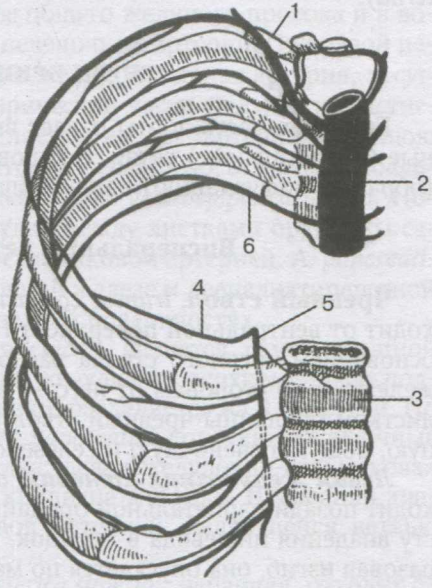

Рис. 135. Схема топографии и ветвления межреберных артерий и внутренней грудной артерии:
1 — *ramus dorsalis arteriae intercostalis posterioris*; 2 — *pars thoracica aortae*; 3 — *sternum*; 4 — *ramus intercostalis anterior arteriae thoracicae internae*; 5 — *a. thoracica interna*; 6 — *a. intercostalis posterior*

межреберья. Задняя межреберная артерия отдает латеральную и медиальную кожные ветви, *rr. cutanei medialis et lateralis*, а также к мышцам грудной клетки – мышечные ветви, *rr. musculares*, а затем анастомозирует с передними межреберными ветвями внутренней грудной артерии. От IV, V, VI межреберных артерий отходят латеральные ветви к молочной железе, *rr. mammarii laterales*.

Три нижние задние межреберные артерии снабжают кровью переднюю брюшную стенку и диафрагму. От правой III задней межреберной артерии отходит ветвь к правому главному бронху, от левых I–IV начинаются ветви к левому главному бронху.

От III–VI задних межреберных артерий отходят ветви к пищеводу.

Верхние диафрагмальные артерии, *aa. phrenicae superiores*, берут начало от аорты выше *hiatus aorticus*. Снабжают кровью поясничную часть диафрагмы и плевру. Анастомозируют с задними межреберными артериями, VII–XI межреберными ветвями внутренних грудных артерий и нижними диафрагмальными артериями.

Основные межсистемные анастомозы ветвей грудной части аорты и подключичной артерии:

1) *aa. intercostales posteriores* (от *aorta thoracica*) и *rr. intercostales anteriores*, *a. musculophrenica* (от *a. thoracica interna*);

2) *aa. intercostales posteriores* (от *aorta thoracica*) и *a. thoracica superior*, *a. thoracica lateralis*, *a. thoracoacromialis*, *a. thoracodorsalis* (от *a. axillaris*);

3) *aa. intercostales posteriores* (от *aorta thoracica*) и *a. intercostalis suprema* (от *tr.* costocervicalis);

4) *aa. spinales posteriores*, *a. spinalis anterior* (от *a. vertebralis*) и *rr. spinales* (от *aa. intercostales posteriores*);

5) *rr. oesophageales* (от *aorta thoracica*) и *rr. oesophageales* (от *a. thyroidea inferior*);

6) *rr. pericardiaci* (от *aorta thoracica*) и *a. pericardiacophrenica* (от *a. thoracica interna*).

ВЕТВИ БРЮШНОЙ ЧАСТИ АОРТЫ

Брюшная часть аорты отдает внутренностные (висцеральные) и пристеночные (париетальные) ветви. На уровне IV поясничного позвонка она разделяется (образует бифуркацию) на две общие подвздошные артерии.

Висцеральные ветви брюшной части аорты

Чревный ствол, *truncus coeliacus*, диаметром до 10 мм, длиной 0,5–2 см, отходит от вентральной поверхности аорты на уровне XII грудного позвонка. Под основанием чревного ствола располагается верхний край тела поджелудочной железы, а по сторонам от него – чревное нервное сплетение. За париетальным листком брюшины чревный ствол разделяется на три артерии: левую желудочную, общую печеночную и селезеночную (рис. 136).

Левая желудочная артерия, *a. gastrica sinistra*, на протяжении 2–3 см проходит позади париетальной брюшины, а затем направляется вверх и влево к месту впадения пищевода в желудок, где проникает в толщу малого сальника. Образовав изгиб, она опускается по малой кривизне желудка навстречу правой желудочной артерии. От левой желудочной артерии отходят к передней и задней

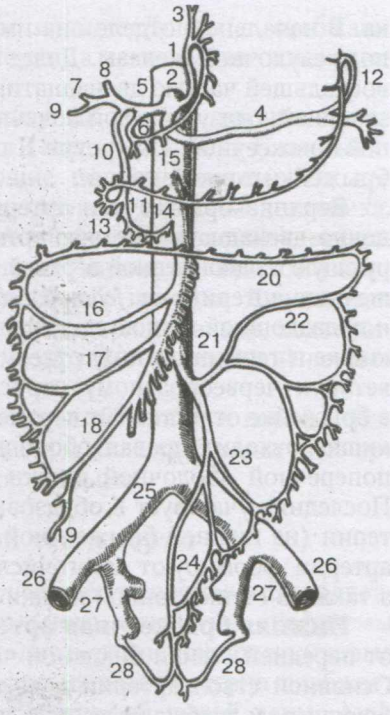

Рис. 136. Схема анастомозов непарных артерий брюшной полости:
1 — *pars abdominalis aortae*; 2 — *truncus coeliacus*; 3 — *a. gastrica sinistra*; 4 — *a. lienalis*; 5 — *a. hepatica communis*; 6 — *a. gastrica dextra*; 7 — *r. dexter a. hepaticae propriae*; 8 — *r. sinister a. hepaticae propriae*; 9 — *a. cystica*; 10 — *a. gastroduodenalis*; 11 — *a. gastroepiploica dextra*; 12 — *a. gastroepiploica sinistra*; 13 — *a. pancreaticoduodenalis superior*; 14 — *a. pancreaticoduodenalis inferior*; 15 — *a. mesenterica superior*; 16 — *a. colica media*; 17 — *a. colica dextra*; 18 — *a. ileocolica*; 19 — *a. appendicularis*; 20 — *arcus Riolani*; 21 — *a. mesenterica inferior*; 22 — *a. colica sinistra*; 23 — *a. sigmoidea*; 24 — *a. rectalis superior*; 25 — *a. iliaca communis*; 26 — *a. iliaca externa*; 27 — *a. iliaca interna*; 28 — *a. rectalis media*

стенкам тела желудка и кардиальной части желудка ветви, анастомозирующие с артериями пищевода и короткими артериями желудка.

Общая печеночная артерия, *a. hepatica communis*, ответвляется от чревного ствола справа и располагается позади пилорической части желудка. Она имеет длину до 5 см. У начала двенадцатиперстной кишки общая печеночная артерия делится на желудочно-двенадцатиперстную (гастродуоденальную артерию, *a. gastroduodenalis*), и собственную печеночную артерию, *a. hepatica propria*. От общей печеночной артерии берет начало правая желудочная артерия, *a. gastrica dextra*, которая проходит по правой части малой кривизны желудка и анастомозирует с левой желудочной артерией. Собственная печеночная артерия располагается медиальнее общего желчного протока и в воротах печени разделяется на правую и левую печеночные артерии. От правой печеночной артерии отходит к желчному пузырю желчнопузырная артерия, *a. cystica*. *A. gastroduodenalis* проходит позади пилорической части желудка и, достигнув головки поджелудочной железы, разделяется на две артерии: верхнюю поджелудочно-двенадцатиперстную (панкреато-дуоденальную, *a. pancreaticoduodenalis superior*), и правую желудочно-сальниковую, *a. gastroepiploica dextra*. Последняя проходит по большой кривизне желудка между листками брюшины сальника и анастомозирует с левой желудочно-сальниковой артерией. *A. pancreaticoduodenalis superior* отдает ветви к поджелудочной железе и двенадцатиперстной кишке, распределяющиеся на их передней и задней поверхностях.

Селезеночная артерия, *a. lienalis (a. splenica)*, является самой крупной ветвью чревного ствола. Она проходит позади желудка по верхнему краю поджелудочной железы и, достигнув ворот селезенки, разделяется на 3–6 ветвей. По ходу от нее отходят: панкреатические ветви, *rr. pancreatici*; короткие желудочные артерии, *aa. gastricae breves*, — к своду желудка; левая желудочно-сальниковая артерия, *a. gastroepiploica sinistra*, к большой кривизне желудка. Последняя анастомозирует с правой желудочно-сальниковой артерией, являющейся ветвью *a. gastroduodenalis*.

Верхняя брыжеечная артерия, *a. mesenterica superior*, непарная, отходит от передней поверхности аорты на уровне XII грудного или I поясничного позвон-

ка. В начальном отделе она имеет диаметр 10 мм и располагается за головкой поджелудочной железы. Далее она проходит между поджелудочной железой и восходящей частью двенадцатиперстной кишки в окружении вен: сверху — селезеночной, снизу — левой почечной, слева — нижней брыжеечной, справа — верхней брыжеечной. На уровне II поясничного позвонка артерия вступает в корень брыжейки тонкой кишки.

Верхняя брыжеечная артерия отдает следующие ветви: нижнюю поджелудочно-двенадцатиперстную артерию, *a. pancreaticoduodenalis inferior*, анастомозирующую с одноименной верхней артерией; 12–15 тощекишечных и подвздошно-кишечных артерий, *aa. jejunales et aa. ileales*, идущих в брыжейке к петлям тощей и подвздошной кишок; подвздошно-ободочную артерию, *a. ileocolica*, — к слепой кишке и терминальному отделу подвздошной кишки. Последняя артерия отдает ветвь к червеобразному отростку — *a. appendicularis*, которая располагается в брыжейке отростка. От верхней брыжеечной артерии к восходящей ободочной кишке отходит правая ободочная артерия, *a. colica dextra*; к правому отделу поперечной ободочной кишки — средняя ободочная артерия, *a. colica media*. Последняя участвует в образовании анастомоза с ветвями левой ободочной артерии (из нижней брыжеечной артерии). Соседние ветви верхней брыжеечной артерии формируют многочисленные анастомозы в брыжейке тонкой кишки, а также в стенке тонкой кишки и в стенке правого отдела толстой кишки.

Нижняя брыжеечная артерия, *a. mesenterica inferior*, непарная, начинается от передней стенки брюшной части аорты на уровне III поясничного позвонка. Основной ствол артерии и ее ветви располагаются за париетальным листком брюшины и снабжают кровью нисходящую, сигмовидную и большую часть прямой кишки. Артерия разделяется на три крупные ветви: левую ободочную, *a. colica sinistra*, — к нисходящей ободочной кишке, сигмовидные артерии, *aa. sigmoideae*, — к сигмовидной кишке, верхнюю прямокишечную артерию, *a. rectalis superior*, — к прямой кишке. Все артерии анастомозируют между собой.

Особенно важен анастомоз между средней и левой ободочными артериями, так как они представляют ветви различных артериальных источников. Этот анастомоз располагается в брыжейке поперечной ободочной кишки и называется дугой Риолана, *arcus Riolani*.

Средняя надпочечниковая артерия, *a. suprarenalis media*, парная, небольшая по диаметру (1 мм), ответвляется от боковой поверхности аорты на уровне нижнего края I поясничного позвонка, иногда от чревного ствола или от поясничных артерий. У ворот надпочечника она делится на 5–6 ветвей. В капсуле надпочечника они анастомозируют с ветвями нижней и верхней надпочечниковых артерий, происходящих соответственно от почечной и нижней диафрагмальной артерий.

Почечная артерия, *a. renalis*, парная, крупная — диаметром 7–8 мм, отходит от аорты на уровне II поясничного позвонка. Правая почечная артерия на 0,5–0,8 см длиннее, чем левая. В синусе почки артерия разделяется на 4–5 сегментарных артерий, которые образуют междолевые артерии. На границе коркового вещества они соединяются друг с другом дуговыми артериями. От дуговых артерий начинаются междольковые артерии, находящиеся в корковом веществе. От междольковых артерий берут начало приносящие артериолы (*vas afferens*), которые переходят в капиллярные клубочки. Из клубочка почки формируется выносящая артериола (*vas efferens*), распадающаяся на капилляры, которые оплетают извитые канальцы и петлю Генле. В воротах почки от почечной арте-

рии отходит нижняя надпочечниковая артерия, *a. suprarenalis inferior*, снабжающая кровью надпочечник и жировую капсулу почки, а также мочеточниковые ветви, *rr. ureterici.*

Яичковая (яичниковая) артерия, *a. testicularis* (*a. ovarica*), парная, длинная, ответвляется от передне-боковой поверхности аорты на уровне II поясничного позвонка, снабжает кровью соответствующие половые железы. От нее в верхней части отходят ветви к жировой капсуле почки и стенке мочеточника. Яичковая артерия вначале располагается забрюшинно, затем проходит через паховый канал и в составе семенного канатика достигает яичка, где анастомозирует с кремастерной артерией и артерией семявыносящего протока. Яичниковая артерия вначале также проходит забрюшинно, а затем в толще связки, подвешивающей яичник, достигает яичника, где анастомозирует с яичниковой ветвью маточной артерии.

Висцеральные ветви брюшной аорты разделяют на непарные и парные. Непарными ветвями являются: чревный ствол, верхняя и нижняя брыжеечные артерии. Остальные перечисленные ветви являются парными.

Пристеночные ветви брюшной части аорты

Нижняя диафрагмальная артерия, *a. phrenica inferior*, парная, ответвляется от брюшной части аорты в области аортального отверстия диафрагмы (рис. 137). От этой артерии к надпочечнику отходят верхние надпочечниковые артерии, *aa. suprarenales superiores.* Нижняя диафрагмальная артерия снабжает кровью диафрагму, пищевод, надпочечник, стенку нижней полой вены. Анастомозирует с верхними одноименными артериями, задними межреберными и внутренними грудными артериями и артериями пищевода.

Поясничные артерии, *aa. lumbales*, парные, ответвляются от заднебоковой стенки брюшной части аорты в количестве 3–4. По своему ветвлению они соответствуют задним межреберным артериям. Каждая поясничная артерия разделяется на две ветви: заднюю и переднюю. Задняя ветвь (спинная), *r. dorsalis*, снабжает кровью мышцы и кожу спины в поясничной области и отдает спинномозговую ветвь, *r. spinalis*, которая васкуляризирует спинной мозг и его оболочки. Передняя ветвь направляется к широким мышцам живота.

Поясничные артерии анастомозируют с задними межреберными артериями, с верхней и нижней надчревными артериями.

Срединная крестцовая артерия, *a. sacralis mediana*, непарная, начинается от задней стенки брюшной части аорты у места ее бифуркации на общие подвздошные артерии. Она спускается впереди тела V поясничного позвонка и тазовой поверхности крестца, питает крестец, грушевидную и копчиковую мышцы.

Основные анастомозы брюшной и грудной частей аорты:

1) *a. gastrica sinistra* (от *tr. coeliacus*) и *rr. oesophageales* (от *aa. intercostales posteriores* и от *pars thoracica aortae);*

2) *rr. dorsales, rr. spinales* (от *aa. lumbales*) и *rr. dorsales, rr. spinales* (от *aa. intercostales posteriores*);

3) *aa. phrenicae inferiores* (от *aorta abdominalis*) и *aa. phrenicae superiores* (от *pars thoracica aortae*).

Основные анастомозы между собственными ветвями брюшной части аорты:

1) *a. pancreaticoduodenalis superior* (от *a. gastroduodenalis*) и *a. pancreaticoduodenalis inferior* (от *a. mesenterica superior*);

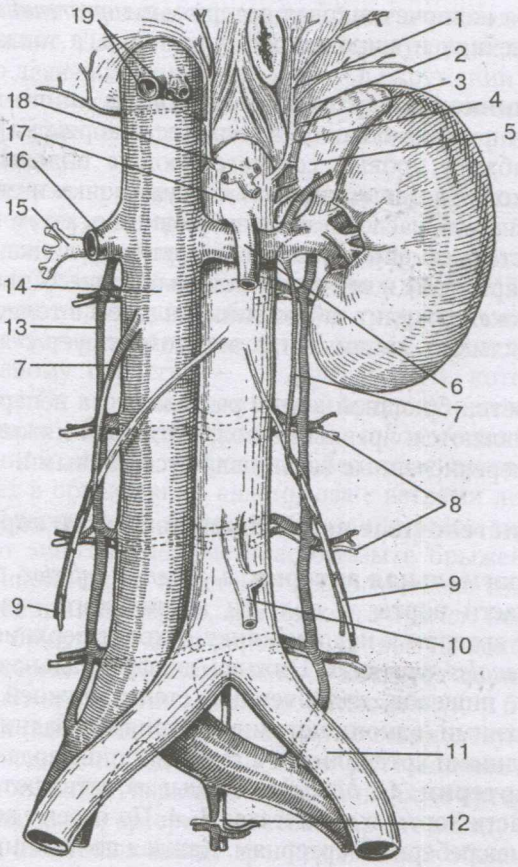

Рис. 137. Брюшная часть аорты и нижняя полая вена:
1 — *a. phrenica inferior*; 2, 3, 4 — *aa. suprarenales superiores*; 5 — *glandula suprarenalis*; 6 — *a. mesenterica superior*; 7 — *v. testicularis (ovarica)*; 8 — *aa. lumbales*; 9 — *a. testicularis (ovarica)*; 10 — *a. mesenterica inferior*; 11 — *a. iliaca communis*; 12 — *a. sacralis mediana*; 13 — *v. lumbalis ascendens*; 14 — *v. cava inferior*; 15 — *a. renalis*; 16 — *v. renalis*; 17 — *pars abdominalis aortae*; 18 — *truncus coeliacus*; 19 — *vv. hepaticae*

2) дуга Риолана, *arcus Riolani*: *a. colica media* (от *a. mesenterica superior*) и *a. colica sinistra* (от *a. mesenterica inferior*);

3) *a. suprarenalis superior* (от *a. phrenica inferior*) и *a. suprarenalis media* (от *pars abdominalis aortae*);

4) *a. suprarenalis media* (от *aorta abdominalis*) и *a. suprarenalis inferior* (от *a. renalis*);

5) *a. renalis* и *aa. lumbales*;

6) *a. gastrica sinistra* (от *tr. coeliacus*) и *a. gastrica dextra* (от *a. hepatica communis*);

7) *a. gastroepiploica sinistra* (от *a. lienalis*) и *a. gastroepiploica dextra* (от *a. gastroduodenalis*);

8) *a. gastrica sinistra* (от *tr. coeliacus*) и *aa. gastricae breves* (от *a. lienalis*);

9) *aa. jejunales* и *aa. ileales*;

10) *aa. ileales* и *a. ileocolica*.

ОБЩАЯ ПОДВЗДОШНАЯ АРТЕРИЯ

Общая подвздошная артерия, *a. iliaca communis*, парная, имеет диаметр 11–12 мм и длину 7–8 см. Сначала она проходит спереди от тел IV–V поясничных позвонков, а затем – по медиальному краю *m. psoas major*. На уровне верхнего края крестцово-подвздошного сустава артерия делится на внутреннюю подвздошную, *a. iliaca interna*, и наружную подвздошную, *a. iliaca externa*. Общая подвздошная артерия до места деления ветвей не имеет (рис. 138).

ВНУТРЕННЯЯ ПОДВЗДОШНАЯ АРТЕРИЯ

Внутренняя подвздошная артерия, *a. iliaca interna*, спускается по медиальному краю *m. psoas major* в полость малого таза. На уровне верхнего края *foramen ischiadicum majus* она делится на два ствола – передний и задний. Передний ствол лежит кпереди от крестцового сплетения и *m. piriformis* и направляется к *foramen infrapiriforme*. Задний ствол делится исключительно на пристеночные артерии. Из переднего ствола начинаются все артерии органов малого таза, наружных половых органов, а также пупочная артерия, функционирующая у зародыша.

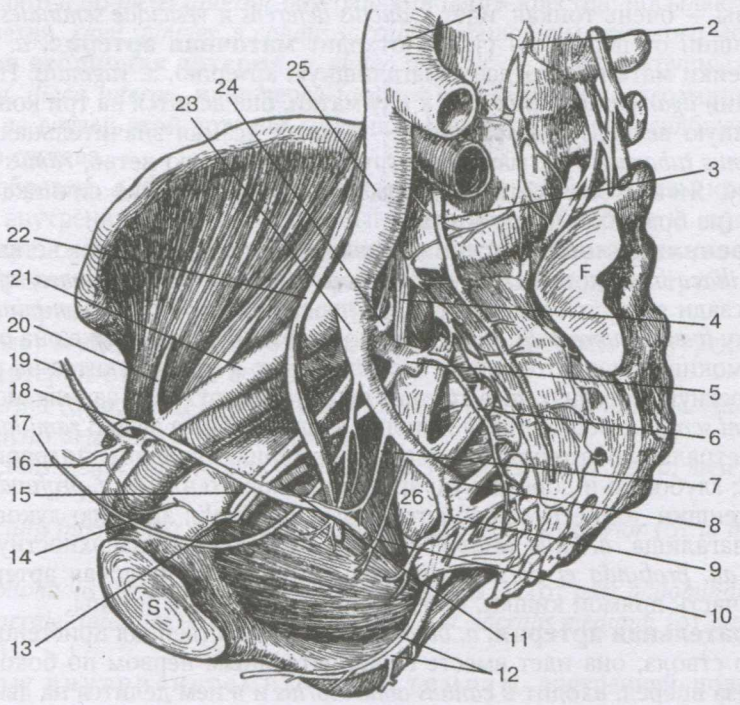

Рис. 138. Сосуды и нервы таза (вид справа и спереди). Левая тазовая кость удалена:
S — *facies symphysialis*; F — *facies auricularis*; 1 — *pars abdominalis aortae*; 2 — *truncus sympathicus sinister*; 3 — *a. sacralis mediana*; 4 — *truncus lumbosacralis*; 5 — *a. glutea superior*; 6 — *a. sacralis lateralis*; 7 — *a. ductus deferentis*; 8 — *a. glutea inferior*; 9 — *a. rectalis media*; 10 — *a. vesicalis inferior*; 11 — *v. obturatoria*; 12 — *n. pudendus и a. pudenda interna*; 13 — *a. obturatoria*; 14 — *r. pubicus a. obturatoriae*; 15 — *n. obturatorius*; 16 — *r. pubicus a. epigastricae inferioris*; 17 — *a. umbilicalis*; 18 — *ductus deferens*; 19 — *a. epigastrica inferior*; 20 — *a. circumflexa ilium profunda*; 21 — *a. iliaca externa*; 22 — *ureter*; 23 — *a. iliaca interna*; 24 — *a. iliolumbalis*; 25 — *a. iliaca communis dextra*; 26 — *plexus sacralis*

Ветви переднего ствола внутренней подвздошной артерии

Пупочная артерия, *a. umbilicalis*, идет по боковой стенке малого таза вперед и вверх, сбоку мочевого пузыря, затем по задней поверхности передней брюшной стенки до пупка (в толще *plica umbilicalis medialis*). У взрослого человека она превращается в медиальную пупочную связку, *ligamentum umbilicale mediale*, имеющую просвет только в начальном отделе, где от нее отходят верхние мочепузырные артерии, *aa. vesicales superiores*. В связи с вышеизложенным на протяжении пупочной артерии выделяют открытую и закрытую части, *pars patens et pars occlusa*.

Нижняя мочепузырная артерия, *a. vesicalis inferior*, направляется к дну мочевого пузыря, мочеточнику, простате и семенным пузырькам, у женщины отдает ветви к влагалищу.

Средняя прямокишечная артерия, *a. rectalis media*, идет к латеральной стенке ампулы прямой кишки, у мужчины отдает ветви к простате и семенным пузырькам, анастомозирует с *a. rectalis superior* (из *a. mesenterica inferior*) и с *a. rectalis inferior* (из *a. pudenda interna*). У женщин она отдает ветви к влагалищу. Иногда выходит из *a. pudenda interna*.

Артерия семявыносящего протока, *a. ductus deferentis*, имеется только у мужчины — очень тонкая, идет к *ductus deferens* и *vesiculae seminales*.

У женщин от переднего ствола отходит **маточная артерия,** *a. uterina*. На уровне шейки матки она отдает влагалищную артерию, *a. vaginalis*. Поднявшись в основании *ligamentum latum uteri* к дну матки, она делится на три конечных ветви: маточную ветвь, *ramus uterinus*, — к матке (самая значительная); трубную ветвь, *ramus tubarius*, — к маточной трубе; яичниковую ветвь, *ramus ovaricus*, — к яичнику. Яичниковая ветвь анастомозирует в брыжейке яичника с ветвями *a. ovarica* (из брюшной части аорты).

Внутренняя половая артерия, *a. pudenda interna*, конечная ветвь переднего ствола *a. iliaca interna*; покидает полость малого таза через *foramen infrapiriforme*. Обогнув сзади *spina ischiadica*, проходит через *foramen ischiadicum minus* на боковую стенку *fossa ischiorectalis*. В седалищно-прямокишечной ямке она отдает нижнюю прямокишечную артерию, *a. rectalis inferior*, а затем делится на ряд ветвей: промежностную артерию, *a. perinealis*, от которой отходят задние мошоночные ветви, *rami scrotales posteriores* (у женщин задние губные ветви, *rami labiales posteriores*); уретральную артерию, *a. urethralis*; артерию луковицы полового члена, *a. bulbi penis*; глубокую и дорсальную артерии полового члена, *a. profunda et dorsalis penis* (у женщин — уретральную артерию, *a. urethralis*; артерию луковицы преддверия влагалища, *a. bulbi vestibuli vaginae*; глубокую и поверхностную артерии клитора, *aa. profunda et dorsalis clitoridis*). Внутренняя половая артерия питает нижнюю часть прямой кишки, промежность и половые органы.

Запирательная артерия, *a. obturatoria*, — единственная пристеночная ветвь переднего ствола, она идет вместе с запирательным нервом по боковой стенке малого таза вперед, входит в *canalis obturatorius* и в нем делится на две конечные ветви — *ramus anterior et ramus posterior*. Передняя ветвь кровоснабжает кожу и приводящие мышцы бедра, наружную запирательную мышцу и кожу наружных половых органов. Задняя ветвь также снабжает кровью наружную запирательную мышцу и отдает вертлужную ветвь, *ramus acetabularis*, которая питает стенки вертлужной впадины и головку бедренной кости.

Перед входом в *canalis obturatorius* запирательная артерия отдает лобковую ветвь, *ramus pubicus*, которая поднимается по внутренней поверхности *ramus su-*

perior ossis pubis и анастомозирует с *ramus obturatorius* из *a. epigastrica inferior*. При окклюзии начального отдела запирательной артерии этот анастомоз усиливается, и последняя получает кровь из *a. epigastrica inferior* (почти в трети случаев), что имеет важное значение в хирургии.

Нижняя ягодичная артерия, *a. glutea inferior*, покидает полость таза через *foramen infrapiriforme* вместе с соответствующими венами, с *a. pudenda interna* и нервами. Она питает ягодичные мышцы и отдает тонкую длинную артерию, сопровождающую седалищный нерв, *a. comitans n. ischiadici*.

Ветви заднего ствола внутренней подвздошной артерии

Подвздошно-поясничная артерия, *a. iliolumbalis*, идет из самого начала ствола, назад и латерально под *m. psoas major*. В *fossa iliaca* она делится на две ветви: поясничную ветвь, *ramus lumbalis*, которая отдает спинномозговую ветвь, *ramus spinalis*, и подвздошную ветвь, *ramus iliacus*, которая идет по одноименной мышце, анастомозируя с *a. circumflexa ilium profunda* (из *a. iliaca externa*).

Латеральные крестцовые артерии, *aa. sacrales laterales*, (верхняя и нижняя), спускаются по *facies anterior* латеральной части крестца; посылают спинномозговые ветви, *rami spinales*, в *canalis sacralis* к оболочкам спинного мозга.

Верхняя ягодичная артерия, *a. glutea superior*, — одна из крупных артерий в системе *a. iliaca interna*, идет через *foramen suprapiriforme* к ягодичным мышцам. Одна из ветвей этой артерии (нижняя) участвует в кровоснабжении тазобедренного сустава.

Таким образом, *a. iliaca interna* снабжает кровью тазовую кость, крестец, наружные и внутренние мышцы таза, мышцы ягодичной области, приводящие мышцы бедра, органы малого таза: прямую кишку, мочевой пузырь, семенные пузырьки, семявыносящий проток, простату, матку, маточные трубы, яичник, влагалище, наружные половые органы и промежность.

Основные межсистемные анастомозы системы внутренней подвздошной артерии с ветвями аорты:

1) *a. uterina* (от *a. iliaca interna*) и *a. ovarica* (от *pars abdominalis aortae*); у мужчин — *a. ductus deferentis* и *a. testicularis*;

2) *a. rectalis media* (от *a. iliaca interna*) и *a. rectalis superior* (от *a. mesenterica inferior*);

3) *a. rectalis inferior* (от *a. pudenda interna*) и *a. rectalis superior* (от *a. mesenterica inferior*);

4) *a. iliolumbalis* (от *a. iliaca interna*) и *a. lumbalis* IV (от *pars abdominalis aortae*);

5) *aa. sacrales laterales* (от *a. iliaca interna*) и *a. sacralis mediana* (от *pars abdominalis aortae*).

Основные внутрисистемные анастомозы внутренней подвздошной артерии:

1) *a. glutea superior* и *a. glutea inferior;*

2) *a. glutea superior* и *aa. sacrales laterales;*

3) *a. obturatoria* и *a. glutea inferior;*

4) *a. iliolumbalis* и *a. obturatoria;*

5) *a. rectalis media* и *a. rectalis inferior;*

6) *aa. vesicales superiores* и *a. vesicalis inferior*.

НАРУЖНАЯ ПОДВЗДОШНАЯ АРТЕРИЯ

Наружная подвздошная артерия, *a. iliaca externa*, по своему направлению является продолжением ствола *a. iliaca communis*, опускается за брюшиной вдоль медиального края *m. psoas major* и проходит под паховой связкой через *lacuna vasorum* на бедро под названием *a. femoralis*. От *a. iliaca externa*, не считая мелких ветвей (к *m. iliopsoas*, лимфатическим узлам и клетчатке), отходят вблизи *ligamentum inguinale* только две ветви.

Глубокая артерия, огибающая подвздошную кость, *a. circumflexa ilium profunda*, идет латерально и вверх, позади паховой связки, затем направляется вдоль гребня подвздошной кости по внутренней поверхности *fossa iliaca*. Она снабжает кровью подвздошную мышцу и подвздошную кость.

Нижняя надчревная артерия, *a. epigastrica inferior*, сначала идет медиально, затем вверх (с медиальной стороны *anulus inguinalis profundus*), между брюшиной и *fascia transversalis*, проникает во влагалище *m. rectus abdominis*, располагаясь на его задней стенке. Артерия формирует латеральную пупочную складку, *plica umbilicalis lateralis*; снабжает кровью *m. rectus abdominis*, анастомозирует с *a. epigastrica superior* (из *a. thoracica interna*) и с нижними *aa. intercostales posteriores*.

Кроме мышечных и кожных ветвей к передней брюшной стенке *a. epigastrica inferior* отдает у своего начала лобковую ветвь, *ramus pubicus*, которая идет в медиальном направлении выше *ramus superior ossis pubis*. Из нее происходит запирательная ветвь, *ramus obturatorius*, которая опускается позади *ligamentum lacunare* вниз и анастомозирует с *ramus pubicus a. obturatoriae* (иногда этот анастомоз достигает значительного развития и имеет образное название «венец смерти», «*corona mortis*»). Это название было дано в связи с возможностью смертельного кровотечения при повреждении анастомоза в процессе герниотомии (рассечении ворот грыжевого мешка) при ущемленных грыжах.

Второй ветвью нижней надчревной артерии является кремастерная артерия, *a. cremasterica*, или артерия круглой связки матки, *a. lig. teretis uteri*. Эта артерия вступает в *canalis inguinalis*, присоединяясь к семенному канатику или к круглой связке матки. Через названные ветви *a. iliaca externa* питает мышцы живота, в частности *m. rectus abdominis*, мошонку, (у женщины *mons pubis* и *labia majora pudendi*), *m. iliacus* и начало *mm. gluteus maximus, tensor fasciae latae, sartorius*.

Основные анастомозы ветвей наружной подвздошной артерии:

1) *a. epigastrica inferior* (от *a. iliaca externa*) и *a. epigastrica superior* (от *a. thoracica interna*);

2) *a. epigastrica inferior* (от *a. iliaca externa*) и *aa. intercostales posteriores* (от *pars thoracica aortae*);

3) *a. epigastrica inferior* (от *a. iliaca externa*) и *a. obturatoria* (от *a. iliaca interna*);

4) *a. epigastrica inferior* (от *a. iliaca externa*) и *a. iliolumbalis* (от *a. iliaca interna*);

5) *a. circumflexa ilium profunda* (от *a. iliaca externa*) и *a. lumbalis* (от *pars abdominalis aortae*).

БЕДРЕННАЯ АРТЕРИЯ

Бедренная артерия, *a. femoralis*, является продолжением *a. iliaca externa* (граница между ними проводится условно на уровне *ligamentum inguinale*) (рис. 139). Она появляется в передней области бедра из *lacuna vasorum* и ложится сначала в *sulcus iliopectineus*, далее — в *sulcus femoralis anterior*, затем поступает в *canalis*

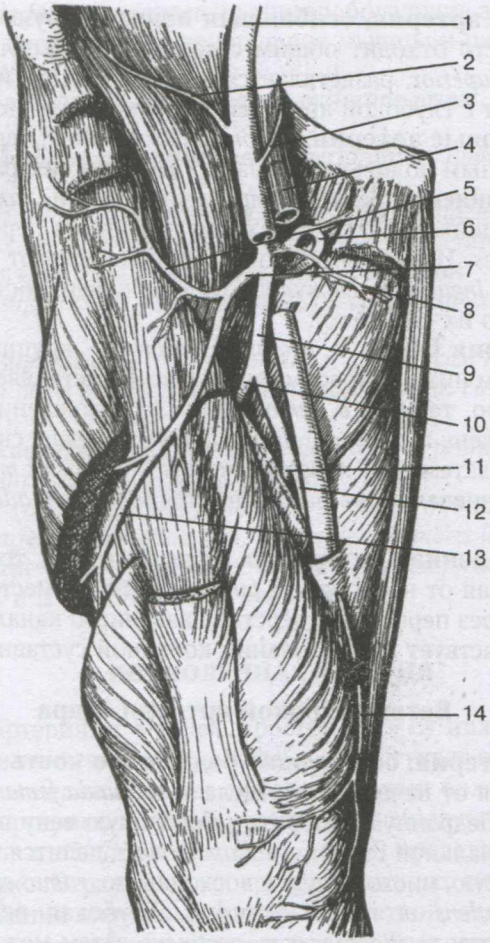

Рис. 139. Артерии бедра (вид спереди). Часть *a. femoralis* (ниже места отхождения *a. profunda femoris*) удалена:

1 — *a. femoralis*; 2 — *a. circumflexa ilium superficialis*; 3 — *a. epigastrica superficialis*; 4 — *v. femoralis*; 5 — *r. ascendens a. circumflexae femoris lateralis*; 6 — *a. circumflexa femoris medialis*; 7 — *a. circumflexa femoris lateralis*; 8 — *r. transversus a. circumflexae femoris medialis*; 9 — *a. profunda femoris*; 10 — *a. perforans* I; 11 — *a. perforans* II; 12 — *a. perforans* III; 13 — *r. descendens a. circumflexae femoris lateralis*; 14 — *a. genus descendens*

femoropopliteus (Гунтеров канал) через верхнее его отверстие и выходит в задней области бедра в подколенной ямке. В верхнем отделе артерия располагается поверхностно (только под фасцией), поэтому здесь прощупывается ее пульсация. Затем артерию прикрывает *m. sartorius* и она следует в названный канал.

Ветви бедренной артерии

Поверхностная надчревная артерия, *a. epigastrica superficialis*, поднимается на переднюю стенку живота, где, разветвляясь в подкожной клетчатке, почти достигает области пупка. Анастомозирует с верхней надчревной артерией.

Поверхностная артерия, огибающая подвздошную кость, *a. circumflexa ilium superficialis*, часто отходит общим стволом с предыдущей, направляется к *spina iliaca anterior superior*, разветвляется в коже, фасции и прилежащих мышцах. Анастомозирует с глубокой артерией, огибающей подвздошную кость.

Наружные половые артерии, *aa. pudendae externae*, две—три тонкие веточки, идущие к наружным половым органам. У мужчин они разветвляются в коже мошонки, под названием передние мошоночные ветви, *rami scrotales anteriores*, у женщин — в больших половых губах под названием передние губные ветви, *rami labiales anteriores*. Наружные половые артерии отдают три—четыре тонкие паховые ветви, *rami inguinales*, васкулязирующие поверхностные лимфатические узлы и окружающую их клетчатку.

Глубокая артерия бедра, *a. profunda femoris*, — крупная ветвь *a. femoralis*, начинается на 3–4 см ниже паховой связки. Она представляет собой главный сосуд, питающий бедро, так как *a. femoralis* после отхождения *a. profunda femoris* снабжает кровью голень и стопу. *A. profunda femoris* лежит сначала латерально от бедренной артерии, затем идет позади нее между *m. vastus medialis* и приводящими мышцами. Ее концевая ветвь располагается между *m. adductor longus* и *m. adductor magnus*.

Нисходящая коленная артерия, *a. genus descendens*, тонкая, длинная ветвь *a. femoralis*, отходящая от нее в *canalis femoropopliteus*. Вместе с подкожным нервом она выходит через переднее отверстие названного канала и спускается к коленному суставу; участвует в образовании коленной суставной сети.

Ветви глубокой артерии бедра

Медиальная артерия, огибающая бедренную кость, *a. circumflexa femoris medialis*, ответвляется от начального отдела *a. profunda femoris*, направляется медиально, пересекая бедренную артерию и бедренную вену по их задней поверхности. Огибая с медиальной стороны *collum femoris*, делится на четыре ветви: поверхностную, глубокую, нисходящую и восходящую, *ramus superficialis, ramus profundus, ramus descendens et ramus ascendens*. Глубокая ветвь более крупная, проникает назад между *m. iliopsoas* и *m. pectineus*, затем между *m. obturatorius externus* и *m. quadratus femoris* в глубину ягодичной области и отдает ветвь вертлужной впадины, *ramus acetabularis*, к тазобедренному суставу.

A. circumflexa femoris medialis снабжает кровью приводящие мышцы бедра и мышцы таза, анастомозирует с ветвями запирательной артерии и латеральной артерией, огибающей бедренную кость.

Латеральная артерия, огибающая бедренную кость, *a. circumflexa femoris lateralis*, начинается ниже предыдущей, идет латерально между *m. sartorius* и *m. rectus femoris* спереди и *m. iliopsoas* сзади и отдает три ветви: восходящую, нисходящую и поперечную, *ramus ascendens, ramus descendens* и *ramus transversus*. Первая ветвь поднимается под *m. rectus femoris* и снабжает кровью *mm. glutei et m. tensor fasciae latae*. Вторая ветвь спускается до коленного сустава и разветвляется в толще *mm. vasti*. Третья ветвь питает *m. sartorius et m. quadratus femoris*.

A. circumflexa femoris lateralis снабжает кровью наружные мышцы таза, мышцы передней и задней групп бедра, кожу бедра и бедренную кость. Она анастомозирует с ветвями ягодичных артерий, подколенной артерии и медиальной артерии, огибающей бедренную кость.

Далее *a. profunda femoris* делится на три прободающие артерии, *aa. perforantes* I, II и III, которые пронизывают приводящие мышцы и разветвляются в задней группе мышц бедра:

• ***первая прободающая артерия***, *a. perforans prima*, проходит на заднюю поверхность бедра ниже *m. pectineus*;

• ***вторая прободающая артерия***, *a. perforans secunda*, — ниже *m. adductor brevis*;

• ***третья прободающая артерия***, *a. perforans tertia*, — ниже *m. adductor longus*. Из *aa. perforantes* выходят артерии, питающие бедренную кость.

Основные анастомозы ветвей бедренной артерии:

1) *a. epigastrica superficialis* (от *a. femoralis*) и *a. epigastrica superior* (от *a. thoracica interna*);

2) *a. epigastrica superficialis* (от *a. femoralis*) и *a. thoracica lateralis* (от *a. axillaris*);

3) *a. circumflexa ilium superficialis* (от *a. femoralis*) и *a. circumflexa ilium profunda* (от *a. iliaca externa*);

4) *aa. circumflexae femoris lateralis et medialis* (от *a. profunda femoris*) и *a. glutea inferior et a. glutea superior* (от *a. iliaca interna*);

5) *a. perforans* I (от *a. profunda femoris*) и *a. glutea inferior* (от *a. iliaca interna*);

6) *a. circumflexa femoris medialis* и *a. circumflexa femoris lateralis*;

7) *aa. circumflexae femoris lateralis et medialis* и *a. perforans* I;

8) *a. perforans* I и *a. perforans* II, *a. perforans* III.

ПОДКОЛЕННАЯ АРТЕРИЯ

Подколенная артерия, *a. poplitea*, простирается от нижнего отверстия *canalis femoropopliteus* до нижнего края *m. popliteus*, где вступает в верхнее отверстие *canalis cruropopliteus* и делится на две конечные ветви: более крупную — заднюю большеберцовую артерию, *a. tibialis posterior*, и меньшую — переднюю большеберцовую артерию, *a. tibialis anterior* (рис. 140). В пределах *fossa poplitea* артерия лежит очень глубоко. Верхний отдел артерии прикрыт дистальной частью *m. semimembranosus*; средний окружен жировой клетчаткой, отделяющей ее от *planum popliteum* и капсулы коленного сустава; нижний проходит впереди *m. gastrocnemius* и *m. soleus*.

Одноименная вена проходит сзади и немного латеральнее артерии, еще более поверхностно располагается седалищный нерв. Оба сосуда и нерв охвачены общим сосудистым влагалищем. Ветви *a. poplitea* многочисленны, но сравнительно небольшие по диаметру.

Мышечные ветви, *rami musculares* (к *mm. biceps femoris et semimbranosus*), выходят наиболее проксимально.

Латеральная верхняя коленная артерия, *a. genus superior lateralis*, ответвляется над *condylus lateralis femoris*, снабжает кровью *m. vastus lateralis* и *m. biceps femoris*.

Медиальная верхняя коленная артерия, *a. genus superior medialis*, ответвляется над *condylus medialis femoris*, васкуляризирует *m. vastus medialis*.

Средняя коленная артерия, *a. genus media*, пронизывает капсулу сустава и питает *ligamenta cruciata* и синовиальные складки.

Латеральная нижняя коленная артерия, *a. genus inferior lateralis*, отходит на 3–4 см ниже верхней латеральной коленной артерии и кровоснабжает латеральную головку *m. gastrocnemius* и *ligamentum collaterale fibulare*.

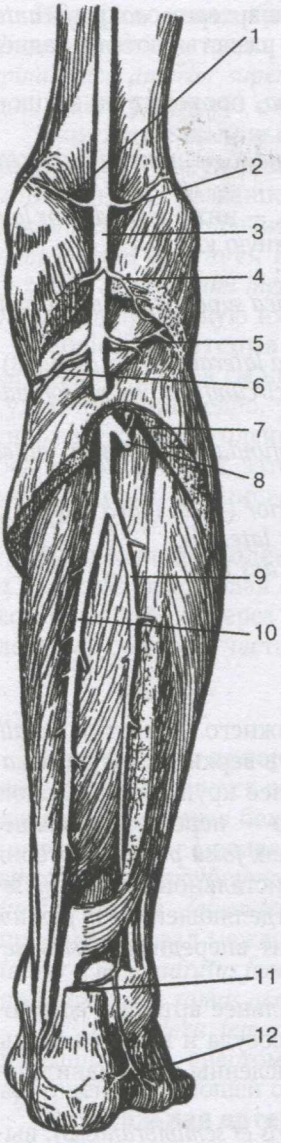

Рис. 140. Артерии голени (вид сзади). *Canalis cruropopliteus* вскрыт:
1 — *a. genus superior medialis*; 2 — *a. genus superior lateralis*; 3 — *a. poplitea*; 4 — *aa. surales*; 5 — *a. genus inferior lateralis*; 6 — *a. genus inferior medialis*; 7 — *a. recurrens tibialis posterior*; 8 — *a. tibialis anterior*; 9 — *a. peronea*; 10 — *a. tibialis posterior*; 11 — *r. communicans*; 12 — *rr. calcanei*

Медиальная нижняя коленная артерия, *a. genus inferior medialis*, начинается на уровне предыдущей с медиальной стороны подколенной артерии и кровоснабжает медиальную головку *m. gastrocnemius*, и *ligamentum collaterale tibiale*.

Икроножные артерии, *aa. surales*, питают головки *m. gastrocnemius* и кожу подколенной области.

Ветви *a. poplitea* участвуют в образовании коленной суставной сети, *rete articulare genus*.

АРТЕРИИ ГОЛЕНИ И СТОПЫ

Задняя большеберцовая артерия, *a. tibialis posterior*, является продолжением *a. poplitea*, как по направлению, так и по диаметру; начинается из *a. poplitea* в самом верхнем отделе *canalis cruropopliteus* и выходит через его нижнее отверстие из-под медиального края *m. soleus*. Она залегает между глубоким и поверхностным слоями задней группы мышц голени (между *m. soleus* сзади и *mm. tibialis posterior et flexor digitorum longus* спереди под глубокой пластинкой собственной фасции голени). После выхода из канала артерия располагается посередине между *malleolus medialis* и медиальным краем Ахиллова сухожилия, покрытая только фасцией и кожей. Под *retinaculum mm. flexorum* она проходит в отдельном фиброзном канале, медиально от сухожилия *m. flexor hallucis longus*. Под началом *m. abductor hallucis* делится на *aa. plantares medialis et lateralis* (рис. 141). На всем протяжении *a. tibialis posterior* отдает мышечные ветви. Кроме того, от нее начинаются следующие артерии.

Ветвь, огибающая малоберцовую кость, *ramus circumflexus fibulae*, тонкий сосуд, идет к мышцам, начинающимся от верхнего конца *fibula*, и к *rete articulare genus*.

Малоберцовая артерия, *a. peronea (fibularis)*, крупная ветвь *a. tibialis posterior*, начинается на 2–3 см ниже *m. popliteus*, спускается почти параллельно с *a. tibialis posterior*, сначала в одном с ней канале (*canalis cruropopliteus*), затем скрывается в отдельном канале — *canalis musculoperoneus inferior* (между *mm. tibialis posterior*, *flexor hallicus longus* и *fibula*). Дистально *a. peronea* ложится на заднюю поверхность *membrana interossea cruris*; проходит позади латеральной лодыжки

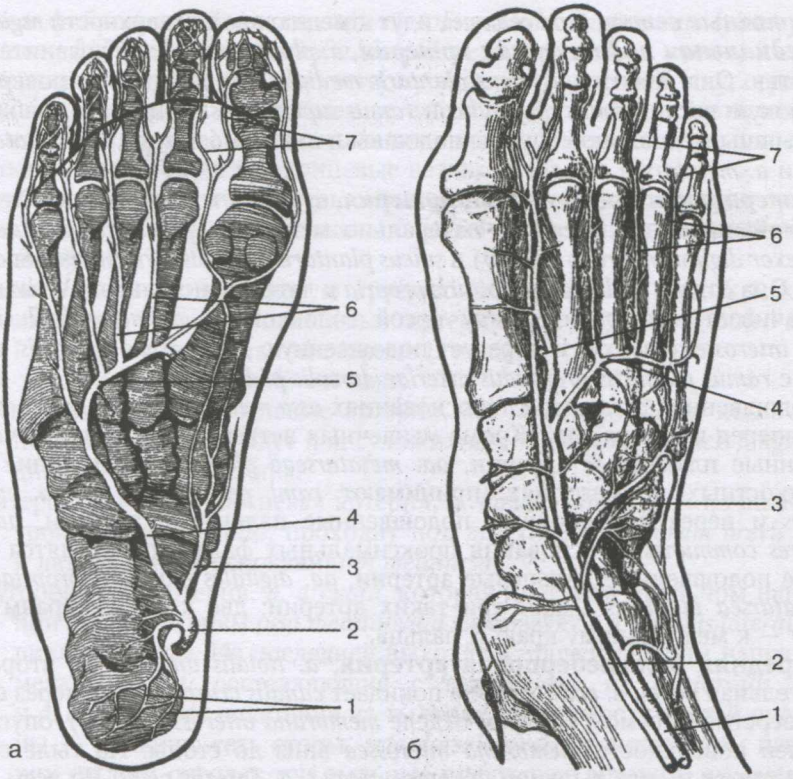

Рис. 141. Артерии стопы:

а — артерии подошвы: 1 — *rr. calcanei*; 2 — *a. tibialis posterior*; 3 — *a. plantaris medialis*; 4 — *a. plantaris lateralis*; 5 — *arcus plantaris*; 6 — *aa. metatarseae plantares*; 7 — *aa. digitales plantares propriae*;

б — артерии тыла стопы: 1 — *a. tibialis anterior*; 2 — *n. peroneus profundus*; 3 — *a. tarsalis lateralis*; 4 — *a. arcuata*; 5 — *r. plantaris profundus*; 6 — *aa. metatarseae dorsales*; 7 — *aa. digitales dorsales*

и ниже последней распадается на конечные пяточные ветви, *rami calcanei*. Ветвями *a. peronea* являются:

1) артерии, питающие кость, *aa. nutriciae*;

2) мышечные ветви, *rami musculares*;

3) прободающая ветвь, *ramus perforans*, которая начинается на 4–5 см выше *malleolus lateralis*, прободает *membrana interossea cruris* и анастомозирует с *a. malleolaris anterior lateralis* (из *a. tibialis anterior*);

4) соединительная ветвь, *ramus communicans*, проецирующаяся немного выше линии *articulatio talocruralis* по задней поверхности *tibia* и направляющаяся к *a. tibialis posterior*;

5) латеральные лодыжковые ветви, *rami malleolares laterales*;

6) пяточные ветви, *rami calcanei*, — конечные ветви, участвующие в образовании пяточной сети, *rete calcaneum*.

Артерия, питающая большеберцовую кость, *a. nutricia tibiae*, берет начало от *a. tibialis posterior* дистальнее места отхождения *a. peronea*.

Медиальные лодыжковые ветви, *rami malleolares mediales*, отходят позади *malleolus medialis*.

Пяточные ветви, *rami calcanei*, идут к медиальной поверхности *regio calcanea*.

Медиальная подошвенная артерия, *a. plantaris medialis*, сравнительно тонкая ветвь. Она ложится в *sulcus plantaris medialis*, где делится на поверхностную и глубокую ветви, *ramus profundus* и *ramus superficialis*. Эти ветви снабжают кровью мышцы медиальной группы подошвы и анастомозируют с *a. metatarsea plantaris* I и *a. metatarsea dorsalis* I.

Латеральная подошвенная артерия, *a. plantaris lateralis*, значительнее медиальной, проходит вперед и латерально между *m. quadratus plantae* (сверху) и *m. flexor digitorum brevis* (снизу) в *sulcus plantaris lateralis* до основания *os metatarsale* V. Она отдает *a. digitalis plantaris propria* к латеральному краю V пальца, затем поворачивает медиально между косой головкой *m. adductor hallucis* (снизу) и *mm. interossei* (сверху) и образует подошвенную дугу, *arcus plantaris*, анастомозируя с *ramus plantaris profundus arteriae dorsalis pedis*.

Подошвенная дуга лежит на основаниях *ossa metatarsalia*, выпуклостью обращена вперед и латерально. Кроме мышечных ветвей от нее отходят четыре подошвенные плюсневые артерии, *aa. metatarseae plantares*. Последние залегают в межкостных промежутках, принимают *rami perforantes* из *aa. metatarseae dorsales* и переходят в общие подошвенные пальцевые артерии, *aa. digitales plantares communes*. У основания проксимальных фаланг они делятся на собственные подошвенные пальцевые артерии, *aa. digitales plantares propriae*, причем *a. metatarsea plantaris* I дает три таких артерии: две к обоим краям I пальца и одну — к медиальному краю II пальца.

Передняя большеберцовая артерия, *a. tibialis anterior*, — вторая, менее значительная ветвь *a. poplitea*. Она покидает *canalis cruropopliteus* через его переднее отверстие (в самом верхнем отделе *membrana interossea cruris*), опускается по передней поверхности *membrana interossea* вниз до стопы. На тыле стопы она продолжается в виде тыльной артерии стопы, *a. dorsalis pedis*. На всем протяжении с медиальной стороны от артерии находится *m. tibialis anterior*, с латеральной: вверху — *m. extensor digitorum longus*, внизу — *m. extensor hallucis longus*. В области голеностопного сустава сухожилие последней мышцы перекрещивает артерию спереди и переходит на ее медиальную сторону.

Ветвями передней большеберцовой артерии являются:

Многочисленные мышечные ветви, *rami musculares*, к передней группе мышц голени.

Задняя большеберцовая возвратная артерия, *a. recurrens tibialis posterior*, непостоянная тонкая ветвь, выходит из самого начала *a. tibialis anterior*, направляется под *m. popliteus* вверх и латерально к коленному суставу.

Передняя большеберцовая возвратная артерия, *a. recurrens tibialis anterior*, начинается из *a. tibialis anterior* после выхода последней на переднюю сторону *membrana interossea cruris*. Пронизывая *m. tibialis anterior*, она поднимается по кости к коленному суставу. Вместе с предыдущей артерией участвует в образовании коленной суставной сети, *rete articulare genus*.

Латеральная передняя лодыжковая артерия, *a. malleolaris anterior lateralis*, начинается вблизи *articulatio talocruralis*, идет под сухожилием *m. extensor digitorum longus* по передней стороне *malleolus lateralis*. Она обычно анастомозирует с *ramus perforans* из *a. peronea*.

Медиальная передняя лодыжковая артерия, *a. malleolaris anterior medialis*, незначительная, идет под сухожилием *m. tibialis anterior* к *malleolus medialis*.

Тыльная артерия стопы, *a. dorsalis pedis*, является непосредственным продолжением *a. tibialis anterior*. Под *retinaculum mm. extensorum inferius* она проходит

в отдельном фиброзном канале, позади синовиального влагалища (для сухожилия *m. extensor hallucis longus*). Затем *a. dorsalis pedis*, прилегая к костям и связкам стопы, направляется к первому межкостному плюсневому промежутку, ограниченная с медиальной стороны сухожилием *m. extensor hallucis longus*, с латеральной — *m. extensor hallucis brevis*. У проксимального конца I межкостного плюсневого промежутка она делится на две концевые ветви:

- глубокую подошвенную ветвь, *ramus plantaris profundus*, которая проходит между головками *m. interosseus dorsalis* I на подошву и замыкает подошвенную дугу;
- первую тыльную плюсневую артерию, *a. metatarsalis dorsalis* I, которая дает три тыльные пальцевые артерии, *aa. digitales dorsales* к тылу I пальца и к медиальной стороне II пальца.

Кроме того, от *a. dorsalis pedis* отходят:

- медиальные предплюсневые артерии, *aa. tarsales mediales*, незначительные (две—три), — идут под сухожилием *m. extensor hallucis longus* к медиальному краю стопы;
- латеральная предплюсневая артерия, *a. tarsalis lateralis*, — начинается на уровне головки *talus*, проходит под *m. extensor digitorum brevis* вперед и латерально, к основанию *os metatarsale* V;
- дугообразная артерия, *a. arcuata*, которая идет в латеральном направлении по основаниям *ossa metatarsalia* и образует с *a. tarsalis lateralis* артериальную дугу. Из последней выходят в проксимальном направлении мелкие ветви, составляющие с такими же из *a. tarsalis lateralis* и *a. dorsalis pedis* сплетение на тыльной поверхности костей предплюсны — тыльную сеть стопы, *rete dorsale pedis*. В дистальном направлении от дуги отходят три тыльные плюсневые артерии, *aa. metatarsales dorsales*. Они идут во II, III, IV межкостных промежутках, каждая посылает прободающую ветвь (между основаниями *ossa metatarsalia*) к соответствующей подошвенной плюсневой артерии, *a. metatarsalis plantaris*, и затем у основания проксимальных фаланг делится на две тыльные пальцевые артерии, *aa. digiales dorsales*.

Итак, на голени имеются три крупных артериальных ствола: *a. tibialis anterior* питает мышцы передней группы, две другие (*a. tibialis posterior и a. peronea*) разветвляются в задней и латеральной группах мышц голени. Тыл стопы снабжается кровью из *a. dorsalis pedis* (продолжение *a. tibialis anterior*). Подошва получает кровь из *a. plantaris lateralis et plantaris medialis* (ветви *a. tibialis posterior*) и из *ramus plantaris profundus* (ветвь *a. dorsalis pedis*).

В результате анастомозирования артерий на подошвенной поверхности стопы образуются две артериальные дуги. Одна из них — ***подошвенная дуга***, *arcus plantaris*, — располагается в горизонтальной плоскости. Эту дугу формируют концевой отдел *a. plantaris lateralis* и *a. plantaris medialis*. Вторая дуга ориентирована в вертикальной плоскости. Она представляет собой анастомоз между *arcus plantaris* и *ramus plantaris profundus* из тыльной артерии стопы. Указанные анастомозы обеспечивают поступление крови к мышцам подошвы и к пальцам в любом положении стопы.

Основные анастомозы артерий нижней конечности:

1) вокруг тазобедренного сустава: *r. acetabularis* (от *a. obturatoria*) и *a. glutea inferior*, *a. glutea superior* (от *a. iliaca interna*) и *a. circumflexa femoris medialis*, *a. circumflexa femoris lateralis* (от *a. profunda femoris*);

2) коленная суставная сеть, *rete articulare genus: aa. genus superiores lateralis et medialis, aa. genus inferiores lateralis et medialis* (от *a. poplitea*), *a. genus descendens* (от *a. femoralis*), *aa. recurrens tibialis anterior et recurrens tibialis posterior* (от *a. tibialis anterior*), *r. circumflexus fibulae* (от *a. tibialis posterior*);

3) медиальная лодыжковая сеть, *rete malleolare mediale: a. malleolaris anterior medialis* (от *a. tibialis anterior*), *rami malleolares mediales* (от *a. tibialis posterior*), *aa. tarseae mediales* (от *a. dorsalis pedis*);

4) латеральная лодыжковая сеть, *rete malleolare laterale*: *a. malleolaris anterior lateralis* (от *a. tibialis anterior*), *rami malleolares laterales* и *ramus perforans* (от *a. peronea*), *a. tarsea lateralis* (от *a. dorsalis pedis*);

5) пяточная сеть, *rete calcaneum: rami calcanei* (от *a. tibialis posterior*) и *rami calcanei* (от *a. peronea*);

6) тыльная сеть стопы, *rete dorsale pedis: a. arcuata, a. tarsalis lateralis* и *a. dorsalis pedis*;

7) подошвенная дуга, *arcus plantaris: a. plantaris lateralis, a. plantaris medialis* (от *a. tibialis posterior*) и *ramus plantaris profundus* (от *a. dorsalis pedis*).

Основные артериальные анастомозы в обобщенном виде представлены в табл. 14.

Таблица 14

Основные артериальные анастомозы

Локализация анастомоза	Анастомозирующие артерии	
В области головы и шеи:		
на лице, в области медиального угла глаза	*a. angularis* из *a. facialis* НСА	*a. dorsalis nasi* из a. *ophthalmica* ВСА
на твердой оболочке головного мозга	*a. meningea media* из *a. maxillaris* НСА; a. *meningea posterior* из *a. pharyngea ascendens* НСА	*a. meningea anterior* из *a. ophthalmica* ВСА
в слизистой оболочке носа	*a. sphenopalatina* из *a. maxillaris* НСА	*a. ethmoidalis anterior et posterior* из a. *ophthalmica* ВСА
в щитовидной железе	*a. thyroidea superior* НСА	*a. thyroidea inferior* ПА
в стенке гортани и в щитовидно железе	*a. laryngea superior* из a. *thyroidea superior* НСА	a. *laryngea inferior* из *a. thyroidea inferior* ПА
в затылочной области	*a. occipitalis* НСА	a. *cervicalis ascendens* из *truncus thyrocervicalis*; *a. cervicalis profunda* из *truncus costocervicalis* *rr. spinales* из *a. vertebralis* ПА
на основании мозга Виллизиев круг	*a. communicans posterior* ВСА	*a. cerebri posterior* ПА
в органах головы и шеи	ветви НСА, ветви ВСА, ветви ПА	С аналогичными артериями противоположной стороны
В области туловища:		
на стенках грудной полости	aa. *intercostales posteriores* ГА	*rr. intercostales anteriores* из *a. thoracica interna* ПА; *a. intercostalis suprema* из *truncus costocervicalis* ПА; *a. thoracica superior* из *a. axillaris* ПмА; *a. thoracica lateralis* из *a. axillaris* ПмА

Таблица 14 (продолжение)

Локализация анастомоза	Анастомозирующие артерии	
в области диафрагмы	*aa. phrenicae superiores;* *aa. intercostales posteriores* ГА; *aa. phrenicae inferiores* БА	*a. musculophrenica et* *a. pericardiacophrenica* из *a. thoracica interna* ПА
в области передней стенки живота	*aa. intercostales posteriores* ГА; *a. epigastrica superior* из *a. thoracica interna* ПА	*rr. intercostales anteriores* из *a. thoracica interna* ПА; *a. epigastrica inferior* НПА
Во внутренних органах:		
в спинном мозге	*aa. spinales posteriores;* *a. spinalis anterior;* *rr. spinales* из *a. vertebralis* ПА	*rr. spinales* из *aa. intercostales posteriores* ГА *rr. spinales* из *aa. lumbales* et *aa. sacrales laterales* БА
в стенке пищевода	*a. thyroidea inferior* из *tr. thyrocervicalis* ПА	*aa. oesophageales* ГА; *a. gastrica sinistra* из *tr. coeliacus* БА
в кардиальной части желудка	*rr. oesophageales* ГА	*a. gastrica sinistra* из *tr. coeliacus* БА
в стенке двенадцатиперстной кишки и в поджелудочной железе	*a. pancreaticoduodenalis superior* из *a. gastroduodenalis* ЧС	*aa. pancreaticoduodenales inferiores* ВБА
в брыжейке поперечной ободочной кишки	*a. colica media* ВБА	*a. colica sinistra* НБА
в стенке прямой кишки	*a. rectalis superior* НБА	*a. rectalis media et inferior* ВПА
на боковой поверхности матки (у женщин)	*a. ovarica* БА	*a. uterina* ВПА
в придатке яичка (у мужчин)	*a. testicularis* БА	*a. ductus deferentis* ВПА
в перикарде	*a. pericardiacophrenica et* *rr. mediastinales* из *a. thoracica* ПА	*aa. phrenicae superior et inferior* ГА, БА
в стенке бронхов	*rr. bronchiales* ГА	*rr. bronchiales* ЛС
В области верхних конечностей:		
в области лопатки и ее акромиального отростка	*a. suprascapularis* из *tr. thyrocervicalis; a. transversa colli* ПА	*a. circumflexa scapulae* из *a. subscapularis,* *a. thoracoacromialis* ПмА
в области локтевого сустава «*rete cubiti*»	*a. collateralis radialis, a. collateralis media* из *a. profunda brachii;* *a. collateralis ulnaris superior,* *a. collateralis ulnaris inferior* ПлА	*a. recurrens radialis* из *a. radialis;* *a. interossea recurrens* из *a. ulnaris; rr. anterior et posterior a. recurrens ulnaris*
на дорсальной поверхности запястья «*rete carpale dorsale*»	*r. carpalis dorsalis* из *a. radialis*	*r. carpalis dorsalis, aa. interosseae anterior et posterior* из *a. ulnaris*
на ладонной поверхности запястья «*rete carpale palmare*»	*r. carpalis palmaris* из *a. radialis*	*r. carpalis palmaris, a. interossea anterior* из *a. ulnaris*
на ладонной поверхности кисти «*arcus palmaris superficialis*», «*arcus palmaris profundus*»	*r. palmaris superficialis* из *a. radialis* (концевой отдел)	*a. ulnaris* (концевой отдел) *r. palmaris profundus* из *a. ulnaris*
В области нижних конечностей:		
на большом крыле подвздошной кости	*a. circumflexa ilium profunda* НПА	*a. iliolumbalis* ВПА

Таблица 14 (окончание)

Локализация анастомоза	Анастомозирующие артерии	
на задней поверхности ветви лобковой кости	*r. obturatorius* из *r. pubicus a. epigastrica inferior* НПА	*r. pubicus* из *a. obturatoria* ВПА
в области тазобедренного сустава	*aa. gluteae superior et inferior* ВПА	*aa. circumflexae femoris lateralis et medialis* из *a. profunda femoris* БА
в мышцах задней группы бедра	*rr. perforantes* из *a. profunda femoris* БА	*aa. genus superior medialis et lateralis* из *a. poplitea*
в области коленного сустава «*refe articulare genus*»	*aa. genus superiores medialis et lateralis, aa. genus inferiores medialis et lateralis, a. genus media* из *a. poplitea, a. genus descendens* БА	*aa. recurrentes tibiales anterior et posterior* из *a. tibialis anterior, r. circumflexus fibulae* из *a. tibialis posterior*
в области медиальной лодыжки «*refe malleolare mediale*»	*a. malleolaris anterior medialis* из *a. tibialis anterior*	*rr. malleolares mediales* из *a. tibialis posterior*
в области латеральной лодыжки «refe *malleolare laterale*»	*a. malleolaris anterior lateralis* из *a. tibialis anterior; a. tarsalis lateralis* из *a. dorsalis pedis (a. tibialis anterior)*	*rr. malleolares laterales* из *a. peronea (a. tibialis posterior); r. perforantes a. peronea (a. tibialis posterior)*
на подошвенной поверхности стопы в области 1 межпальцевого промежутка «*arcus plantaris*»	*r. plantaris profundus* из *a. dorsalis pedis (a. tibialis anterior)*	*a. plantaris lateralis* (концевой отдел) из *a. tibialis posterior*

Примечание. НСА — наружная сонная артерия; ВСА — внутренняя сонная артерия; ПА — подключичная артерия; ГА — грудная часть аорты; БА — брюшная часть аорты; НПА — наружная подвздошная артерия; ЧС — чревный ствол; ВБА — верхняя брыжеечная артерия; НБА — нижняя брыжеечная артерия; ВПА — внутренняя подвздошная артерия; ЛС — легочный ствол; ПмА — подмышечная артерия; ПлА — плечевая артерия; БАр — бедренная артерия.

ВЕНОЗНАЯ СИСТЕМА

Соответственно артериям вены можно разделить на вены малого и большого кругов кровообращения; по принадлежности к крупным венозным магистралям — на венозные бассейны (системы) верхней, нижней полых вен и воротной вены; по региональному признаку — на вены туловища, конечностей, головы и шеи.

Вены малого круга кровообращения

Венозную часть малого круга кровообращения составляют легочные вены, впадающие в левое предсердие.

Легочные вены (правые и левые), *venae pulmonales* (*dextrae et sinistrae*), отводят кровь, насыщенную кислородом, из капиллярной сети альвеол легких. Они образуются из долевых вен, которые, в свою очередь, формируются в результате слияния внутрисегментарных и межсегментарных вен. Правая верхняя легочная вена образуется из вен верхней и средней долей; правая нижняя легочная вена — из вен нижней доли; левая верхняя легочная вена — из вен верхней доли; левая нижняя легочная вена — из вен нижней доли. Из ворот легких обычно выходит по две легочные вены, они следуют к сердцу и впадают в левое предсердие.

Вены большого круга кровообращения

ВЕНЫ СЕРДЦА

Вены сердца, *vv. cordis*, в основном вливаются в венечный синус, *sinus coronarius*, и лишь некоторые из них открываются непосредственно в полость правого предсердия (см. рис. 124).

Большая вена сердца, *v. cordis magna*, начинается у верхушки сердца и идет по передней его поверхности, собирая мелкие вены от стенок правого и левого желудочков. Вена сопровождает переднюю межжелудочковую ветвь левой венечной артерии. На основании сердца она огибает *truncus pulmonalis* с левой стороны, ложится в заднюю часть венечной борозды и переходит в венечный синус.

Средняя вена сердца, *v. cordis media*, начинается в области верхушки сердца и идет по задней его поверхности. Сопровождает заднюю межжелудочковую ветвь правой венечной артерии и вливается в венечный синус около его устья. Анастомозирует с большой веной сердца.

Малая вена сердца, *v. cordis parva*, располагается на задней поверхности правого желудочка, затем проходит в венечной борозде и впадает в венечный синус или в *v. cordis media*.

Задняя вена левого желудочка, *v. posterior ventriculi sinistri*, располагается на задней поверхности левого желудочка. Впадает в венечный синус под прямым углом, а иногда вливается непосредственно в устье большой вены сердца.

Косая вена левого предсердия, *v. obliqua atrii sinistri*, начинается на задней стенке левого предсердия между устьями *vv. pulmonales* и проходит в складке нижней полой вены, *plica venae cavae inferioris*. Впадает в венечный синус на границе предсердий.

Наименьшие вены сердца, *vv. cordis minimae*, и **передние вены сердца**, *vv. cordis anteriores*, небольшие по величине просветов, вливаются непосредственно в полость правого предсердия.

Венечный синус, *sinus coronarius*, располагается на задней поверхности сердца в венечной борозде, которая находится между левым предсердием и левым желудочком. Венечный синус открывается в правое предсердие под устьем нижней полой вены. Он имеет диаметр 10–12 мм. Отверстие венечного синуса прикрыто заслонкой венечного синуса, препятствующей обратному току крови из правого предсердия в фазе его систолы.

СИСТЕМА ВЕРХНЕЙ ПОЛОЙ ВЕНЫ

Верхняя полая вена, *v. cava superior* (рис. 142), располагается в переднем средостении и впадает в правое предсердие. Корнями верхней полой вены являются плечеголовные вены, *vv. brachiocephalicae*. Она имеет единственный приток — непарную вену, *v. azygos*. В систему верхней полой вены осуществляется отток крови от области головы, шеи, верхних конечностей, диафрагмы, стенок и органов грудной полости, за исключением сердца.

Непарная вена

Непарная вена, *v. azygos*, начинается в брюшной полости, являясь непосредственным продолжением правой восходящей поясничной вены, *v. lumbalis ascendens dextra*. Последняя начинается из мелких вен области крестца и поясницы,

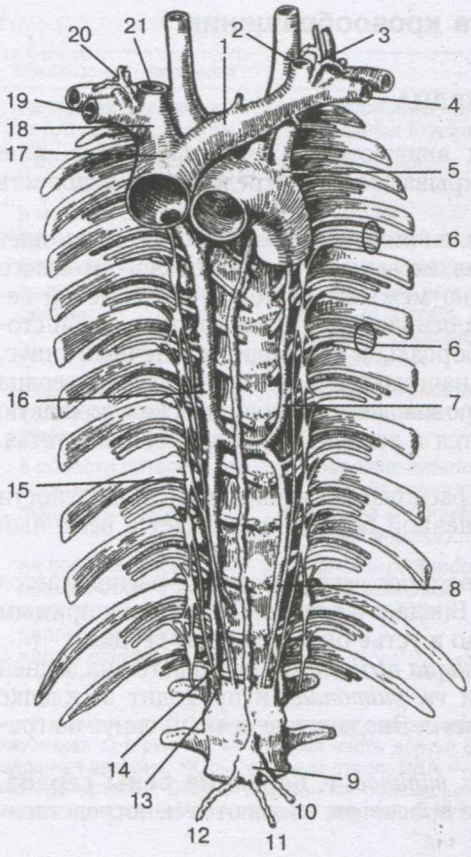

Рис. 142. Сосуды и нервы заднего средостения:
1 — *v. brachiocephalica sinistra*; 2 — *v. jugularis interna sinistra*; 3 — *ductus thoracicus*; 4 — *v. subclavia sinistra*; 5 — *arcus aortae*; 6 — сосудисто-нервный пучок межреберья; 7 — *v. hemiazygos accessoria*; 8 — *v. hemiazygos*; 9 — *cisterna chyli*; 10 — *truncus lumbalis sinister*; 11 — *truncus intestinalis*; 12 — *truncus lumbalis dexter*; 13 — *n. splanchnicus minor*; 14 — *n. splanchnicus major*; 15 — *truncus sympathicus*; 16 — *v. azygos*; 17 — *v. cava superior*; 18 — *v. brachiocephalica dextra*; 19 — *v. subclavia dextra*; 20 — *ductus lymphaticus dexter*; 21 — *v. jugularis interna dextra*

которые анастомозируют с венами наружного позвоночного сплетения и поясничными венами (из системы нижней полой вены). Правая восходящая поясничная вена располагается справа от тел позвонков около межпозвоночных отверстий. В грудную полость она проникает через отверстие между медиальной и промежуточной ножками диафрагмы.

Непарная вена лежит в заднем средостении справа от грудной аорты, позади пищевода, на правой или передней поверхности тел XII–IV грудных позвонков. На уровне IV–V грудных позвонков непарная вена проходит позади правого корня легкого, затем огибает сверху правый бронх и впадает в верхнюю полую вену.

Диаметр непарной вены составляет 10–12 мм. В ее устье имеются полулунные клапаны.

Притоки непарной вены:

1. ***Подреберная вена***, *v. subcostalis*, располагается под XII ребром и впадает в восходящую поясничную вену при прохождении ее через диафрагму.

2. ***Верхние диафрагмальные вены***, *vv. phrenicae superiores*, впадают в непарную вену при прохождении ее через диафрагму.

3. ***Перикардиальные вены***, *vv. pericardiacae*, в количестве 3–4, тонкие, впадают в начальный отдел непарной вены.

4. ***Медиастинальные вены***, *vv. mediastinales*, в количестве 5–6, тонкие, короткие, вливаются в различные участки непарной вены.

5. ***Пищеводные вены***, *vv. oesophageales*, в количестве 4–7, впадают в непарную вену, частично в вены позвоночного сплетения на протяжении X–V грудных позвонков.

6. ***Бронхиальные вены***, *vv. bronchiales*, в количестве 2–3, отводят кровь от бронхов и паренхимы легкого, впадают в непарную вену на уровне V, иногда IV грудного позвонка.

7. **XI–IV *правые задние межреберные вены***, *vv. intercostales posteriores dextrae*, впадают в непарную вену на уровне головки каждого ребра.

8. ***Правая верхняя межреберная вена***, *v. intercostalis superior dextra*, впадает в конечную часть непарной вены. Анастомозирует с венозными сплетениями позвоночного столба.

9. ***Полунепарная вена***, *v. hemiazygos*, является наиболее крупным притоком непарной вены. Формируется из левой восходящей поясничной вены, *v. lumbalis ascendens sinistra*, которая начинается в брюшной полости и анастомозирует с поясничными венами. В грудную полость *v. lumbalis ascendens sinistra* проходит через отверстие в диафрагме между левыми медиальной и промежуточной ножками. В грудной полости располагается слева от позвоночника и впадает в непарную вену, прекидываясь через тело VIII или IX грудного позвонка. В полунепарную вену вливаются левые задние XI–VII межреберные вены, *vv. intercostales posteriores sinistrae*, анастомозирующие с позвоночными венозными сплетениями, добавочная полунепарная вена, *v. hemiazygos accessoria*, образующаяся из VI–III левых задних межреберных вен, тонкие пищеводные вены, *vv. oesophageales*, медиастинальные вены, *vv. mediastinales*, бронхиальные вены, *vv. bronchiales*, перикардиальные вены, *vv. pericardiacae*.

Плечеголовные вены

Плечеголовные вены, *vv. brachiocephalicae* (правая и левая) (рис. 143), – крупные стволы диаметром 15–20 мм. Каждая из них образуется путем слияния подключичной и внутренней яремной вен, *v. subclavia et v. jugularis interna*. Правая плечеголовная вена длиной 2–3 см проходит почти вертикально позади грудино-ключичного сустава, левая – в 2 раза длиннее правой, перекрещивает спереди ветви дуги аорты, левый блуждающий и диафрагмальный нервы. Она соединяется позади прикрепления I правого ребра к грудине с одноименной веной, образуя верхнюю полую вену.

Притоки плечеголовных вен:

1. ***Нижняя щитовидная вена***, *v. thyroidea inferior*, начинается из щитовидного сплетения и принимает кровь из щитовидной железы, гортани, трахеи, нижней части глотки и пищевода.

2. ***Непарная щитовидная вена***, *v. thyroidea impar*, находится в средней части шеи, отводит кровь от непарного щитовидного сплетения, *plexus thyroideus impar*, чаще впадает в *v. brachiocephalica sinistra* или в место слияния левой и правой плечеголовных вен.

3. ***Перикардодиафрагмальные вены***, *vv. pericardiacophrenicae*, проходят вместе с одноименной артерией и диафрагмальным нервом в составе плевро-перикардиального сосудисто-нервного пучка.

4. ***Вены органов средостения*** – вилочковой железы, перикарда, клетчатки средостения и лимфатических узлов, бронхов, трахеи и пищевода (*vv. thymicae*, *vv. pericardiacae*, *vv. mediastinales*, *vv. nodi lymphoidei*, *vv. bronchiales*, *vv. tracheales*, *vv. oesophageales*). Они впадают самостоятельными стволами в нижнюю часть плечеголовных вен.

5. ***Глубокая шейная вена***, *v. cervicalis profunda*, сопровождает одноименную артерию, впадает в начальную часть плечеголовной вены, иногда в позвоночную вену.

6. ***Позвоночная вена***, *v. vertebralis*, начинается из сплетения вен позвоночного столба, *plexus venosus vertebralis*, и подзатылочного венозного сплетения, *plexus venosus suboccipitalis*. Располагается вместе с позвоночной артерией в отверстиях

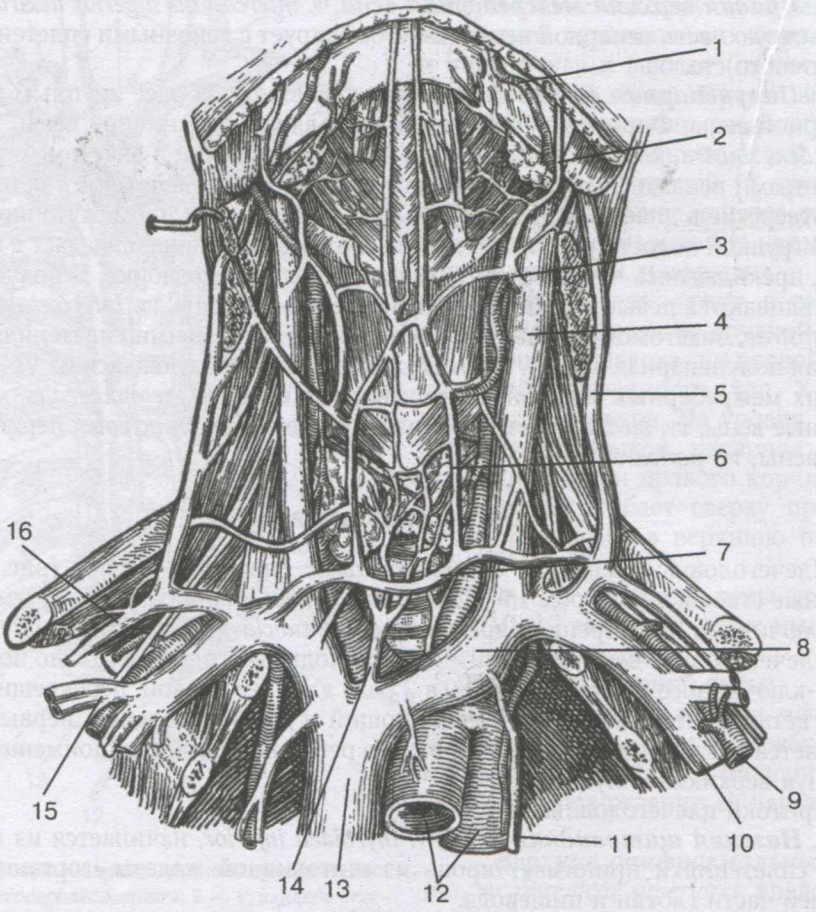

Рис. 143. Верхняя полая вена, плечеголовные вены, их корни и притоки:

1 — *a. facialis*; 2, 3 — *v. facialis*; 4 — *v. jugularis interna*; 5 — *v. jugularis externa*; 6 — *v. jugularis anterior*; 7 — *arcus venosus juguli*; 8 — *v. brachiocephalica sinistra*; 9 — *a. subclavia*; 10 — *v. subclavia*; 11 — *v. thoracica interna*; 12 — *arcus aortae*; 13 — *v. cava superior*; 14 — *v. thyroidea impar*; 15 — *v. cephalica*; 16 — *v. transversa colli*

поперечных отростков I–VII шейных позвонков, впадает в начальный отдел *v. brachiocephalica*.

7. ***Внутренние грудные вены***, *vv. thoracicae internae*, являются венами-спутницами внутренней грудной артерии. Их корнями служат верхние надчревные, мышечно-диафрагмальные вены и подкожные вены живота. Левая внутренняя грудная вена впадает в левую плечеголовную вену, правая внутренняя грудная вена — в венозный угол, образованный слиянием плечеголовных вен. Во внутренние грудные вены впадают передние межреберные вены, которые анастомозируют с задними межреберными венами.

8. ***Наивысшая межреберная вена***, *v. intercostalis suprema*, которая собирает кровь от 3–4 верхних межреберных промежутков.

ВНУТРЕННЯЯ ЯРЕМНАЯ ВЕНА

Внутренняя яремная вена, *v. jugularis interna*, начинается в области яремного отверстия, являясь непосредственным продолжением сигмовидного синуса, *sinus sigmoideus*. Она собирает кровь от области головы и шеи. В частности, от области головы во внутреннюю яремную вену оттекает кровь от синусов твердой мозговой оболочки, от костей свода черепа, эмиссарных вен, венозных сплетений основания черепа, оболочек головного мозга, вещества головного мозга, от глазницы и ее содержимого, а также от органа слуха и равновесия. Вены от всех перечисленных структур составляют внутричерепные притоки внутренней яремной вены. Лишь небольшая часть крови из полости черепа отводится другими путями через эмиссарные вены, *vv. emissariae*, и через диплоические вены, *vv. diploicae*, в наружную яремную вену.

В области шеи внутренняя яремная вена является самым крупным стволом, имеющим диаметр 12—15 мм. Стенка вены тонкая, легко спадается. Вена располагается в составе сосудисто-нервного пучка шеи латеральнее общей сонной артерии и блуждающего нерва. Сосудисто-нервный пучок шеи окружен париетальным листком внутришейной фасции. В начальном и конечном отделах внутренняя яремная вена образует расширения, названные верхней и нижней луковицами яремной вены, *bulbus superior et inferior v. jugularis*. В устье вены имеется от одного до трех полулунных клапанов, на остальном протяжении клапаны отсутствуют. В области шеи внутренняя яремная вена получает непостоянные внечерепные притоки. На уровне грудино-ключичного сустава она соединяется с подключичной веной, образуя венозный угол, *angulus venosus*. В левый венозный угол впадает грудной проток, *ductus thoracicus*, в правый — правый лимфатический проток, *ductus lymphaticus dexter*. В нижнем отделе внутренняя яремная вена прикрыта грудино-ключично-сосцевидной мышцей.

Внутричерепные притоки внутренней яремной вены

I. Синусы твердой оболочки головного мозга. Синусы твердой оболочки головного мозга, *sinus durae matris*, представляют собой каналы в расщеплениях твердой мозговой оболочки, выстланные эндотелием, по которым оттекает венозная кровь от головного мозга, глазницы и глазного яблока, внутреннего уха, костей черепа и мозговых оболочек. Из синусов она попадает во внутреннюю яремную вену, которая берет начало в области яремного отверстия черепа. Кроме того, синусы участвуют в обмене спинномозговой жидкости. По своему строению они значительно отличаются от вен, на поперечном разрезе обычно имеют треугольную форму. При разрезе синусы не спадаются, клапаны в их просвете отсутствуют. Такое строение способствует свободному оттоку крови от головного мозга, независимо от колебаний внутричерепного давления.

Основные венозные синусы:

1. ***Верхний сагиттальный синус***, *sinus sagittalis superior*, непарный, формируется вдоль *sulcus sinus sagittalis superioris* свода черепа в верхнем крае серпа большого мозга (рис. 144). Синус начинается от слепого отверстия лобной кости и достигает внутреннего затылочного выступа. В верхний сагиттальный синус впадают поверхностные вены полушарий большого мозга, вены твердой оболочки головного мозга и диплоические вены.

2. ***Нижний сагиттальный синус***, *sinus sagittalis inferior*, представляет собой расщепление нижнего края серпа большого мозга. Начинается впереди мозоли-

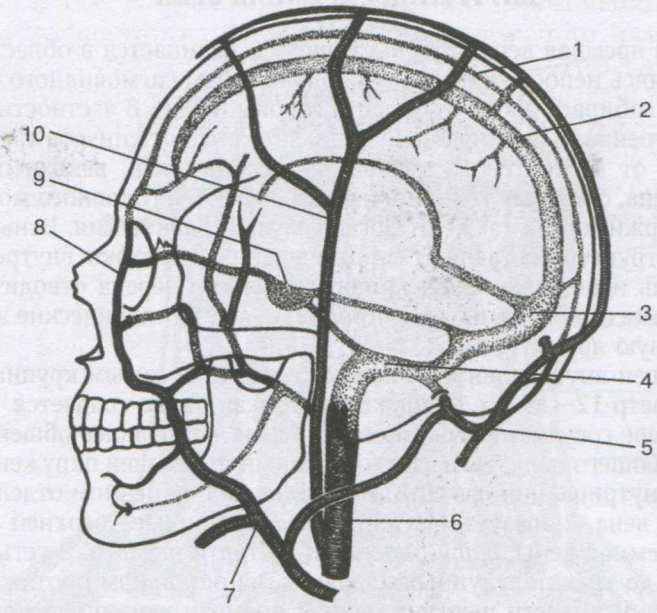

Рис. 144. Синусы твердой оболочки головного мозга и их связи с *vv. diploicae* и наружными венами головы (схема):

1 — *vv. diploicae*; 2 — *sinus sagittalis superior*; 3 — *sinus transversus et confluens sinuum*; 4 — *sinus sigmoideus*; 5 — *v. occipitalis*; 6 — *v. jugularis interna*; 7 — *v. facialis*; 8 — *v. angularis*; 9 — *sinus cavernosus*; 10 — *v. temporalis superficialis*

стого тела и заканчивается в месте соединения большой мозговой вены и прямого синуса. Это место находится в поперечной борозде мозга около четверохолмия, где сходятся серп большого мозга и намет мозжечка.

3. ***Прямой синус***, *sinus rectus*, непарный, располагается в расщеплении намета мозжечка по линии прикрепления к нему серпа большого мозга. Принимает большую мозговую вену и нижний сагиттальный синус. Впадает прямой синус в место слияния поперечного и верхнего сагиттального синусов. Это место носит название синусный сток, *confluens sinuum*.

4. ***Поперечный синус***, *sinus transversus*, парный, располагается во фронтальной плоскости в одноименной борозде затылочной кости. Простирается от внутреннего затылочного выступа до борозды сигмовидного синуса, где он продолжается в одноименный синус соответствующей стороны.

5. ***Сигмовидный синус***, *sinus sigmoideus*, парный, располагается в одноименной борозде на внутренних поверхностях теменной, височной и затылочной костей, являясь продолжением поперечного синуса. Заканчивается в области яремного отверстия на основании черепа, где переходит во внутреннюю яремную вену.

6. ***Затылочный синус***, *sinus occipitalis*, парный, находится в основании серпа мозжечка. Начинается от синусного стока, *confluens sinuum*, идет параллельно внутреннему затылочному гребню, достигает большого затылочного отверстия, которое охватывает сзади и с боков. Впадает в сигмовидный синус соответствующей стороны, соединяется с внутренними венозными позвоночными сплетениями.

7. ***Пещеристый синус***, *sinus cavernosus*, парный, располагается на основании черепа, по бокам от турецкого седла. Через этот синус проходит внутренняя сонная артерия и отводящий нерв, а в латеральной его стенке — глазодвигательный, блоковой и глазной нервы. Пульсация внутренней сонной артерии в пещеристом синусе способствует оттоку крови из отдельных его вместилищ (пещер), так как стенки синуса мало податливы. В передний отдел синуса впадает клиновидно-теменной синус.

8. ***Межпещеристые синусы***, *sinus intercavernosi*, передний и задний, находятся спереди и сзади от турецкого седла в расщеплении *diaphragma sellae*. Они соединяют правый и левый пещеристые синусы, принимают верхнюю глазную вену и кровь из базилярного сплетения, *plexus basilaris*, которое находится на скате черепа. Это сплетение соединяет задний межпещеристый синус, нижний каменистый синус и внутренние позвоночные венозные сплетения.

9. ***Клиновидно-теменной синус***, *sinus sphenoparietalis*, парный, располагается на заднем крае малых крыльев клиновидной кости и соединяется с *sinus cavernosus*.

10. ***Верхний каменистый синус***, *sinus petrosus superior*, парный, соответствует борозде верхнего каменистого синуса пирамиды височной кости, соединяет пещеристый и сигмовидный синусы.

11. ***Нижний каменистый синус***, *sinus petrosus inferior*, парный, соответствует борозде нижнего каменистого синуса, имеет больший просвет, чем верхний каменистый синус. Формирует анастомоз между пещеристым синусом и верхней луковицей внутренней яремной вены. Кроме того, он принимает кровь из базилярного сплетения, а также вены лабиринта, *vv. labyrinthi*.

Синусный сток, *confluens sinuum*, располагается в области внутреннего затылочного выступа, образован слиянием поперечных, верхнего сагиттального, затылочного и прямого синусов.

Синусы твердой оболочки головного мозга анастомозируют с эмиссарными и диплоическими венами.

II. Диплоические вены костей свода черепа.

Диплоические вены, *vv. diploicae*, находятся в губчатом веществе костей свода черепа. Через вены-выпускники – эмиссарные вены, *vv. emissariae*, они впадают в поверхностные вены головы и анастомозируют с синусами твердой мозговой оболочки. Клапаны в диплоических венах отсутствуют, поэтому кровоток по ним возможен в двух направлениях.

Основные диплоические вены:

1. ***Лобная диплоическая вена***, *v. diploica frontalis*, располагается в чешуе лобной кости. Впадает в надглазничную вену или в верхний сагиттальный синус.

2. ***Передняя височная диплоическая вена***, *v. diploica temporalis anterior*, находится в теменной кости и чешуе височной кости. Соединяет глубокие височные вены и впадает в клиновидно-теменной синус, анастомозирует с лобной диплоической веной.

3. ***Задняя височная диплоическая вена***, *v. diploica temporalis posterior*, соединяет теменной выпускник с сосцевидным выпускником и вливается в сосцевидную эмиссарную вену.

4. ***Затылочная диплоическая вена***, *v. diploica occipitalis*, начинается в чешуе затылочной кости, впадает в затылочную эмиссарную вену или в поперечный синус.

III. Эмиссарные вены черепа.

Эмиссарные вены, *vv. emissariae*, проходят через отверстия (выпускники), расположенные в теменной, височной и затылочной костях.

1. ***Теменная эмиссарная вена***, *v. emissaria parietalis*, парная, соединяет поверхностные височные вены с верхним сагиттальным синусом.

2. ***Сосцевидная эмиссарная вена***, *v. emissaria mastoidea*, формирует анастомоз между *sinus sigmoideus*, затылочной и задней височной диплоической венами.

3. ***Мыщелковая эмиссарная вена***, *v. emissaria condylaris*, соединяет *sinus sigmoideus* с венами наружного позвоночного сплетения и глубокой веной шеи.

4. ***Затылочная эмиссарная вена***, *v. emissaria occipitalis*, располагается в области наружного затылочного выступа, соединяет *vv. occipitales* с поперечным синусом или с синусным стоком.

IV. Венозные сплетения основания черепа.

Эти сплетения окружают содержимое овального отверстия, сонного канала и канала подъязычного нерва.

1. ***Венозное сплетение овального отверстия***, *plexus venosus foraminis ovalis*, располагается в овальном отверстии, окружает нижнечелюстной нерв, соединяет пещеристый синус с крыловидным венозным сплетением.

2. ***Венозное сплетение сонного канала***, *plexus venosus caroticus internus*, окружает внутреннюю сонную артерию в одноименном канале черепа, отводит кровь от слизистой оболочки барабанной полости, соединяет пещеристый синус и крыловидное венозное сплетение.

3. ***Венозное сплетение канала подъязычного нерва***, *plexus venosus canalis n. hypoglossi*, окружает подъязычный нерв в одноименном канале, соединяет затылочный синус с нижним каменистым синусом и внутренним позвоночным сплетением.

V. Вены твердой оболочки головного мозга.

От твердой оболочки свода черепа вены вливаются в *sinus sagittalis superior*, от оболочки основания черепа — в венозные синусы основания черепа. Среди вен твердой оболочки головного мозга, расположенных на основании черепа, выделяют: переднюю, заднюю и средние менингеальные вены. Средние менингеальные вены, *vv. meningeae mediae*, сопровождают *a. meningea media* и впадают в *sinus sphenoparietalis*. В области овального отверстия они анастомозируют с *plexus venosus foraminis ovalis* и *plexus pterygoideus*. Передняя и задняя менингеальные вены, *vv. meningeae anterior et posterior*, имеют незначительные просветы и обычно вливаются в верхний сагиттальный синус.

VI. Вены головного мозга (мозговые вены).

Вены большого мозга, *vv. cerebri*, разделяются на поверхностные, располагающиеся на поверхности полушарий головного мозга, и глубокие, начинающиеся из центральных отделов полушарий мозга.

Поверхностные мозговые вены, *vv. cerebri superficiales*.

1. Верхние мозговые вены, *vv. cerebri superiores*, собирают кровь от коры верхнелатеральной поверхности полушарий большого мозга, образуя сеть вен в мягкой оболочке головного мозга. Наиболее крупные венозные сосуды располагаются в *sulci cerebri*. Верхние мозговые вены прободают паутинную оболочку и впадают в *sinus sagittalis superior*.

2. Поверхностная средняя мозговая вена, *v. cerebri media superficialis*, — парная крупная вена, проходит в центральной борозде и соединяет *sinus sagittalis superior* и *sinus cavernosus*.

3. Нижние мозговые вены, *vv. cerebri inferiores*, берут начало в коре базальной поверхности большого мозга, вливаются в *sinus cavernosus, intercavernosus* и *sphenoparietalis*.

4. Верхние вены мозжечка, *vv. cerebelli superiores*, начинаются на верхней поверхности полушарий мозжечка, впадают в *sinus rectus* и *v. cerebri magna*.

5. Нижние вены мозжечка, *vv. cerebelli inferiores*, находятся на нижней поверхности мозжечка и анастомозируют с верхними. Вливаются в *sinus transversus* и *sinus petrosus inferior*.

Глубокие мозговые вены, *vv. cerebri profundae*, начинаются в базальных ядрах и белом веществе.

1. Базальная вена, *v. basalis*, формируется в области *substantia perforata anterior* и проходит вдоль зрительного тракта. Затем она огибает ножки мозга и вливается над шишковидным телом в *v. cerebri magna*.

2. Передние мозговые вены, *vv. cerebri anteriores*, начинаются на медиальной поверхности полушария большого мозга, выходят на основание и соединяют большую мозговую вену с нижним сагиттальным синусом.

3. Внутренние мозговые вены, *vv. cerebri internae*, собирают кровь от белого вещества полушарий большого мозга, стенок желудочков, зрительного бугра и базальных ядер. Вблизи крыши среднего мозга все вены впадают в *v. cerebri magna*.

4. Верхняя и нижняя ворсинчатые вены, *vv. choroideae superior et inferior*, формируются из вен сосудистого сплетения бокового желудочка, проникающего через *foramen interventriculare* в центральную часть бокового желудочка. Эти вены также вливаются в большую мозговую вену.

5. Передняя и задняя вены прозрачной перегородки, *vv. septi pellucidi anterior et posterior*, начинаются в веществе мозга, которое формирует стенку переднего рога бокового желудочка. Они вливаются в ворсинчатые вены.

6. Верхняя и нижняя таламо-стриарные вены, *vv. thalamostriatae superior et inferior*, начинаются в зрительном бугре и базальных ядрах, вливаются в большую мозговую вену.

7. Большая мозговая вена, *v. cerebri magna*, представляет собой короткий ствол, длиной 0,5–1 см, который формируется в результате слияния перечисленных выше глубоких вен полушарий большого мозга. В поперечной борозде мозга над верхними холмиками среднего мозга она впадает в *sinus rectus*.

VII. Вены глазницы.

От органокомплекса глазницы, лобной области, частично верхней челюсти кровь оттекает по верхней и нижней глазным венам, которые впадают в пещеристый синус и вены головы.

1. ***Верхняя глазная вена***, *v. ophthalmica superior*, формируется на верхней поверхности глазного яблока.

В нее вливаются:

1) носолобная вена, *v. nasofrontalis*, собирает кровь от области лба и наружного носа; в медиальном углу глаза анастомозирует с *v. angularis*, являющейся корнем лицевой вены;

2) решетчатые вены, *vv. ethmoidales*, собирают кровь от слизистой оболочки ячеек решетчатой кости, выходят в глазницу через одноименные отверстия;

3) слезная вена, *v. lacrimalis*, отводит кровь от слезной железы;

4) вены век, *vv. palpebrales*, собирают кровь от верхнего и нижнего век;

5) вены глазного яблока: конъюнктивальные, *vv. conjunctivales*; вортикозные, *vv. vorticosae*; ресничные, *vv. ciliares*; эписклеральные вены, *vv. episclerales*; цент-

ральная вена сетчатки, *v. centralis retinae*, формируются в одноименных образованиях.

Верхняя глазная вена сначала располагается в медиальном верхнем углу глазницы, затем направляется к латеральной стенке глазницы, перекрещивая зрительный нерв под верхней прямой мышцей глазного яблока. Верхняя глазная вена покидает глазницу через верхнюю глазничную щель, впадает в пещеристый синус, клапанов не имеет.

2. ***Нижняя глазная вена***, *v. ophthalmica inferior*. Нижняя глазная вена формируется из мелких вен слезного мешка, медиальной, нижней прямых и нижней косой мышц глаза. От медиального нижнего угла глазницы вена переходит на ее нижнюю стенку и сопровождает нижнюю прямую мышцу глазного яблока. Затем она разделяется на два ствола: один из них впадает в *sinus cavernosus* или в верхнюю глазную вену; другой проходит через нижнюю глазничную щель и соединяется с глубокой веной лица.

Нижняя глазная вена анастомозирует с крыловидным венозным сплетением и подглазничной веной. Клапаны в системе этих вен отсутствуют, поэтому кровь может проходить как из вен лица в пещеристый синус, так и обратно. При воспалении возможно попадание инфекции из зубов, верхнечелюстной пазухи, глазницы и полости носа в пещеристый синус.

VIII. Вены лабиринта, *vv. labyrinthi*, небольшие по диаметру, выходят из внутреннего уха через *meatus acusticus internus* и впадают в нижний каменистый синус.

Внечерепные притоки внутренней яремной вены

Глоточные вены, *vv. pharyngeae*, отводят кровь из *plexus pharyngeus*, располагающегося снаружи от мышечной оболочки глотки. Сплетение связано с менингеальными венами, с венами нёба, слуховой трубы, глубоких мышц шеи, с венозными сплетениями позвоночного столба. *Vv. pharyngeae*, спускаясь по латеральной стенке глотки, сопровождают *a. pharyngea ascendens* и вливаются самостоятельно во внутреннюю яремную вену или соединяются с одним из ее притоков (*v. lingualis*, *v. thyroidea superior*, *v. retromandibularis*).

Язычная вена, *v. lingualis*, формируется из дорсальных и глубокой вен языка, подъязычной вены и вены, сопровождающей подъязычный нерв, *vv. dorsales linguae*, *v. profunda linguae*, *v. sublingualis et v. comitans nervi hypoglossi*. Данные вены анастомозируют между собой и образуют общий ствол у корня языка. Язычная вена часто соединяется с лицевой и занижнечелюстной венами, образуя общую лицевую вену, *v. facialis communis*. Эта вена впадает во внутреннюю яремную вену примерно на уровне подъязычной кости, предварительно пересекая наружную сонную артерию. Реже язычная вена впадает непосредственно во внутреннюю яремную вену.

Лицевая вена, *v. facialis*, образуется в результате слияния следующих вен: надблоковых, *vv. supratrochleares*, надглазничной, *v. supraorbitalis*, отводящих кровь из лобной области и угловой вены, *v. angularis*. Лицевая вена идет вниз и латерально, к переднему краю жевательной мышцы, располагаясь позади лицевой артерии. Лицевая вена анастомозирует с верхней глазной веной. В лицевую вену впадают:

1) вены верхнего века, *vv. palpebrales superiores*, отводящие кровь от верхнего века;

2) наружные носовые вены, *vv. nasales externae*, осуществляющие отток от наружного носа;

3) вены нижнего века, *vv. palpebrales inferiores*, несущие кровь от нижнего века;

4) верхняя губная вена, *v. labialis superior*, соответствует одноименной артерии, отводит кровь от верхней губы;

5) нижние губные вены, *vv. labiales inferiores*, идут вместе с одноименной артерией, отводят кровь от нижней губы;

6) глубокая вена лица, *v. faciei profunda*, формируется из верхних альвеолярных вен, *vv. alveolares superiores*, осуществляющих отток крови из верхней челюсти, анастомозирует с крыловидным венозным сплетением;

7) вены околоушной железы, *vv. parotidei*, соответствующие железистым ветвям лицевой артерии, дренируют околоушную железу;

8) наружная нёбная вена, *v. palatina externa* , формируется из вен нёба;

9) подподбородочная вена, *v. submentalis*, образуется из вен подбородка, идет кзади по челюстно-подъязычной мышце вместе с одноименной артерией и впадает в лицевую вену у места ее перегиба через основание нижней челюсти.

Вены лица имеют между собой множественные анастомозы, что обусловливает их сетевидное строение.

Занижнечелюстная вена, *v. retromandibularis*, формируется в височной области из поверхностных и средней височных вен, осуществляющих отток крови из височной и теменной областей свода черепа. Далее она принимает притоки на лице и шее и впадает во внутреннюю яремную вену. Занижнечелюстная вена анастомозирует с наружной яремной веной. Нередко *v. retromandibularis* соединяется с *v. facialis*, при этом формируется общая лицевая вена, *v. facialis communis*, которая впадает в *v. jugularis interna*. Притоками занижнечелюстной вены являются:

1) передние ушные вены, *vv. auriculares anteriores*, отводящие кровь от передней поверхности ушной раковины и наружного слухового прохода;

2) вены околоушной железы, *vv. parotideae*, формируются из вен околоушной слюнной железы;

3) вены височно-нижнечелюстного сустава, *vv. articularis temporomandibularis*, начинаются из нижнечелюстного венозного сплетения, *plexus venosus mandibularis*, окружающего височно-нижнечелюстной сустав;

4) барабанные вены, *vv. tympanicae*, отводящие кровь от барабанной полости. Они могут впадать в нижнечелюстное венозное сплетение;

5) шилососцевидная вена, *v. stylomastoidea*, соответствует бассейну одноименной артерии, анастомозирует со средними менингеальными венами;

6) поперечная вена лица, *v. transversa faciei*, соответствует одноименной артерии, отводит кровь от нижне-латеральной части лица;

7) верхнечелюстные вены, *vv. maxillares*, обычно две, соответствуют положению начальных отделов одноименной артерии. Формируются из крыловидного венозного сплетения, *plexus venosus pterygoideus*, которое располагается между крыловидными мышцами. В крыловидное сплетение оттекает кровь из полости носа по клиновидно-нёбной вене, *v. sphenopalatina*, от средней части твердой мозговой оболочки — по средним менингеальным венам, *vv. meningeae mediae*, от височной ямки — по глубоким височным венам, *vv. temporales profundae*, от крыловидного канала — по одноименной вене, *v. canalis pterygoidei*, от жевательных мышц — по жевательным венам, *vv. massetericae*, от нижней челюсти — по нижней альвеолярной вене, *v. alveolaris inferior*, от венозных сплетений овального и круглого отверстий.

Верхняя щитовидная вена, *v. thyroidea superior*, начинается 2–3 стволами от верхнего отдела щитовидной железы. Верхние щитовидные вены анастомозируют с венами гортани и грудино-ключично-сосцевидной мышцы. В верхнюю щитовидную вену непосредственно вливаются грудино-ключично-сосцевидные вены, *vv. sternocleidomastoideae*, и верхняя гортанная вена, *v. laryngea superior*.

Средняя щитовидная вена, *v. thyroidea media*, начинается 1–2 стволами от перешейка щитовидной железы. Собирает венозную кровь от щитовидной железы и венозного сплетения клетчатки шеи в области *spatium interaponeuroticum suprasternale*.

НАРУЖНАЯ ЯРЕМНАЯ ВЕНА

Наружная яремная вена, *v. jugularis externa* (рис. 145), является самой крупной подкожной веной шеи. Она начинается двумя корнями: передний представлен анастомозом с *v. retromandibularis*, задний образуется позади ушной раковины путем слияния затылочной и задней ушной вен, *v. occipitalis et v. auricularis posterior*. Соединяются эти стволы у переднего края *m. sternocleidomastoideus* на уровне угла нижней челюсти.

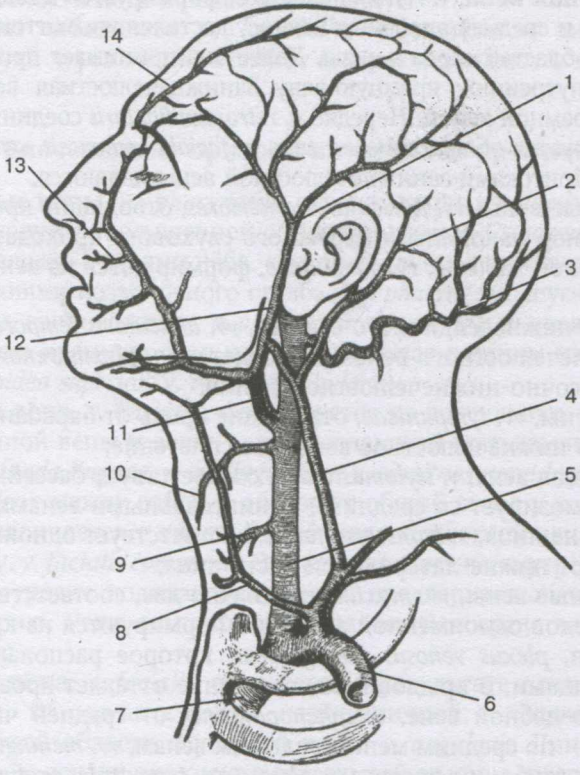

Рис. 145. Вены головы и шеи (схема):
1 — *v. temporalis superficialis*; 2 — *v. auricularis posterior*; 3 — *v. occipitalis*; 4 — *v. jugularis externa*; 5 — *v. jugularis interna*; 6 — *v. subclavia*; 7 — *v. brachiocephalica*; 8 — *v. jugularis anterior*; 9 — *v. thyroidea superior*; 10 — *vv. pharyngeae*; 11 — *v. facialis communis*; 12 — *v. retromandibularis*; 13 — *v. labialis superior*; 14 — *v. frontalis*

Задняя ушная вена, *v. auricularis posterior*, начинается из поверхностного сплетения позади уха и сообщается с *emissarium mastoideum*.

Затылочная вена, *v. occipitalis*, отводит кровь из венозных сплетений затылочной области головы, соединяется с задней ушной веной.

Наружная яремная вена впадает в венозный угол, образованный подключичной и внутренней яремной венами, *v. subclavia et v. jugularis interna*. Почти на всем протяжении она покрыта только поверхностной фасцией и подкожной мышцей шеи. Имеет клапаны у места впадения и на середине шеи. В тех случаях, когда хорошо развит анастомоз с *v. retromandibularis*, кровь из последней направляется в *v. jugularis externa*, при этом она существенно расширяется.

Притоки наружной яремной вены:

1. ***Задняя подкожная вена шеи***, *v. cervicalis subcutanea posterior*, начинается из поверхностных вен затылочной области и, спускаясь между *m. trapezius* и *m. sternocleidomastoideus*, впадает в *v. jugularis externa* приблизительно у заднего края *m. sternocleidomastoideus*.

2. ***Поперечная вена шеи***, *v. transversa colli*, и ***надлопаточная вена***, *v. suprascapularis*, сопровождают одноименные артерии и вливаются самостоятельно или общим стволом в *v. jugularis externa*, иногда — непосредственно в *v. subclavia*.

Таким образом, *v. jugularis externa* отводит кровь от затылочной области головы, от кожи и мышц шеи.

ПЕРЕДНЯЯ ЯРЕМНАЯ ВЕНА

Передняя яремная вена, *v. jugularis anterior* (см. рис. 144, 145), начинается из поверхностных вен подбородочной области, направляется вниз по *m. mylohyoideus* и *m. sternohyoideus* вблизи срединной линии. Затем она входит в *spatium interaponeuroticum suprasternale* и поворачивает под прямым углом латерально в *recessus lateralis*, соединяясь своим концом с *v. jugularis externa*. Реже *v. jugularis anterior* впадает в *v. subclavia* или непосредственно в *v. brachiocephalica*. Обычно *v. jugularis anterior* той и другой стороны соединяются между собой в *spatium interaponeuroticum suprasternale* (над *incisura jugularis sterni*) поперечным анастомозом, образуя яремную венозную дугу, *arcus venosus juguli*. Эта дуга имеет анастомозы с *vv. thyroideae inferiores* и с подкожными венами передней грудной стенки. Иногда обе *vv. jugulares anteriores* сливаются в непарный сосуд, образуя срединную вену шеи, *v. mediana colli*. Последняя редко наблюдается при наличии обеих *vv. jugulares anteriores*.

Следует отметить, что вены шеи можно классифицировать на поверхностные и глубокие. Поверхностными являются передняя и наружная яремная вены. Глубокой является внутренняя яремная вена.

ВЕНЫ ВЕРХНЕЙ КОНЕЧНОСТИ

Различают поверхностные и глубокие вены верхней конечности. Они соединяются между собой большим количеством анастомозов и имеют многочисленные клапаны.

Поверхностные вены

Поверхностные (подкожные) вены развиты сильнее, чем глубокие, поэтому они являются основным дренажным руслом верхней конечности (рис. 146). От них начинаются основные венозные пути оттока крови от кожи и подкожной клетчатки верхней конечности — латеральная и медиальная подкожные вены

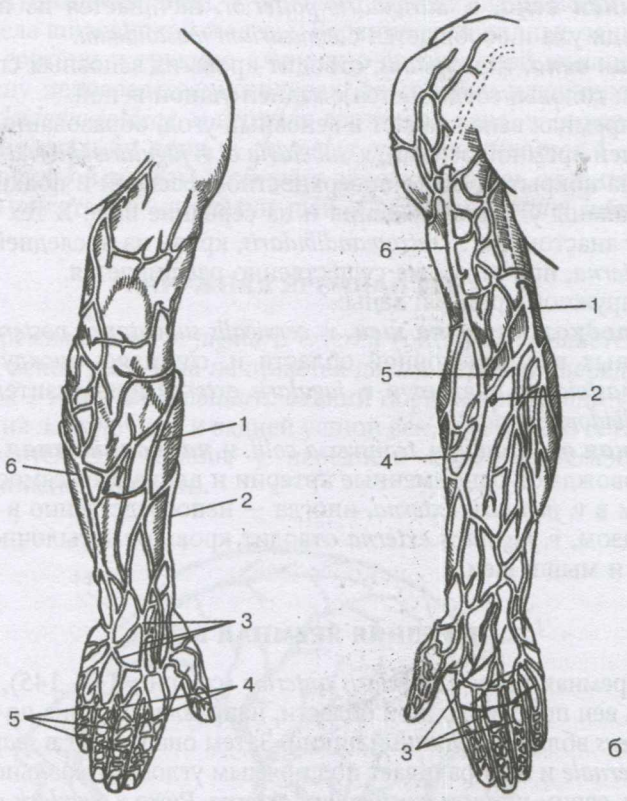

Рис. 146. Поверхностные (подкожные) вены верхней конечности:
а — вид сзади: 1 — *v. cephalica accessoria*; 2 — *v. cephalica*; 3 — *rete venosum dorsale manus*; 4 — *vv. metacarpales dorsales*; 5 — *vv. digitales dorsales propriae*; 6 — *v. basilica*;
б — вид спереди: 1 — *v. basilica*; 2 — *v. perforans*; 3 — *vv. digitales palmares propriae*; 4, 6 — *v. cephalica*; 5 — *v. mediana cubiti*

руки, которые принимают кровь из венозного сплетения тыльной поверхности пальцев.

Дорсальные пястные вены, *vv. metacarpales dorsales* (четыре), богато анастомозируют между собой, образуя тыльную венозную сеть кисти, *rete venosum dorsale manus*. В эту сеть впадают поверхностные вены ладонной поверхности кисти, которые начинаются из ладонных пальцевых вен, *vv. digitales palmares*. Из тыльной венозной сети кисти начинаются: поверхностные вены предплечья — латеральная и медиальная подкожные вены руки.

Латеральная подкожная вена руки, *v. cephalica*, начинается от лучевой части венозной сети тыльной поверхности кисти, являясь как бы продолжением первой дорсальной пястной вены, *v. metacarpalis dorsalis I*. Она направляется с тыльной поверхности кисти на переднюю поверхность лучевого края предплечья, принимает по пути многочисленные кожные вены предплечья и достигает локтевой ямки. Здесь она анастомозирует через срединную вену локтя с медиальной подкожной веной руки и продолжается на плечо, где располагается сначала в латеральной борозде двуглавой мышцы плеча, а далее — в борозде между

дельтовидной и большой грудной мышцами, прободает фасцию и впадает под ключицей в подмышечную вену.

Медиальная подкожная вена руки, *v. basilica*, является продолжением четвертой дорсальной пястной вены, *v. metacarpalis dorsalis IV*, переходит с тыльной поверхности кисти на локтевую сторону передней поверхности предплечья и следует в сторону локтевой ямки, где принимает срединную вену локтя. Далее медиальная подкожная вена поднимается по *sulcus bicipitalis medialis* на плечо, на границе нижней и средней его третей прободает фасцию и впадает в одну из плечевых вен.

Срединная вена локтя, *v. mediana cubiti*, не имеет клапанов, располагается под кожей в передней локтевой области. Проходит косо от латеральной подкожной вены руки, *v. cephalica*, к медиальной подкожной вене руки, анастомозируя с глубокими венами.

Срединная вена предплечья, *v. mediana antebrachii*, встречается не постоянно. В передней локтевой области она впадает в срединную вену локтя или делится на два ствола, которые самостоятельно вливаются в латеральную и медиальную подкожные вены руки.

Глубокие вены

Глубокие (парные) вены ладонной поверхности кисти сопровождают одноименные артерии, образуя поверхностную и глубокую венозные дуги.

Поверхностная ладонная венозная дуга, *arcus venosus palmaris superficialis*, принимает ладонные пальцевые вены.

Глубокая ладонная венозная дуга, *arcus venosus palmaris profundus*, принимает парные ладонные пястные вены, *vv. metacarpales palmares*. Глубокая и поверхностная ладонные венозные дуги продолжаются в парные глубокие вены предплечья — локтевые и лучевые.

Локтевые и лучевые вены, *vv. ulnares et vv. radiales*, сопровождают одноименные артерии и на плече образуют две плечевые вены.

Плечевые вены, *vv. brachiales*, не доходя до подмышечной вены, сливаются в один ствол, который на уровне нижнего края сухожилия широчайшей мышцы спины переходит в подмышечную вену, *v. axillaris*.

ПОДМЫШЕЧНАЯ ВЕНА

Подмышечная вена, *v. axillaris* (рис. 147), является продолжением двух плечевых вен, *vv. brachiales*, которые сопровождают *a. brachialis*, или продолжением подкожных вен руки. Притоки подмышечной вены соответствуют ветвям соименной артерии. Наиболее значительными из них являются: латеральная грудная вена, *v. thoracica lateralis*, в которую впадают грудонадчревные вены, *vv. thoracoepigastricae*. Последние анастомозируют с околопупочными, поверхностными и нижними надчревными венами, *vv. paraumbilicales, vv. epigastricae superficiales et vv. epigastricae inferiores*. В грудонадчревные вены отводится кровь из околососкового венозного сплетения, *plexus venosus areolaris*, образованного подкожными венами молочной железы.

В подмышечной полости вена проходит впереди *a. axillaris*.

Подмышечная вена и артерия вместе с нервами окружены рыхлой жировой клетчаткой и подмышечными лимфатическими узлами. Подмышечная вена покидает подмышечную полость через ее верхнее отверстие, образованное I реб-

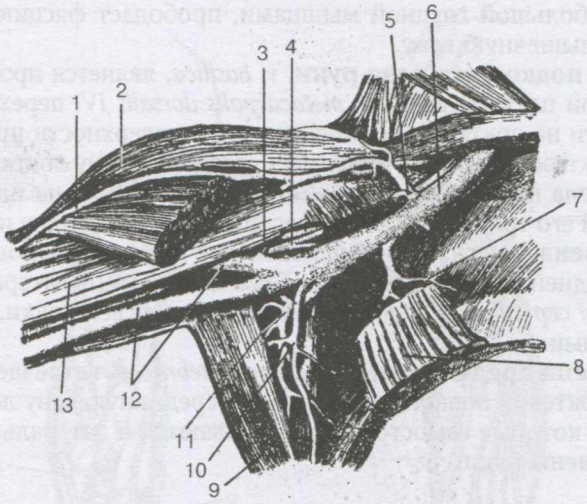

Рис. 147. Вены правой подмышечной полости:
1 — *v. cephalica*; 2 — *m. deltoideus*; 3 — *v. circumflexa humeri anterior*; 4 — *n. medianus*; 5 — *v. thoraco-acromialis*; 6 — *v. axillaris*; 7 — *v. thoracica superior*; 8 — *m. pectoralis minor*; 9 — *m. latissimus dorsi*; 10 — *v. thoracica lateralis*; 11 — *v. subscapularis*; 12 — *vv. brachiales*; 13 — *m. coracobrachialis*

ром, лопаткой и ключицей. Выйдя в надключичную область, подмышечная вена продолжается в подключичную вену.

ПОДКЛЮЧИЧНАЯ ВЕНА

Подключичная вена, *v. subclavia* (см. рис. 147), имеет клапаны, простирается от латерального края I ребра до грудино-ключичного сустава, позади которого она соединяется с внутренней яремной веной. Подключичная вена отделена от одноименной артерии передней лестничной мышцей и располагается в *spatium antescalenum*. Стенка вены сращена с собственной фасцией шеи, с надкостницей I ребра, с сухожилием *m. scalenus anterior*, с фасциальным влагалищем *m. subclavius*, поэтому просвет вены не спадается. Это имеет практическое значение, так как при повреждении вены может возникнуть воздушная эмболия.

Подключичная вена, как правило, не принимает ни одного постоянного притока. Надлопаточная и поперечная вены шеи, *v. suprascapularis et . transversa colli*, обычно впадают в *v. jugularis externa* и реже непосредственно в *v. subclavia*. Вены, соответствующие ветвям *a. subclavia*, впадают в плечеголовную вену.

СИСТЕМА НИЖНЕЙ ПОЛОЙ ВЕНЫ

Нижняя полая вена, *v. cava inferior* (см. рис. 137), образуется путем слияния правой и левой общих подвздошных вен на уровне межпозвоночного диска между IV–V поясничными позвонками. Она представляет собой самый крупный сосуд, диаметром 20–34 мм, не имеющий клапанов. Только на месте ее впадения в правое предсердие имеется утолщение мышечной стенки, напоминающее складку, — заслонка нижней полой вены, *valvula venae cavae inferioris*. Длина брюшной части нижней полой вены 17–18 см, грудной — 1,5–2 см. Нижняя полая вена

в брюшной полости располагается забрюшинно, справа от аорты позади всех внутренних органов. На уровне IV поясничного позвонка ее пересекает корень брыжейки тонкой кишки, на уровне II–I поясничных позвонков — восходящая часть двенадцатиперстной кишки, поджелудочная железа, воротная вена, общий желчный проток, верхняя часть двенадцатиперстной кишки. В области *foramen epiploicum* нижняя полая вена покрыта париетальным листком брюшины. Затем она проходит в задней части правой продольной борозды печени, где в нее впадают печеночные вены.

В брюшной полости позади нижней полой вены находятся правый симпатический ствол, начальные отделы правых поясничных артерий и правая почечная артерия.

В систему нижней полой вены кровь поступает от нижних конечностей, нижней части туловища, внутренних органов малого таза и некоторых органов брюшной полости — почек, надпочечников и печени. Нижняя полая вена имеет париетальные и висцеральные притоки. В грудную полость она проникает через одноименное отверстие сухожильной части диафрагмы и впадает в правое предсердие на его диафрагмальной поверхности.

Париетальные притоки нижней полой вены

1. ***Поясничные вены***, *vv. lumbales*, имеются в количестве трех—четырех пар. Они собирают кровь от областей, соответствующих разветвлениям поясничных артерий. Часто *vv. lumbales* I *et* II впадают в непарную вену, *v. azygos*, а не в нижнюю полую вену. Поясничные вены каждой стороны анастомозируют между собой при помощи восходящей поясничной вены, *v. lumbalis ascendens*. В поясничные вены оттекает кровь от наружных и внутренних позвоночных венозных сплетений, *plexus venosi vertebrales externi et interni*.

2. ***Нижние диафрагмальные вены***, *vv. phrenicae inferiores*, правые и левые, вены-спутницы одноименных артерий, впадают в нижнюю полую вену после ее выхода из одноименной борозды печени.

3. ***Срединная крестцовая вена***, *v. sacralis mediana*, непарная, отводит кровь от крестцового венозного сплетения, иногда впадает в начальную часть нижней полой вены.

Висцеральные притоки нижней полой вены

1. ***Правая яичковая вена***, *v. testicularis dextra*, парная, начинается из лозовидного сплетения, *plexus pampiniformis*, которое располагается на заднем крае яичка и входит в состав семенного канатика. Лозовидное сплетение образовано многочисленными венами, которые оплетают яичковую артерию. У женщин яичниковая вена, *v. ovarica*, начинается от лозовидного венозного сплетения, находящегося в составе *ligamentum suspensorium ovarii*. *V. testicularis* (*ovarica*) *dextra* впадает под острым углом в нижнюю полую вену, а *v. testicularis* (*ovarica*) *sinistra* — под прямым углом в левую почечную вену.

2. ***Почечная вена***, *v. renalis*, парная, выходит из ворот почки, располагается в горизонтальном направлении впереди почечной артерии и впадает в нижнюю полую вену на уровне межпозвоночного диска между I и II поясничными позвонками. Левая почечная вена на 1,5–2 см длиннее правой, проходит впереди аорты и принимает левую надпочечниковую и левую яичковую (яичниковую) вену. В почечные вены также поступает кровь от жировой капсулы почки. Эти

вены анастомозируют с поясничными, с правой и левой восходящими поясничными венами и с венами мочеточника.

3. ***Правая надпочечниковая вена***, *v. suprarenalis dextra,* короткая, широкая, клапанов не имеет, выходит из ворот надпочечника и впадает в нижнюю полую вену на уровне XI грудного позвонка. Поверхностные надпочечниковые вены впадают в притоки нижней полой вены (в нижние диафрагмальные, поясничные, почечные вены) или в притоки воротной вены (в селезеночную, желудочные вены, вены поджелудочной железы).

4. ***Печеночные вены***, *vv. hepaticae*, расположены в паренхиме печени и впадают в нижнюю полую вену в количестве 3–9 в месте ее прохождения в правой продольной борозде печени.

ОБЩАЯ ПОДВЗДОШНАЯ ВЕНА

Общая подвздошная вена, *v. iliaca communis* (рис. 148), парная, начинается слиянием внутренней и наружной подвздошных вен на уровне *articulatio sacroiliaca* соответствующей стороны. Правая общая подвздошная вена, *v. iliaca communis dextra*, короче, левая несколько длиннее и идет косо по передней поверхности

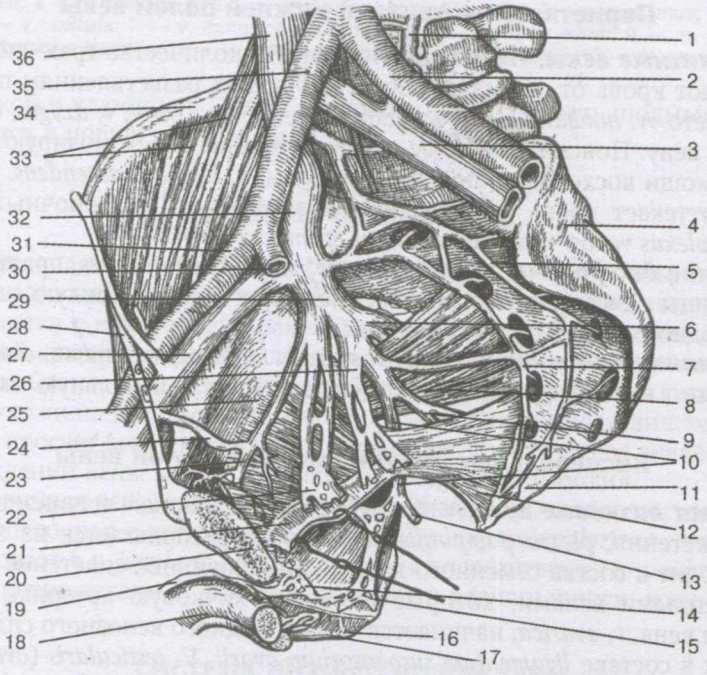

Рис. 148. Кровеносные сосуды таза. Правая сторона:
1 — *v. iliolumbalis sinistra*; 2 — *a. iliaca communis sinistra*; 3 — *v. iliaca communis sinistra*; 4 — *facies auricularis ossis sacri*; 5 — *v. sacralis mediana*; 6 — *v. glutea superior*; 7 — *v. sacralis lateralis*; 8 — *m. piriformis*; 9 — *v. glutea inferior*; 10 — *v. pudenda interna*; 11 — *os coccygis*; 12 — *m. coccygeus*; 13 — *v. rectalis inferior*; 14 — *plexus venosus prostaticus*; 15 — *v. perinealis superficialis*; 16 — *v. perinealis profunda*; 17 — *tuber ischiadicum*; 18 — *penis*; 19 — *v. dorsalis penis profunda*; 20 — *facies symphysialis*; 21 — *m. levator ani*; 22 — *plexus venosus vesicalis*; 23 — *v. obturatoria*; 24 — анастомоз между *v. obturatoria* и *v. epigastrica inferior*; 25 — *m. obturatorius internus*; 26 — *v. rectalis media*; 27 — *v. iliaca externa*; 28 — *lig. inguinale* (*Poupartii*); 29 — *v. iliaca interna*; 30 — *a. iliaca interna*; 31 — *a. iliaca externa*; 32 — *v. iliaca communis dextra*; 33 — *m. iliopsoas*; 34 — *crista iliaca*; 35 — *a. iliaca communis dextra*; 36 — *v. cava inferior*

тела V поясничного позвонка. *V. iliaca communis dextra* проходит сначала сзади, затем латерально от одноименной артерии. *V. iliaca communis sinistra* располагается медиально по отношению к соименной артерии. Правая общая подвздошная вена притоков не имеет. Левая — в конечной части часто принимает срединную крестцовую вену, *v. sacralis mediana*, выходящую из крестцового венозного сплетения, *plexus venosus sacralis*. Это сплетение расположено на вентральной поверхности крестца и получает притоки из латеральных крестцовых вен, *vv. sacrales laterales*, из венозных сплетений таза — *plexus venosus rectalis* и *plexus venosus vesicalis* и из вен крестцовых позвонков.

ВНУТРЕННЯЯ ПОДВЗДОШНАЯ ВЕНА

Внутренняя подвздошная вена, *v. iliaca interna*, располагается на боковой стенке малого таза позади одноименной артерии. Области, из которых отводят кровь ее корни и притоки, соответствуют (за исключением пупочной вены) разветвлениям одноименной артерии.

Корнем внутренней подвздошной вены является внутренняя половая вена, *v. pudena interna*, топография которой не вполне соответствует одноименной артерии. Внутренняя половая вена начинается в области промежности под симфизом, являясь продолжением анастомоза *v. dorsalis penis* и *vv. profundae penis*. На своем протяжении она получает следующие притоки: вены мочеиспускательного канала, *vv. urethrales*; вены луковицы полового члена, *v. bulbi penis* (у женщин — вену луковицы преддверия влагалища, *v. bulbi vestibuli vaginae*); задние мошоночные вены, *vv. scrotales posteriores*, (у женщин — задние губные вены, *vv. labiales posteriores*); вены промежности, *vv. perinei*; нижние прямокишечные вены, *vv. rectales inferiores*. Во внутреннюю половую вену поступает кровь из *vv. profundae penis* (*clitoridis*) и *v. dorsalis penis* (*clitoridis*) *profunda*. В малый таз она проникает через подгрушевидное отверстие. В концевом отделе иногда соединяется с нижней ягодичной веной в один ствол.

V. iliaca interna имеет париетальные и висцеральные притоки.

Париетальные притоки внутренней подвздошной вены

Эти вены собирают кровь от областей, соответствующих разветвлению одноименных артерий.

1. ***Верхние и нижние ягодичные вены***, *vv. gluteae superiores et inferiores*.
2. ***Запирательные вены***, *vv. obturatoriae*.
3. ***Латеральные крестцовые вены***, *vv. sacrales laterales* (парные).
4. ***Подвздошно-поясничная вена***, *v. iliolumbalis*.

На вентральной поверхности крестца находится крестцовое венозное сплетение, *plexus venosus sacralis*, которое образуется за счет анастомозов латеральных и срединной крестцовых вен, *vv. sacrales laterales et v. sacralis mediana*, и подвздошно-поясничных вен, *vv. iliolumbales*.

Висцеральные притоки внутренней подвздошной вены

Эти притоки начинаются от сильно развитых венозных сплетений, окружающих органы малого таза.

1. ***Простатическое венозное сплетение***, *plexus venosus prostaticus*, окружает простату и семенные пузырьки. В него впадают глубокая дорсальная вена поло-

вого члена, *v. dorsalis penis profunda*, глубокие вены полового члена, *vv. profundae penis*, и задние мошоночные вены, *vv. scrotales posteriores*, проникающие в полость таза через мочеполовую диафрагму. Из простатического венозного сплетения кровь оттекает во внутреннюю половую вену, *v. pudenda interna*, в мочепузырные вены, *vv. vesicales*, и непосредственно во внутреннюю подвздошную вену.

У женщин имеется венозное сплетение, окружающее мочеиспускательный канал, *plexus venosus urethrae femininae*, в которое вливаются глубокая дорсальная вена клитора, *v. dorsalis clitoridis profunda*, глубокие вены клитора, *vv. profundae clitoridis*. Кзади это сплетение переходит во влагалищное венозное сплетение, *plexus venosus vaginalis*. Отток крови из названных сплетений осуществляется в *v. pudenda interna* и *vv. vesicales*. Во внутреннюю половую вену также впадают задние губные вены, *vv. labiales posteriores*. Влагалищное венозное сплетение кверху переходит в маточное венозное сплетение, *plexus venosus uterinus*, окружающее шейку матки. Отток крови от дна, верхней части тела, круглой и широкой связок матки происходит в маточные вены, *vv. uterinae*.

2. ***Мочепузырное венозное сплетение***, *plexus venosus vesicalis*, охватывающее мочевой пузырь с боков и в области дна. Кровь из этого сплетения оттекает по многочисленным мочепузырным венам, *vv. vesicales*, которые имеют клапаны.

3. ***Прямокишечное венозное сплетение***, *plexus venosus rectalis*, прилежащее к прямой кишке сзади и с боков. Оно расположено в подслизистой основе кишки и наиболее развито в нижнем ее отделе. Из этого сплетения кровь оттекает по одной непарной верхней и двум парным средним и нижним прямокишечным венам. Верхняя прямокишечная вена, *v. rectalis superior*, впадает в нижнюю брыжеечную вену. Средние прямокишечные вены, *vv. rectales mediae*, парные, отводят кровь от среднего отдела органа и впадают во внутреннюю подвздошную вену. Нижние прямокишечные вены, *vv. rectales inferiores*, парные, по ним кровь оттекает во внутреннюю половую вену.

Венозные сплетения, окружающие органы малого таза, имеют между собой сильно развитую сеть анастомозов.

НАРУЖНАЯ ПОДВЗДОШНАЯ ВЕНА

Наружная подвздошная вена, *v. iliaca externa*, является продолжением бедренной вены (границей между ними служит паховая связка). Она принимает кровь от вен нижней конечности. Наружная подвздошная вена располагается рядом с одноименной артерией с медиальной стороны от большой поясничной мышцы. На уровне крестцово-подвздошного сустава соединяется с внутренней подвздошной веной, *v. iliaca interna*, образуя общую подвздошную вену, *v. iliaca communis*. Непосредственно над паховой связкой в наружную подвздошную вену впадают два притока.

1. **Нижняя надчревная вена**, *v. epigastrica inferior*. Соответствует зоне разветвления одноименной артерии, имеет аналогичные по названиям анастомозы.

2. **Глубокая вена, окружающая подвздошную кость**, *v. circumflexa ilium profunda*, которая анастомозирует с подвздошно-поясничной веной — притоком внутренней подвздошной вены.

Наружная, внутренняя и общая подвздошные вены клапанов не имеют. В некоторых венах, составляющих париетальные притоки наружной и внутренней подвздошных вен, клапаны развиты хорошо.

ВЕНЫ НИЖНЕЙ КОНЕЧНОСТИ

Различают поверхностные и глубокие вены нижней конечности, имеющие по своему ходу многочисленные клапаны. Между собой поверхностные и глубокие вены соединяются анастомозами, особенно хорошо развитыми в области голени. Эти анастомозы называются коммуникантными венами, *vv. communicantes*, по которым кровь благодаря наличию клапанов может оттекать только из поверхностных вен в глубокие. В конечном счете, и магистральные поверхностные венозные стволы (большая подкожная и малая подкожная вены) также впадают в глубокие вены, поэтому основным дренажным руслом на нижней конечности является система глубоких вен.

Поверхностные вены

Поверхностные вены начинаются из венозных сплетений пальцев стопы в виде тыльных пальцевых вен, *vv. digitales dorsales pedis* (рис. 149), которые впадают в тыльную венозную дугу стопы, *arcus venosus dorsalis pedis*. От медиального и латерального концов этой дуги берут начало медиальная и латеральная краевые вены. Продолжением первой из них является большая подкожная вена ноги, а второй — малая подкожная вена ноги. На подошвенной поверхности стопы располагается подошвенная венозная сеть, *rete venosum plantare*, принимающая кровь из многочисленных подкожных вен. Она анастомозирует с глубокими венами пальцев и плюсны, а также с тыльной венозной дугой стопы. Кровь из подкожных вен тыльной и подошвенной поверхностей стопы оттекает по большой и малой подкожным венам ноги.

Большая подкожная вена ноги, *v. saphena magna*, начинается впереди медиальной лодыжки и, приняв притоки со стороны подошвенной поверхности стопы, поднимается кверху рядом с подкожным нервом по медиальной поверхности голени. Затем она огибает сзади медиальный надмыщелок бедренной кости, пересекает портняжную мышцу и проходит по переднемедиальной поверхности бедра к подкожной щели, *hiatus saphenus*. Здесь вена прободает решетчатую фасцию и впадает в бедренную вену. *V. saphena magna* принимает многочисленные подкожные вены переднемедиальной поверхности голени и бедра. Перед впадением в бедренную вену в нее могут впадать подкожные вены наружных половых органов и передней стенки живота:

1) наружные половые вены, *vv. pudendae externae*;

2) поверхностная вена, окружающая подвздошную кость, *v. circumflexa ilium superficialis*;

3) поверхностная надчревная вена, *v. epigastrica superficialis*;

4) поверхностные дорсальные вены полового члена (клитора), *vv. dorsales penis* (*clitoridis*) *superficiales*;

5) передние мошоночные (губные) вены, *vv. scrotales* (*labiales*) *anteriores*.

Малая подкожная вена ноги, *v. saphena parva*, является продолжением латеральной краевой вены стопы. Она отводит кровь от тыльной венозной дуги, от подкожных вен подошвенной поверхности стопы и пяточной области. Малая подкожная вена поднимается на голень позади латеральной лодыжки, далее проходит в борозде между латеральной и медиальной головками икроножной мышцы и проникает в подколенную ямку, где впадает в подколенную вену. В малую подкожную вену ноги впадают многочисленные поверхностные вены заднелатеральной поверхности голени. Многочисленные анастомозы притоков

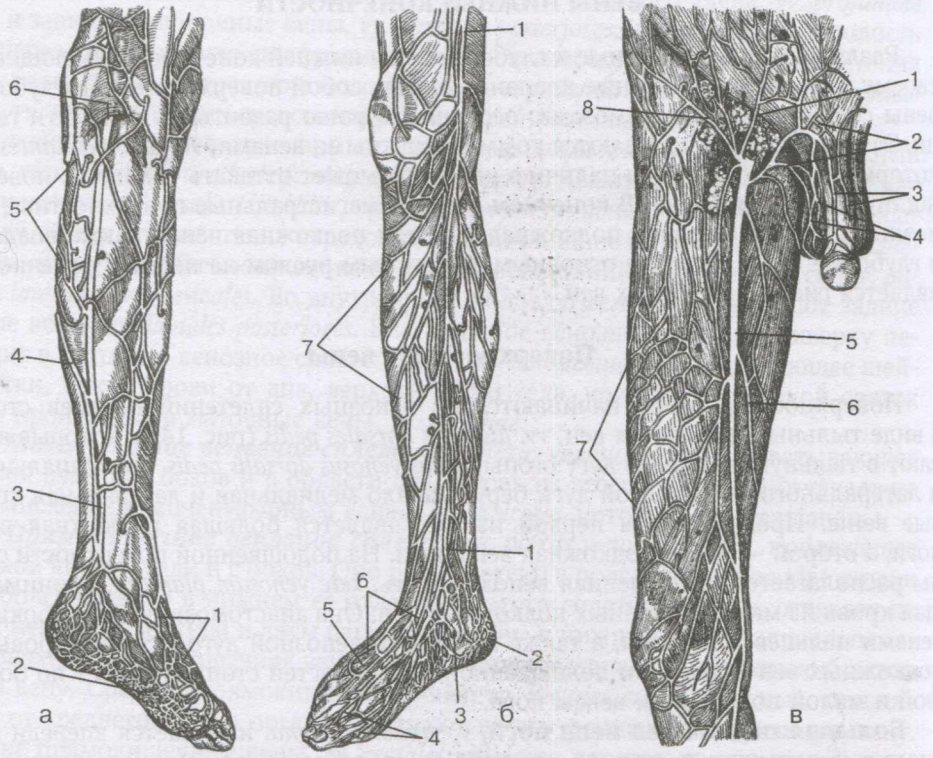

Рис. 149. Поверхностные (подкожные) вены нижней конечности:

а — заднелатеральная поверхность нижней конечности: 1 — *rete venosum marginale laterale*; 2 — *rete venosum plantare*; 3 — *vena saphena parva*; 4 — *ramus communicans* (соединение между *v. saphena magna* и *v. saphena parva*); 5 — *rete venosum subcutaneum*; 6 — *v. poplitea*;

б — переднемедиальная поверхность нижней конечности: 1 — *v. saphena magna*; 2 — *rete venosum calcaneum*; 3 — *rete venosum marginale mediale*; 4 — *vv. digitales dorsales pedis*; 5 — *arcus venosus dorsalis pedis*; 6 — *rete venosum dorsale pedis*; 7 — *rete venosum subcutaneum*;

в — подкожные вены передней и медиальной стороны бедра: 1 — *v. epigastrica superficialis*; 2 — *vv. pudendae externae*; 3 — *vv. dorsales penis superficiales*; 4 — *vv. scrotales anteriores*; 5 — *v. saphena magna*; 6 — *v. saphena accessoria*; 7 — *rete venosum subcutaneum*; 8 — *v. circumflexa ilium superficialis*

большой и малой подкожных вен ноги формируют в подкожной жировой клетчатке венозное сплетение сетевидной формы.

Глубокие вены

Глубокие вены нижней конечности попарно сопровождают одноименные артерии. Исключение составляют глубокая вена бедра, *v. profunda femoris*, подколенная вена, *v. poplitea*, и бедренная вена, *v. femoralis*, которые представлены одиночными стволами.

Глубокие вены подошвенной поверхности стопы начинаются из подошвенных пальцевых вен, *vv. digitales plantares*, которые, соединяясь между собой, образуют подошвенные плюсневые вены, *vv. metatarsales plantares*. Последние впадают в подошвенную венозную дугу, *arcus venosus plantaris*. Из этой дуги по лате-

ральной и медиальной подошвенным венам, *vv. plantares lateralis et medialis*, кровь оттекает в задние большеберцовые вены. Ход глубоких вен голени и области, от которых они отводят кровь, соответствуют разветвлениям одноименных артерий (передние большеберцовые вены, *vv. tibiales anteriores*, задние большеберцовые вены, *vv. tibiales posteriores*, малоберцовые вены, *vv. peroneae (fibulares)*, подколенная вена, *v. poplitea*, и др.).

СИСТЕМА ВОРОТНОЙ ВЕНЫ

Воротная вена, *v. portae* (рис. 150), собирает кровь от непарных органов брюшной полости — желудка, толстой и тонкой кишок, поджелудочной железы, желчного пузыря, селезенки, и доставляет ее в печень.

Воротная вена представляет собой крупный ствол, диаметром 15–20 мм, длиной 4–6 см. Она формируется позади головки поджелудочной железы после

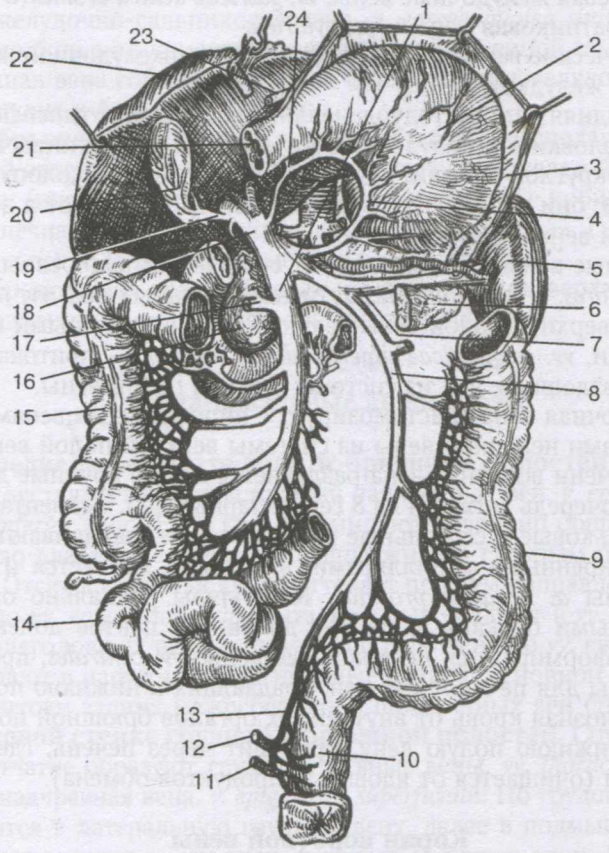

Рис. 150. Система воротной вены:

1 — *v. mesenterica superior*; 2 — *gaster* (отвернут кверху); 3 — *omentum majus*; 4 — *v. gastrica sinistra*; 5 — *splen*; 6 — *cauda pancreatis*; 7 — *v. lienalis*; 8 — *v. mesenterica inferior*; 9 — *colon descendens*; 10 — *rectum*; 11 — *v. rectalis inferior*; 12 — *v. rectalis media*; 13 — *v. rectalis superior*; 14 — *ileum*; 15 — *colon ascendens*; 16 — *caput pancreatis*; 17 — *v. colica media*; 18 — *v. portae*; 19 — *v. cystica*; 20 — *vesica fellea*; 21 — *duodenum*; 22 — *hepar*; 23 — *v. gastroepiploica dextra*; 24 — *v. gastrica dextra*

слияния двух наиболее значительных ее корней — верхней брыжеечной вены, *v. mesenterica superior*, и селезеночной вены, *v. lienalis* (*splemica*). Нижняя брыжеечная вена, *v. mesenterica inferior*, в качестве корня выступает лишь в 1/3 случаев, когда она впадает в место соединения указанных вен. В 2/3 случаев она вливается непосредственно в селезеночную или верхнюю брыжеечную вены. От места своего начала воротная вена проходит кзади от *pars superior duodeni*, слева и спереди от нижней полой вены, затем вступает в состав печеночно-дуоденальной связки, *ligamentum hepatoduodenale*, и достигает ворот печени. Следует отметить, что в составе *ligamentum hepatoduodenale* структуры располагаются по правилу «DVA — *ductus, vena, arteria*»: *ductus choledochus* лежит спереди и справа от вены, *a. hepatica propria* — спереди и слева.

До вхождения в ворота печени (в толще печеночно-дуоденальной связки) в воротную вену впадают:

1) желчнопузырная вена, *v. cystica* (от желчного пузыря);

2) правая и левая желудочные вены, *vv. gasricae dextra et sinistra* (от желудка);

3) предпривратниковая вена, *v. prepylorica*;

4) панкреатические вены, *vv. pancreaticae* (от поджелудочной железы, от антрального отдела желудка);

5) верхняя задняя панкреатодуоденальная вена, *v. pancreaticoduodenalis superior posterior* (от головки поджелудочной железы и двенадцатиперстной кишки).

6) в толще круглой связки печени располагаются околопупочные вены, *vv. paraumbilicales*; они начинаются в области пупка и впадают в воротах печени в ветви воротной вены.

Околопупочные вены анастомозируют с верхними надчревными венами, *vv. epigastricae superiores*, — притоками внутренних грудных вен, *vv. thoracicae internae*, из системы верхней полой вены, а также с поверхностными и нижней надчревными венами, *vv. epigastricae superficiales et inferior*, — притоками бедренной и наружной подвздошных вен из системы нижней полой вены.

Левая желудочная вена анастомозирует с пищеводными венами, *vv. oesophageales*, — притоками непарной вены из системы верхней полой вены.

В воротах печени воротная вена разделяется на две крупные долевые ветви, которые в свою очередь ветвятся на 8 сегментарных вен. Сегментарные вены делятся на междольковые и септальные вены, которые заканчиваются синусоидами долек (расширенными капиллярами, в которые вливается и артериальная кровь из системы *a. hepatica propria*). Капилляры радиально ориентированы между печеночными балками к центру дольки. В центре долек из капилляров-синусоидов формируются центральные вены, *vv. centrales*, представляющие начальные сосуды для печеночных вен, впадающих в нижнюю полую вену. Таким образом, венозная кровь от внутренних органов брюшной полости, прежде чем попасть в нижнюю полую вену, проходит через печень, где подвергается дезинтоксикации (очищается от ядовитых продуктов обмена).

Корни воротной вены

Верхняя брыжеечная вена, *v. mesenterica superior*, идет в корне брыжейки тонкой кишки справа от одноименной артерии. Ее притоками являются:

1) вены тощей и подвздошной кишок, *vv. jejunales et ileales*;

2) панкреатические вены, *vv. pancreaticae*;

3) панкреатодуоденальные вены, *vv. pancreaticoduodenalis*;

4) подвздошно-ободочная вена, *v. ileocolica*;
5) вена червеобразного отростка, *v. appendicularis*.
6) правая желудочно-сальниковая вена, *v. gastroepiploica dextra*;
7) правая ободочная вена, *v. colica dextra*;
8) средняя ободочная вена, *v. colica media*;

Верхняя брыжеечная вена посредством перечисленных вен собирает кровь от стенок тощей и подвздошной кишок и их брыжейки, от слепой кишки и червеобразного отростка, восходящей и поперечной ободочной кишок, частично от желудка, двенадцатиперстной кишки и поджелудочной железы, большого сальника.

Селезеночная вена, *v. lienalis* (*splenica*), располагается вдоль верхнего края поджелудочной железы ниже селезеночной артерии, проходит слева направо, пересекая спереди аорту, и сливается с верхней брыжеечной веной позади головки поджелудочной железы. Ее притоками являются:

1) панкреатические вены, *vv. pancreaticae*;
2) короткие желудочные вены, *vv. gastricae breves*;
3) левая желудочно-сальниковая вена, *v. gasroepiploica sinistra*, которая анастомозирует по большой кривизне желудка с одноименной правой веной.

Селезеночная вена собирает кровь от селезенки, поджелудочной железы, частично от желудка и большого сальника.

Нижняя брыжеечная вена, *v. mesenterica inferior*, располагается рядом с левой ободочной артерией, проходит под поджелудочной железой и впадает в селезеночную вену (иногда в верхнюю брыжеечную вену). Ее корнем является верхняя прямокишечная вена, *v. rectalis superior*, а притоками — 1) левая ободочная вена, *v. colica sinistra*; 2) сигмовидные вены, *vv. sigmoideae*.

Нижняя брыжеечная вена собирает кровь от стенок верхней части прямой кишки, сигмовидной и нисходящей ободочной кишок.

Кава-кавальные анастомозы

1. **На передней стенке грудной и брюшной полостей**. Эти анастомозы образованы соустьями верхней и нижней надчревных вен, *v. epigastrica superior et v. epigastrica inferior* (рис. 151). Они формируют довольно обширную сеть, локализованную во влагалище прямой мышцы живота главным образом в области *mesogastrium*. Отсюда венозная кровь оттекает по двум направлениям: в верхнюю полую вену по *vv. epigastricae superiores*, которые впадают в *vv. thoracicae internae* (притоки плечеголовных вен); в нижнюю полую вену по *vv. epigastricae inferiores*, которые впадают в наружные подвздошные вены. С основной сетью вен анастомозируют притоки задних межреберных и поясничных вен (табл. 15).

2. **На боковой стенке грудной и брюшной полостей**. Соустья в подкожной жировой клетчатке образуют грудонадчревные вены, *vv. thoracoepigastricae*, и поверхностная надчревная вена, *v. epigastrica superficialis*. По грудонадчревным венам кровь отводится в латеральную грудную вену, далее в подмышечную вену, а из нее — в плечеголовную и, наконец, в верхнюю полую вену. По поверхностной надчревной вене кровь направляется в систему наружной подвздошной вены, затем в общую подвздошную вену и, наконец, в нижнюю полую вену. Отток крови по этому анастомозу тесно связан с предыдущим кава-кавальным анастомозом.

3. **На задней стенке грудной и брюшной полостей**. Анастомозы образуют непарная и полунепарная вены, *v. azygos et v. hemiazygos*, с поясничными вена-

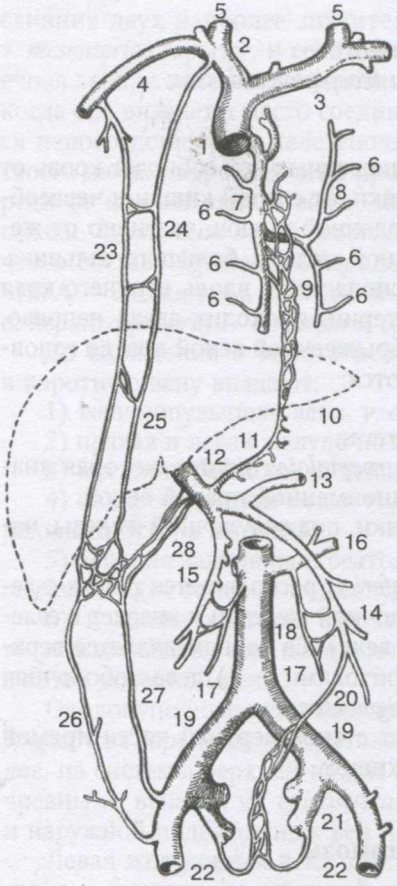

Рис. 151. Кава-кавальные и порто-кавальные анастомозы (схема):

1 — *v. cava superior*;
2 — *v. brachiocephalica dextra*;
3 — *v. brachiocephalica sinistra*
4 — *v. subclavia dextra*
5 — *v. jugularis interna*;
6 — *vv. intercostales posteriores*;
7 — *v. azygos*;
8 — *v. hemiazygos accessoria*;
9 — *vv. oesophageales*;
10 — *hepar*;
11 — *vv. gastricae dextra et sinistra*;
12 — *v. portae*;
13 — *v. lienalis*;
14 — *v. mesenterica inferior*;
15 — *v. mesenterica superior*;
16 — *v. renalis sinistra*;
17 — *v. testicularis (ovarica)*;
18 — *v. cava inferior*;
19 — *v. iliaca communis*;
20 — *v. rectalis superior*;
21 — *v. iliaca interna*;
22 — *v. rectalis media*;
23 — *v. thoracoepigastrica*;
24 — *v. thoracica interna*;
25 — *v. epigastrica superior*;
26 — *v. epigastrica superficialis*;
27 — *v. epigastrica inferior*;
28 — *vv. paraumbilicales*

ми, *vv. lumbales*. Эти вены по обеим сторонам позвоночника соединены друг с другом вертикальным анастомозом, называемым восходящей поясничной веной, *v. lumbalis ascendens*. Вверху каждая из восходящих поясничных вен продолжается: справа — в *v. azygos*, слева — в *v. hemiazygos*. Непарная вена на уровне IV–V грудных позвонков впадает в верхнюю полую вену. По пути она принимает *vv. intercostales posteriores*, вены пищевода, заднего средостения и бронхиальные вены. Полунепарная вена на уровне VIII–IX грудных позвонков впадает в непарную вену, но обычно на этом уровне она дополняется стволиком, *v. hemiazygos accessoria*. Полунепарная и добавочная полунепарная вены принимают кровь из аналогичных вен левой половины стенок грудной полости и ее органов. Поясничные вены впадают в нижнюю полую вену. По этому кава-кавальному анастомозу венозная кровь при окклюзии верхней полой вены может ретроградным путем попасть в нижнюю полую вену, а при окклюзии нижней полой вены — в верхнюю полую вену.

4. **Венозные сплетения позвоночного столба**. Эти сплетения лучше выражены внутри позвоночного канала в эпидуральном пространстве — *plexus venosi vertebrales interni anterior et posterior*. Они связаны многочисленными соустьями с *plexus venosi vertebrales externi* (*anterior et posterior*), расположенными на передней и задней поверхностях позвоночного столба. В области шеи с этими сплетениями связаны притоки *vv. vertebrales*, впадающих в плечеголовные вены; в области груди — притоки *vv. intercostales posteriores*, впадающих в непарную и полунепар-

Таблица 15

Основные кава-кавальные анастомозы

Локализация анастомоза	Анастомозирующие вены	
В составе передней брюшной стенки	*v. epigastrica superior (v. thoracica interna)* ВПВ	*v. epigastrica inferior (v. iliaca externa)* НПВ
В составе боковой стенки грудной и брюшной полостей	*vv. thoracoepigastricae (v. axillaris)* ВПВ	*vv. epigastricae superficiales et inferiores (v. iliaca externa)* НПВ
На задней стенке грудной и брюшной полостей	*v. azygos, v. hemiazygos* ВПВ	*vv. lumbales ascendens (vv. lumbales)* НПВ
Венозные сплетения позвоночного столба	*vv. intercostales posteriores (v. azygos, v. hemiazygos)* ВПВ	*w. lumbales* НПВ

Примечание. ВПВ — верхняя полая вена; НПВ — нижняя полая вена.

ную вены. Следовательно, позвоночные и задние межреберные вены обеспечивают отток крови в систему верхней полой вены. В области живота венозные сплетения позвоночного столба связаны с *vv. lumbales*, которые являются притоками нижней полой вены. По этому кава-кавальному анастомозу кровь поступает как в притоки верхней полой вены, так и в притоки нижней полой вены.

Порто-кавальные анастомозы

1. **В области брюшного отдела пищевода и кардиальной части желудка**. Пищеводные вены, *vv. oesophageales*, анастомозируя с *v. gastrica sinistra*, отводят кровь в *v. azygos et v. hemiazygos* и далее — в верхнюю полую вену. *V. gastrica sinistra*, анастомозируя по малой кривизне желудка с *v. gastrica dextra*, вливается в ствол воротной вены (табл. 16). В слизистой оболочке брюшной части пищевода при затруднениях оттока крови по воротной вене наблюдаются варикозные расширения вен, кровотечение из которых может быть смертельным.

2. **В стенке прямой кишки**. Анастомозируют между собой три прямокишечные вены. По верхней, *v. rectalis superior*, кровь отводится в один из корней воротной вены — *v. mesenterica inferior*; по средним, *vv. rectales mediae*, кровь оттекает во внутренние подвздошные вены, по нижним, *vv. rectales inferiores* — в *vv. pudendae internae* (притоки внутренних подвздошных вен). Из *vv. iliacae*

Таблица 16

Основные порто-кавальные анастомозы

Локализация анастомоза	Анастомозирующие вены	
В области брюшного отдела пищевода и кардиальной части желудка	*v. gastrica sinistra* ВВ	*vv. oesophageales (vv. azygos et hemiazygos)* ВПВ
В стенке прямой кишки	*v. rectalis superior (v. mesenterica inferior)* ВВ	*vv. rectales media et inferior (v. iliaca interna)* НПВ
В составе передней брюшной стенки	*vv. paraumbilicales* ВВ	*vv. epigastricae superiores (vv. thoracicae internae)* ВПВ *vv. epigastricae inferiores (v. iliacae externae)* НПВ
На задней стенке	*v. mesenterica superior* ВВ *v. lienalis*	*v. renalis* НПВ

Примечание. ВВ — воротная вена; ВПВ — верхняя полая вена; НПВ — нижняя полая вена.

internae кровь течет в общие подвздошные вены, являющиеся корнями нижней полой вены. При затруднениях оттока крови в системе воротной вены (иногда и нижней полой вены) наблюдается варикозное расширение вен прямой кишки (геморрой).

3. **На передней брюшной стенке**. В окружности пупка располагается анастомоз между притоками воротной вены и обеих полых вен. Околопупочные вены, *vv. paraumbilicales*, образуют вокруг пупочного кольца многочисленные анастомозы с притоками нижней и верхней полых вен — *vv. epigastricae superiores et inferiores*. По околопупочным венам, проходящим вместе с заросшей пупочной веной (*ligamentum teres hepatis*) между листками серповидной связки к печени, кровь поступает в ствол воротной вены или в ее внутрипеченочные ветви. Эти соустья между околопупочными и надчревными венами сильно расширяются при затруднениях оттока крови по стволу воротной вены и ее внутрипеченочным ветвям, например при циррозе печени. Тогда под кожей передней и боковой стенок живота можно увидеть сильно расширенные извитые порто-кавальные анастомозы (образуется так называемая «голова медузы»).

4. **На задней стенке брюшной полости**. Анастомозируют вены капсулы почки, осуществляющие отток крови в систему нижней полой вены, с притоками селезеночной и верхней брыжеечной вен, по которым кровь оттекает в систему воротной вены.

Порто-кавальные анастомозы в норме развиты слабо. Они существенно расширяются при нарушениях оттока крови по воротной вене или при затруднениях кровотока по внутриорганным сосудам печени. В этих случаях порто-кавальные анастомозы обеспечивают «сброс» крови, не подвергшейся дезинтоксикации в печени, из системы воротной вены в систему верхней и нижней полых вен.

ЛИМФАТИЧЕСКАЯ И ИММУННАЯ СИСТЕМЫ

Лимфатическая система, *systema lymphoideum*, является частью сосудистой системы. Она незамкнутая, так как начинается в тканях слепыми лимфатическими капиллярами и, в конечном счете, впадает в венозную систему.

Основной функцией лимфатической системы является резорбция (дренирование) из интерстициальных пространств жидкости и белков, вышедших из кровеносного русла и неспособных всасываться в кровеносные капилляры обратно. Кроме жидкости и белков в лимфатическую систему дренируются липиды, гормоны, ферменты, различные микроэлементы и их комплексы, из тканей органов выводятся продукты обмена веществ и инородные частицы.

Резорбируемые в лимфатические капилляры вещества в дальнейшем транспортируются по лимфатическим сосудам в венозную систему. Расположенные по ходу лимфатических сосудов лимфатические узлы выполняют роль механического и биологического фильтра, задерживают поступление в кровь инородных частиц, бактерий, клеток злокачественных опухолей, токсинов, чужеродных белков, т. е. они осуществляют защитно-фильтрационную и иммунопоэтическую функции. Кроме того, в лимфатических узлах дифференцируются такие форменные элементы крови, как лимфоциты.

Таким образом, лимфатическая система выполняет следующие функции: дренажную, транспортную, иммунную и кроветворную.

Особо важное клиническое значение имеет лимфатическая система при отеках и злокачественных опухолях. Например, при отеках нарушается дренажная и транспортная функции; при злокачественных опухолях происходит метастазирование опухолевых клеток по лимфатическим путям.

Наука о строении и функциях лимфатической системы называется лимфологией. В ней выделяют макролимфологию, объектами изучения которой являются лимфатические сосуды, стволы, протоки и лимфатические узлы, а также микролимфологию, которая изучает начальный отдел лимфатической системы, где происходит образование лимфы, возникают первые пути лимфооттока.

Лимфатическая система подразделяется на два отдела: пути транспорта лимфы (лимфоносные пути) и лимфоидные органы, которые относятся к органам иммунной системы и кроветворения (табл. 17).

Таблица 17

Классификация лимфатической и иммунной систем

Пути транспорта лимфы	Лимфоидные органы
Лимфатические капилляры	Центральные органы иммунной системы:
	1) красный костный мозг;
	2) тимус;
Лимфатические посткапилляры	3) аналог фабрициевой сумки
Лимфатические сосуды:	Периферические органы иммунной системы:
1) интраорганные;	1) лимфатические узлы;
2) экстраорганные	2) селезенка;
Лимфатические стволы	3) лимфоэпителиальные образования пищеварительного тракта (миндалины, одиночные и групповые лимфоидные узелки);
Лимфатические протоки	
	4) периваскулярные лимфоидные узелки

Иммунная система — это комплекс функционально взаимосвязанных органов и тканей, обеспечивающих защиту организма от чужеродных веществ и клеток, образующихся в самом организме или поступающих в него извне. Органы иммунной системы содержат лимфоидную ткань, в которой вырабатываются иммунокомпетентные клетки (лимфоциты, плазмоциты, макрофаги). Эти клетки обеспечивают распознавание и уничтожение чужеродных веществ, т. е. создают в организме тканевой, клеточный и антитоксический иммунитет — невосприимчивость к веществам, обладающим чужеродными свойствами.

К органам иммунной системы относятся такие органы, как красный костный мозг, тимус (вилочковая железа), селезенка, лимфатические узлы, скопления лимфоидной ткани в стенках полых органов пищеварительной и дыхательной систем (миндалины, лимфоидные узелки червеобразного отростка, одиночные или групповые лимфоидные узелки тонкой кишки). В связи с особенностями строения и функции эти органы называют лимфоидными или органами иммуногенеза.

По лимфоносным путям оттекает почти прозрачная, беловатая или слегка желтоватая жидкость — лимфа, *lympha* (лат. — чистая вода), с относительной плотностью 1,012–1,023, умеренно щелочной реакцией (pH 7,4–9,0).

В последующем к этой жидкости из лимфоидных органов присоединяются лимфоциты. В связи с этим различают периферическую лимфу, не прошедшую

ни через один лимфатический узел, промежуточную — прошедшую через один-два лимфоузла, и центральную — находящуюся в грудном лимфатическом протоке перед поступлением в венозное русло. Лимфа отличается по своему химическому составу и физико-химическим свойствам в различных органах, а также может изменяться при различных состояниях и патологических процессах. По составу минеральных веществ лимфа напоминает плазму крови. В лимфе содержатся хлорид натрия, карбонат натрия, ионы кальция, магния, железа. Лимфа содержат Т- и В-лимфоциты. Клеточный состав лимфы у различных животных и человека неодинаков. Количество жидкости, проходящей через ткани организма, колеблется от 2 до 6 л в сутки.

Пути транспорта лимфы

Начальным звеном, корнями лимфатической системы, являются ***лимфатические капилляры***. Лимфатический капилляр — это слепо начинающийся тонкостенный бесклапанный сосуд. Его стенка состоит только из эндотелиальных клеток, которые имеют ромбовидную форму и в четыре раза крупнее эндотелия кровеносных капилляров. В эндотелиальных клетках лимфатических капилляров имеются тонкие актиноподобные микрофиламенты — «стропные филаменты», которые при скоплении жидкости вокруг лимфатического капилляра натягиваются и способствуют смещению эндотелиоцитов, в результате чего расширяются межклеточные щели и жидкость поступает в просвет лимфатического капилляра.

Лимфатические капилляры переходят в ***посткапилляры***, которые отличаются от капилляров наличием в них клапанов, образующихся выпячиванием всей стенки, состоящей из эндотелия. Лимфатические капилляры, посткапилляры — лимфатические микрососуды составляют лимфомикроциркуляторное русло (рис. 152).

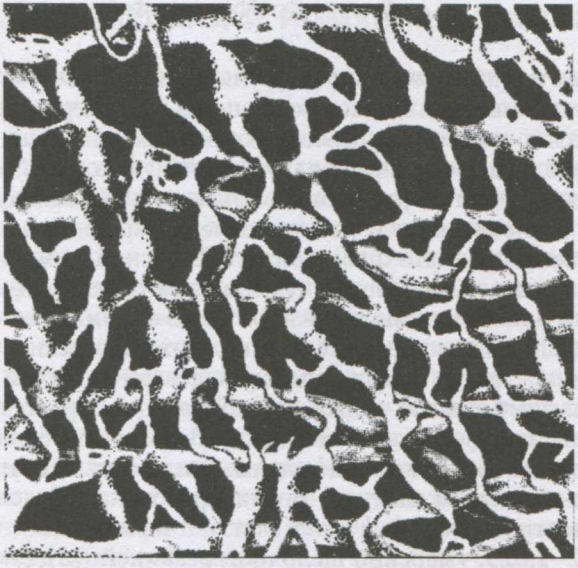

Рис. 152. Лимфатические капилляры и сосуды париетальной брюшины. Интерстициальная инъекция массой Герота. Препарат И. В. Гайворонского

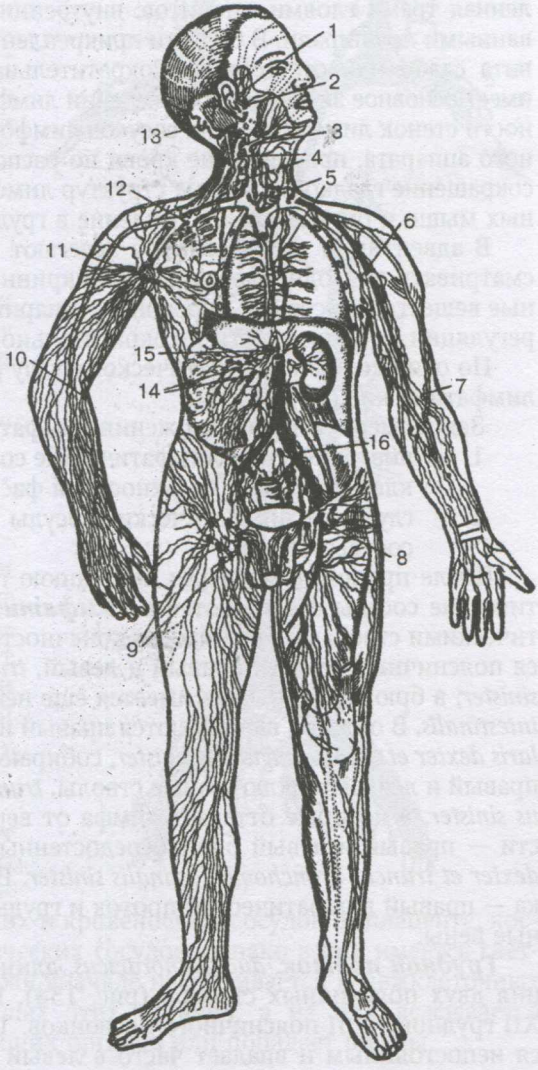

Рис. 153. Лимфатическая система человека. Вид спереди:
1 — *nodi lymphoidei preauriculares*;
2 — *nodi lymphoidei parotidei*;
3 — *nodi lymphoidei submandibulares*;
4 — *nodi lymphoidei cervicales anteriores profundi*;
5 — *ductus thoracicus*;
6 — *nodi lymphoidei axillares centrales*;
7, 10 — *nodi lymphoidei cubitales*;
8 — *nodi lymphoidei inguinales profundi*;
9 — *nodi lymphoidei inguinales superficiales*;
11 — *nodi lymphoidei axillares mediales*;
12 — *nodi lymphoidei subclaviae*;
13 — *nodi lymphoidei occipitales*;
14 — *nodi lymphoidei mesenterici superiores*;
15 — *cisterna chyli*;
16 — *nodi lymphoidei iliaci communes*

Переход посткапилляров в ***лимфатические сосуды*** характеризуется образованием в стенке сосуда, помимо интимы, слоя гладкомышечных клеток и адвентиции.

В них имеются клапаны, образующиеся из разрастания интимы, собранной в складки.

Различают собирающие, отводящие и магистральные лимфатические сосуды. Собирающие и отводящие лимфатические сосуды (диаметр их колеблется в пределах 0,3–1,0 мм) снабжены клапанами; они следуют вдоль кровеносных сосудов, чаще сопровождая вены. Отводящие лимфатические сосуды приносят лимфу из органов в регионарные лимфатические узлы (рис. 153). Магистральные лимфатические сосуды проходят в составе сосудисто-нервных пучков, покрытых общим фасциальным футляром.

Лимфатические сосуды образуют внутри- и внеорганные сплетения с большим количеством анастомозов. По мере удаления от корней лимфатической системы стенка лимфатических сосудов утолщается и становится трехслойной, как в кровеносных сосудах.

В зависимости от локализации, над поверхностной фасцией или под ней, лимфатические сосуды делят на поверхностные и глубокие. Поверхностные лимфатические сосуды лежат в подкожной жировой клетчатке, над поверхностной фасцией, и собирают лимфу от кожи, подкожной клетчатки и поверхностной фасции.

Участок лимфатического сосуда между двумя клапанами называют лимфангионом (учение о структурной организации лимфангиона разработано профессором

А. В. Борисовым). В стенке лимфангиона имеется мышечная манжетка, представленная тремя слоями миоцитов: внутренним, средним и наружным, ориентированными по спирали. В области прикрепления клапанов гладкая мускулатура развита слабо или отсутствует. Сократительная активность каждого лимфангиона имеет основное значение в обеспечении лимфотока. Кроме сократительной деятельности стенок лимфатических сосудов лимфооттоку способствуют наличие клапанного аппарата, продвижение крови по расположенным рядом венозным сосудам, сокращение гладкомышечных структур лимфатических узлов, сокращение скелетных мышц и отрицательное давление в грудной полости.

В адвентиции лимфангионов залегают тучные клетки, которые можно рассматривать как одноклеточные эндокринные железы, выделяющие вазоактивные вещества (гистамин, серотонин, гепарин), участвующие в нейрогуморальной регуляции проницаемости и сократительной активности лимфангиона.

По отношению к лимфатическому узлу различают приносящие и выносящие лимфатические сосуды.

Закономерности расположения лимфатических сосудов:

1 — поверхностные лимфатические сосуды залегают в подкожной жировой клетчатке над поверхностной фасцией;

2 — глубокие лимфатические сосуды обычно сопровождают кровеносные сосуды и нервы.

После прохождения через последнюю группу лимфатических узлов лимфатические сосуды соединяются в ***лимфатические стволы***. Основными лимфатическими стволами для нижних конечностей, таза и брюшной полости являются поясничные стволы: правый и левый, *truncus lumbalis dexter et truncus lumbalis sinister*; в брюшной полости имеется еще непостоянный кишечный ствол, *truncus intestinalis*. В области шеи имеются правый и левый яремные стволы, *truncus jugularis dexter et truncus jugularis sinister*, собирающие лимфу от головы и шеи, а также правый и левый подключичные стволы, *truncus subclavius dexter et truncus subclavius sinister*, в которые оттекает лимфа от верхних конечностей; в грудной полости — правый и левый бронхосредостенные стволы, *truncus bronchomediastinalis dexter et truncus bronchomediastinalis sinister*. Все стволы соединяются в два протока — правый лимфатический проток и грудной проток, которые впадают в крупные вены.

Грудной проток, *ductus thoracicus*, длиной 30–40 см, образуется после слияния двух поясничных стволов (рис. 154). Его начало располагается на уровне XII грудного — II поясничного позвонков. Третий ствол — кишечный — является непостоянным и впадает часто в левый поясничный ствол. В самом начале грудной проток имеет расширение — цистерну грудного протока — млечную цистерну (см. рис. 142), *cisterna chyli*, которая в 40 % случаев может отсутствовать. Грудной проток проходит в грудную полость через аортальное отверстие, где он срастается с правой ножкой диафрагмы. В грудной полости грудной проток лежит вначале в заднем средостении, справа от аорты, между нею и непарной веной, позади пищевода. Достигнув дуги аорты (на уровне V–III грудных позвонков), он отклоняется влево; на уровне VII шейного позвонка проток выходит в область шеи, образует дугу выпуклостью кверху и впадает в левую внутреннюю яремную вену или в левый венозный угол. В верхнюю часть протока вливается левый бронхосредостенный ствол, собирающий лимфу от стенок и органов левой половины грудной полости, левый подключичный ствол — от левой верхней конечности и левый яремный ствол — от левой половины шеи и головы.

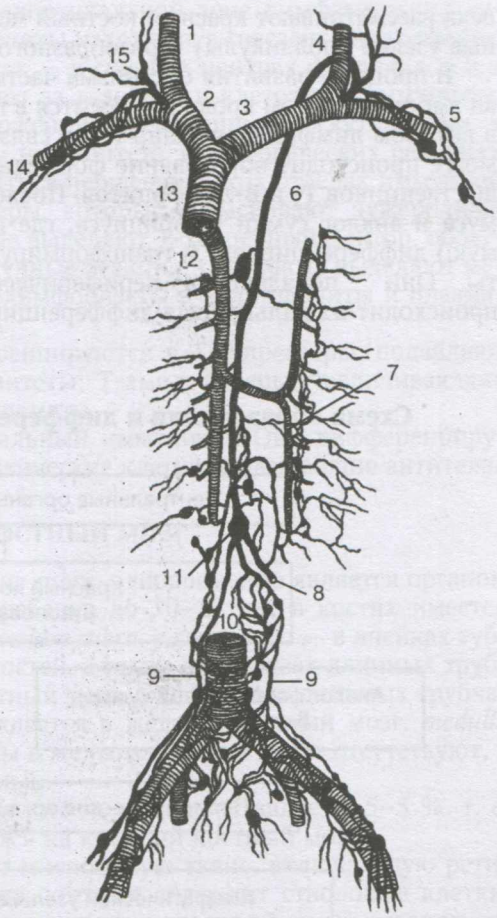

Рис. 154. Вены, лимфатические стволы и протоки грудной и брюшной полостей:
1 — *v. jugularis interna dextra*; 2 — *v. brachiocephalica dextra*; 3 — *v. brachiocephalica sinistra*; 4 — *v. jugularis interna sinistra*; 5 — *v. subclavia sinistra*; 6 — *ductus thoracicus*; 7 — *v. hemiazygos*; 8 — *truncus intestinalis*; 9 — *truncus lumbalis dexter et sinister*; 10 — *v. cava inferior*; 11 — *cisterna chyli*; 12 — *v. azygos*; 13 — *v. cava superior*; 14 — *v. subclavia dextra*; 15 — *ductus lymphaticus dexter*

Таким образом, грудной проток собирает 3/4 всей лимфы, почти от всего тела, за исключением правой половины головы и шеи, правой верхней конечности, стенок и органов правой половины грудной полости.

Правый лимфатический проток, *ductus lymphaticus dexter*, формируется из трех стволов: правого яремного (от правой половины головы и шеи), правого подключичного (от правой верхней конечности) и правого бронхосредостенного ствола (от правой половины грудной стенки и органов грудной полости). Правый лимфатический проток имеет длину 10–12 мм и впадает в правую подключичную вену.

В некоторых органах и тканях нет лимфатических сосудов. Так, в хряще, дентине, зубном цементе, роговице, ногтях, волосах нет лимфатических и кровеносных сосудов. В плаценте, костях, ткани мозга также нет лимфатических сосудов, однако в них имеется светлая лимфоподобная жидкость, которая вначале накапливается в межклеточных и интраадвентициальных вместилищах этих органов, а из них всасывается в лимфатические капилляры ближайших органов или попадает в вены.

Лимфоидные органы

Лимфоидные органы входят в состав иммунной системы, которая объединяет органы и ткани, обеспечивающие защиту организма от чужеродных клеток и веществ. Органы иммунной системы содержат лимфоидную ткань. В них происходит дифференцировка и дальнейшее развитие иммунокомпетентных клеток — Т- и В-лимфоцитов. Органы иммунной системы подразделяются на центральные (первичные) и периферические (вторичные). К центральным органам иммунной системы относят красный костный мозг, вилочковую железу и неизвестный у человека аналог сумки Фабрициуса (лимфоидное скопление в стенке клоакального отдела кишки у птиц). В качестве возможного аналога фабрициевой сумки у чело-

века рассматривают красный костный мозг, а по некоторым данным — лимфоидные узелки (фолликулы) червеобразного отростка и подвздошной кишки.

В процессе развития организма часть стволовых клеток из желточного мешка эмбриона током крови приносится в печень, а затем в красный костный мозг, в котором лимфоидная ткань тесно связана с кроветворной. В красном костном мозге происходит образование форменных элементов крови, в том числе предшественников Т- и В-лимфоцитов. Последние попадают в корковое вещество тимуса и аналог сумки Фабрициуса, где проходят первичную (антигеннезависимую) дифференцировку и трансформируются соответственно в Т- и В-лимфоциты. Они попадают в периферические органы иммунной системы, где происходит их дальнейшая дифференцировка (схема 2).

Схема 2

Схема образования и дифференцировки Т- и В-лимфоцитов

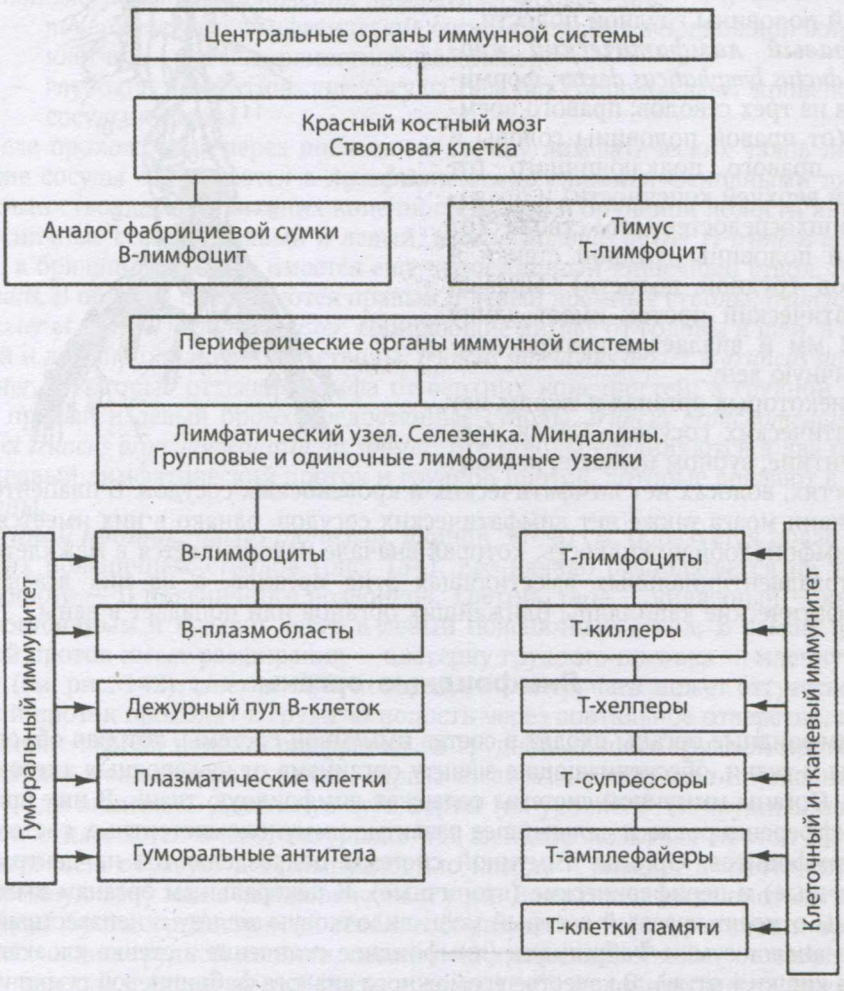

Т-лимфоциты располагаются в паракортикальной зоне лимфатических узлов, в белой пульпе селезенки. В-лимфоциты находятся в селезенке на границе с красной пульпой, в лимфатических узлах — в светлых центрах фолликулов и в мякотных тяжах. Т-лимфоциты отвечают за тканевой и клеточный иммунитет. Им принадлежит ведущая роль в отторжении пересаженных лоскутов кожи, в противоопухолевом и противовирусном иммунитете, в аллергических реакциях и аутоиммунных процессах. Т-лимфоциты в периферических отделах иммунной системы дифференцируются в Т-киллеры, которые разыскивают чужеродный агент и убивают его; Т-хелперы, которые выделяют Т-хелперный фактор, облегчающий гуморальные и клеточные иммунные реакции. Они также выделяют медиаторы — лимфокины и переводят В-лимфобласты в В-лимфоциты и плазматические клетки, образующие антитела.

Кроме этого, Т-лимфоциты дифференцируются в Т-супрессоры, подавляющие клеточный и гуморальный иммунитеты; Т-амплефайеры, увеличивающие популяцию Т-лимфоцитов, и Т-клетки памяти.

В-лимфоциты обеспечивают гуморальный иммунитет. Они дифференцируются в В-плазмобласты, затем в плазматические клетки, выделяющие антитела.

КРАСНЫЙ КОСТНЫЙ МОЗГ

Красный костный мозг, *medulla ossium rubra*, одновременно является органом кроветворной и иммунной систем. У ребенка до 10–12 лет в костях имеется только красный костный мозг, *medulla ossium rubra*, у взрослого — в ячейках губчатого вещества плоских и объемных костей, а также в эпифизах длинных трубчатых костей сохраняется красный костный мозг, а в диафизах длинных трубчатых костей к 20–25 годам он перерождается в желтый костный мозг, *medulla ossium flava*. Кровообразующие элементы в желтом костном мозге отсутствуют, в основном он представлен жировой тканью.

Общая масса костного мозга у взрослого человека составляет 4,5–5 %, т. е. 2,5–3 кг. Примерно половина приходится на красный костный мозг.

В красном костном мозге выделяют миелоидную ткань, включающую ретикулиновые волокна, и гемопоэтическую, которая содержит стволовые клетки, клетки-предшественники и форменные элементы крови на разных стадиях созревания. Стволовые клетки дают начало всем видам клеток крови и иммунной системы (лимфоциты и плазмоциты). Они обладают способностью к многократному делению. Из стволовых клеток образуются клетки-предшественники, которые также многократно делятся и дифференцируются по трем направлениям (эритропоэтическому, гранулопоэтическому и тромбоцитопоэтическому). В результате в кровеносное русло поступают три вида форменных элементов крови — эритроциты, лейкоциты и тромбоциты. Клетки иммунной системы по кровеносному руслу направляются в центральные органы иммунной системы.

В красном костном мозге выделяют две системы капилляров — обычные (диаметром 6–20 мкм), обеспечивающие трофическую (нутритивную) функцию, и синусоиды (диаметром 200–500 мкм), служащие для выхода созревших форменных элементов в кровеносное русло.

ТИМУС

Тимус (вилочковая железа), *thymus*, по форме напоминает двузубую вилку. Она состоит из двух асимметричных долей — правой, *lobus dexter*, и левой, *lobus sinister*, сросшихся между собой посередине. Верхняя часть левой доли суживается

и может подниматься в область шеи, нижняя часть расширена и находится в переднем средостении. Верхняя часть правой доли обычно короче, а сама доля более узкая по сравнению с левой.

Тимус формируется раньше других органов иммунной системы и к моменту рождения ее масса достигает 12–15 г. Особенно интенсивный рост железы отмечается в первые три года жизни ребенка. Ее масса увеличивается в три раза и достигает 36 г. До 20-летнего возраста она практически не изменяется, а затем подвергается инволюции. В органе разрастается соединительная ткань, которая в возрасте 50 лет составляет до 90 %. Оставшаяся небольшая часть паренхимы тимуса сохраняется в виде макро-микроскопических островков сероватого цвета, окруженных жировой тканью.

Размеры тимуса в период максимального развития составляют: 7–15 см – длина левой доли; 3–10 см – правой доли; ширина обеих долей в средней части – 2,5–6 см.

В раннем детском возрасте тимус занимает шейно-грудное положение, т. е. нижние три четверти его находятся в переднем средостении и достигают своим концом уровня третьего, а иногда и четвертого межреберного промежутка, а верхняя его часть лежит несколько выше рукоятки грудины. Кпереди от железы находится грудина, спереди и с боков заходят края легких. Кзади от тимуса располагается верхний отдел перикарда и начало крупных сосудов сердца. Каждая доля тимуса окружена тонкой соединительнотканной капсулой, *capsula thymi.* От нее внутрь железы отходят междольковые перегородки, *septa interlobularia*, которые делят тимус на дольки, *lobuli thymi,* однако центральная часть железы остается неразделенной. Периферическая часть каждой дольки тимуса, заполненная лимфоцитами, называется корковым веществом, *cortex thymi*, а центральная – мозговым, *medulla thymi.*

Строма тимуса представлена ретикулярной тканью и многоотростчатыми эпителиальными клетками – эпителиоретикулоцитами. В петлях ретикулярной сети волокон находятся тимоциты (лимфоциты тимуса). В мозговом веществе количество тимоцитов значительно меньше, чем в корковом. Однако в мозговом веществе, кроме тимоцитов имеются измененные, сильно уплощенные эпителиальные клетки, формирующие тельца тимуса, *corpuscula thymi* (тельца Гассаля).

Тимус является центральным органом иммунной системы, в котором поступающие с током крови из красного костного мозга предшественники Т-клеток преобразуются в Т-лимфоциты. В дальнейшем Т-лимфоциты поступают в лимфу и в кровь, заселяют тимусзависимые зоны периферических органов иммунной системы (селезенки, лимфатических узлов). Следует отметить, что, наряду с размножением тимоцитов, большое количество их гибнет (до 70–90 %).

Мозговое вещество тимуса вырабатывает гормон тимозин, который регулирует процесс дифференцировки преимущественно Т–лимфоцитов в периферических органах иммуногенеза. Кроме того, в тимусе вырабатывается фактор роста и инсулиноподобный гормон, понижающий содержание сахара в крови.

СЕЛЕЗЕНКА

Селезенка *splen* (*lien*), находится в брюшной полости в области левого подреберья между IX и XI ребрами, длинник ее параллелен X ребру. Она имеет две поверхности: диафрагмальную, *facies diaphragmatica*, и висцеральную, *facies visceralis*, на которой имеются ворота и участки, к которым прилежат соседние орга-

ны — желудочная поверхность, *facies gastrica*, почечная поверхность, *facies renalis*, ободочная поверхность, *facies colica*, панкреатическая поверхность, *facies pancreatica*.

В селезенке различают верхний и нижний края, передний и задний концы. Селезенка со всех сторон покрыта брюшиной, которая прочно сращена с ее фиброзной оболочкой (капсулой). Только в области ворот, где расположен хвост поджелудочной железы, имеется небольшой участок, свободный от брюшины. Селезенка имеет несколько связок: желудочно-селезеночную, *ligamentum gastrosplenicum*, и диафрагмально-селезеночную, *ligamentum phrenicosplenicum*. Кроме этого, она поддерживается диафрагмально-ободочной связкой, *ligamentum phrenicocolicum*, образующей селезеночный карман. Под серозной оболочкой селезенки находится соединительнотканная капсула, от которой вглубь направляются перегородки — трабекулы. Между трабекулами расположена пульпа селезенки, которая делится на красную и белую пульпу. Белая пульпа представляет собой шаровидные скопления лимфоидной ткани, расположенные вокруг пульпарных артерий, — селезеночные лимфатические узелки. Они разбросаны среди красной пульпы. Важными функциями красной пульпы являются: 1) уничтожение отживших эритроцитов и другого клеточного материала; 2) образование антител; 3) депонирование крови; 4) снабжение организма железом и желчными пигментами, которые образуются при разрушении гемоглобина макрофагами селезенки. В белой пульпе содержатся попавшие из тимуса Т-лимфоциты, которые под влиянием антигенов трансформируются в эффекторные клетки. Центры фолликулов состоят из ретикулярных клеток и размножающихся В-лимфоцитов. На границе между фолликулами и красной пульпой располагается особая реактивная (краевая зона), в которой содержатся Т- и В-лимфоциты и макрофаги.

ЛИМФАТИЧЕСКИЕ УЗЛЫ

Лимфатические узлы, *nodi lymphoidei*, лежат на пути следования лимфатических сосудов от органов и тканей. У человека их насчитывается примерно 500–1000. Они располагаются одиночно или группами. Лимфатических узлов нет в головном и спинном мозге, костях, плаценте, в области кистей и стоп. Снаружи каждый лимфатический узел, *nodus lymphoideus*, покрыт соединительнотканной капсулой, *capsula*, внутрь узла от капсулы отходят тонкие перекладины — капсулярные трабекулы, *trabeculae*. Лимфатический узел имеет бобовидную или овальную форму (рис. 155). Одна его поверхность выпуклая. К ней подходят приносящие лимфатические сосуды, *vasa lymphatica afferens*, в количестве 2—5. Противоположная поверхность узла слегка вогнута, на ней находится небольшое вдавление — ворота, *hilum*, в области которых из узла выходят выносящие лимфатические сосуды, *vasa lymphatica efferens*, и проникают кровеносные сосуды (артерии и вены). У лимфатических узлов конечностей чаще наблюдаются только одни ворота, у висцеральных узлов (брыжеечные, трахеобронхиальные) — 3–4 ворот. Капсула узла в пределах ворот значительно утолщается и вдается внутрь узла, от нее в этом месте начинаются воротные (хиларные) трабекулы. Отдельные из них соединяются с капсулярными трабекулами. Ретикулярная ткань и лежащие в ее петлях клетки составляют паренхиму узла, которая состоит из коркового и мозгового вещества.

Корковое вещество, *cortex*, находится ближе к капсуле и занимает периферические отделы узла. Мозговое вещество, *medulla*, более светлое, лежит ближе к воротам узла. В корковом веществе располагаются лимфоидные узелки (фолли-

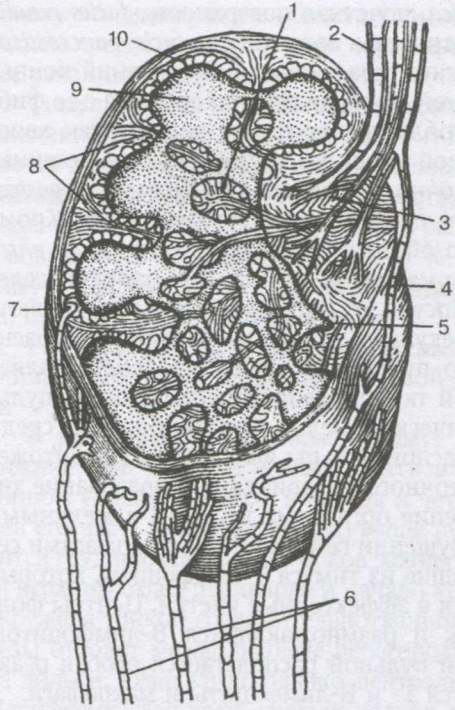

Рис.155. Схема строения лимфатического узла:
1 — *trabecula*; 2 — *vasa lymphatica efferens*; 3 — *hilum*; 4 — анастомоз между *vas afferens и vas efferens*; 5 — *medulla*; 6 — *vasa lymphatica afferens*; 7 — *capsula*; 8 — *trabeculae capsulares*; 9 — *cortex*; 10 — *sinus subcapsularis*

кулы) — *noduli lymphoidei,* которые имеют диаметр до 1 мм. Различают узелки без светлого центра и с центром размножения (герминативным центром). Вокруг узелков имеется диффузная лимфоидная ткань. В ней выделяют корковое плато, которое включает участки лимфоидной ткани между узелками, межузелковую зону и ткань между узелком и капсулой. Кнутри от узелков находится полоска лимфоидной ткани — тимусзависимая (паракортикальная) зона, содержащая преимущественно Т-лимфоциты. В этой зоне проходят посткапиллярные венулы, через стенки которых лимфоциты мигрируют в кровеносное русло.

Паренхима мозгового вещества представлена мякотными тяжами, *chordae medullares,* которые занимают участок паренхимы узла от коркового вещества до ворот и вместе с узелками образуют В-зависимую зону. Между капсулой, трабекулами и паренхимой узла располагаются лимфатические синусы, *sinus lymphatici.* Под капсулой узла находится краевой синус, *sinus subcapsularis,* в который открываются приносящие лимфатические сосуды, затем лимфа попадает в синусы коркового и мозгового вещества и далее в воротный синус. Из воротного синуса выходят 1–2 выносящих лимфатических сосуда. В синусах ток лимфы замедлен и в нее попадают лимфоциты. Лимфатические узлы имеют следующие функции: 1) лимфопоэтическую; 2) иммунопоэтическую (в них происходит образование плазматических клеток); 3) барьерно-фильтрационную (задерживают поступление в лимфу и кровь инородных частиц, бактерий, чужеродных белков и опухолевых клеток); 4) резервную (депонирование протекающей лимфы); 5) обменную (принимают участие в обмене веществ белков, жиров, витаминов и др.); 6) пропульсивную (осуществляют продвижение лимфы).

Знание местоположения основных групп лимфатических узлов и путей оттока лимфы в регионарные и отдаленные лимфатические узлы имеет важное клиническое значение.

ЛИМФОЭПИТЕЛИАЛЬНЫЕ ОБРАЗОВАНИЯ ПИЩЕВАРИТЕЛЬНОГО ТРАКТА

Они представлены миндалинами, образующими лимфоэпителиальное глоточное кольцо, одиночными и групповыми узелками, лимфоидной тканью червеобразного отростка. Предполагают, что одиночные и групповые (Пейеровы

бляшки) узелки являются у млекопитающих аналогами фабрициевой сумки, здесь стволовые клетки превращаются в В-лимфоциты.

Миндалины (язычная, глоточная, нёбные и трубные) представляют собой диффузное скопление лимфоидной ткани, содержащее небольших размеров более плотные клеточные массы — лимфоидные узелки (фолликулы). В миндалинах размножаются и дифференцируются Т- и В-лимфоциты. Они выходят на поверхность эпителия и вступают в контакт с микроорганизмами (антигенами), фагоцитируя их.

Лимфатические сосуды и узлы нижней конечности

На нижней конечности различают поверхностные и глубокие лимфатические сосуды. Поверхностные лимфатические сосуды располагаются над поверхностной фасцией и собирают лимфу от кожи и подкожной жировой клетчатки. В свою очередь их делят на 3 группы — медиальную, латеральную и заднюю. Лимфатические сосуды медиальной группы в количестве 8–10 начинаются в коже I, II, III пальцев стопы, тыльной поверхности медиального края стопы, медиальной поверхности голени. Они направляются по ходу большой подкожной вены и впадают в поверхностные паховые лимфатические узлы, *nodi lymphoidei inguinales superficiales* (рис. 156).

Лимфатические сосуды латеральной группы в количестве 5–6 берут начало в коже IV–V пальцев стопы, латеральной поверхности тыла стопы и латеральной поверхности голени. Они присоединяются к сосудам медиальной группы в верхней трети голени.

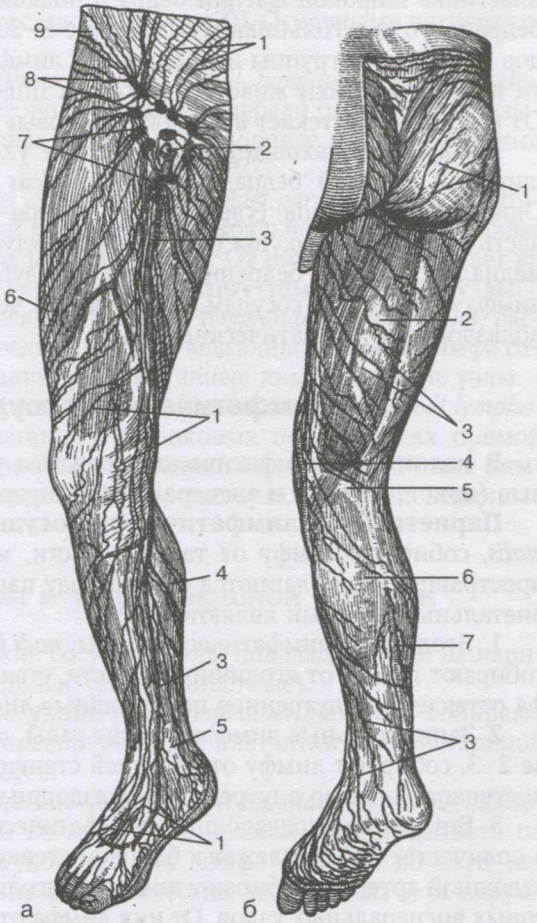

Рис. 156. Поверхностные лимфатические сосуды нижней конечности:

а — переднемедиальная поверхность:
1 — *vasa lymphatica superficiales*;
2 — *hiatus saphenus*;
3 — *v. saphena magna*;
4 — *fascia cruris*;
5 — *malleolus medialis*;
6 — *fascia lata*;
7, 8 — *nodi lymphoidei inguinales superficiales*;
9 — *spina iliaca anterior superior*;

б — задняя поверхность:
1 — *fascia glutea*;
2 — *fascia lata*;
3 — *vasa lymphatica superficiales*;
4 — *v. saphena magna*;
5 — *fossa poplitea*;
6 — *fascia cruris*;
7 — *v. saphena parva*

Лимфатические сосуды задней группы в количестве 3–5 отводят лимфу от кожи подошвы и задней поверхности голени, проходят по ходу малой подкожной вены и впадают в подколенные лимфатические узлы, *nodi lymphoidei poplitei*. Поверхностные сосуды анастомозируют между собой.

Глубокие лимфатические сосуды нижней конечности отводят лимфу от мышц, фасций, костей, нервов, синовиальных сумок, синовиальных оболочек суставных сумок и синовиальных влагалищ сухожилий мышц. Они сопровождают крупные артерии голени и бедра и впадают в глубокие паховые лимфатические узлы, *nodi lymphoidei inguinales profundi*.

Между поверхностными и глубокими лимфатическими сосудами имеются многочисленные анастомозы, прободающие поверхностную и собственную фасции.

Таким образом, на нижней конечности выделяют 3 группы лимфатических узлов: подколенные, поверхностные паховые и глубокие паховые.

1. Подколенные лимфатические узлы располагаются в нижнем отделе подколенной ямки в количестве 1–3. От них лимфа оттекает в глубокие лимфатические сосуды нижней конечности.

2. Поверхностные паховые лимфатические узлы лежат на поверхностной пластинке широкой фасции бедра в подкожной жировой клетчатке в пределах бедренного треугольника в количестве 5–20. К ним кроме поверхностных сосудов медиальной группы направляются лимфатические сосуды кожи нижней части передней стенки живота, наружных половых органов и ягодичной области. От них лимфа оттекает в глубокие паховые лимфатические узлы.

3. Глубокие паховые лимфатические узлы в количестве 2–7 находятся под широкой фасцией бедра, в глубине *sulcus iliopectineus* возле бедренной вены. Один из этих узлов (узел Розенмюллера–Пирогова) закрывает медиальную часть сосудистой лакуны (входное отверстие бедренного канала) и прилежит к медиальной стенке бедренной вены. От глубоких паховых лимфатических узлов лимфа оттекает по сосудам, проходящим через сосудистую лакуну, в наружные подвздошные лимфатические узлы.

Лимфатические сосуды и узлы таза

В малом тазу лимфатические сосуды и узлы подразделяются на париетальные (пристеночные) и висцеральные (внутренностные).

Париетальные лимфатические сосуды и узлы, *vasa et nodi lymphoidei parietalis*, собирают лимфу от тазовой кости, мышц таза, фасций и клетчаточных пространств. Располагаются они по ходу париетальных сосудов. Основными париетальными узлами являются:

1. Ягодичные лимфатические узлы, *nodi lymphoidei gluteales*, в количестве 6–8, собирают лимфу от ягодичной области, стенок малого таза и бедра. От них лимфа оттекает во внутренние подвздошные лимфатические узлы.

2. Запирательные лимфатические узлы, *nodi lymphoidei obturatorii*, в количестве 2–3, собирают лимфу от передней стенки малого таза и бедра. От них лимфа поступает также во внутренние подвздошные узлы.

3. Внутренние подвздошные лимфатические узлы, *nodi lymphoidei iliaci interni*, в количестве 5–8 прилежат к боковой стенке малого таза возле внутренней подвздошной артерии, собирают лимфу от ягодичных, запирательных узлов и некоторых висцеральных узлов. От них лимфа оттекает в общие подвздошные узлы.

4. Крестцовые лимфатические узлы, *nodi lymphoidei sacrales*, в количестве 2–4, располагаются около передних крестцовых отверстий, собирают лимфу от задней стенки малого таза, от крестцового сплетения и от прямой кишки. От них лимфа оттекает в наружные и общие подвздошные лимфатические узлы.

5. Наружные подвздошные лимфатические узлы, *nodi lymphoidei iliaci externi*, в количестве 4–10, располагаются около наружной подвздошной артерии и вены. От них лимфа оттекает в общие подвздошные узлы.

6. Общие подвздошные лимфатические узлы, *nodi lymphoidei iliaci communes*, в количестве 4–10, располагаются около общих подвздошных артерии и вены, собирают лимфу от внутренних и наружных подвздошных лимфатических узлов. От них лимфа оттекает в подаортальные лимфатические узлы, лежащие в области бифуркации аорты, и в поясничные лимфатические узлы, лежащие около брюшной части аорты и нижней полой вены.

7. Подаортальные лимфатические узлы, *nodi lymphoidei subaortici*, располагаются в области бифуркации аорты в количестве 2–3. От них лимфа оттекает в поясничные лимфатические узлы.

Висцеральные лимфатические сосуды и узлы, *vasa et nodi lymphoidei viscerales*, собирают лимфу от органов малого таза и находятся рядом с ними. Они небольших размеров, количество их составляет от 4 до 10. Основными висцеральными узлами таза являются:

1. Околомочепузырные лимфатические узлы, *nodi lymphoidei paravesicales*, расположены в клетчатке по обеим сторонам, сзади и спереди от мочевого пузыря. От них лимфа оттекает в наружные, общие подвздошные и подаортальные лимфатические узлы.

2. Околоматочные лимфатические узлы, *nodi lymphoidei parauterini*, располагаются между листками широкой связки матки в параметральной клетчатке, кроме матки собирают лимфу от яичников и маточных труб. От них лимфа оттекает во внутренние и общие подвздошные, а также в поясничные лимфатические узлы.

3. Околовлагалищные лимфатические узлы, *nodi lymphoidei paravaginales*, расположены в клетчатке боковых и переднего сводов влагалища. От них лимфа оттекает в наружные и общие подвздошные и поясничные лимфатические узлы.

4. Околопрямокишечные (аноректальные) лимфатические узлы, *nodi lymphoidei pararectales* (*anorectales*), располагаются на боковых поверхностях прямой кишки, в основном в ее нижней части в параректальной клетчатке. От них лимфа оттекает во внутренние и общие подвздошные, подаортальные и поясничные лимфатические узлы.

Лимфатические сосуды и узлы брюшной полости

В брюшной полости лимфатические сосуды и узлы подразделяются на париетальные (пристеночные) и висцеральные (внутренностные).

Париетальные лимфатические узлы, *nodi lymphoidei parietales*, собирают лимфу от мышц и фасций живота, предбрюшинной клетчатки и париетальной брюшины. Основными из них являются:

1. Нижние надчревные лимфатические узлы, *nodi lymphoidei epigastrici inferiores*, располагаются в количестве 4–6 во влагалище прямой мышцы живота по ходу одноименных кровеносных сосудов. От них лимфа оттекает по двум направлениям: вверх — к окологрудным лимфатическим узлам, вниз — к наружным подвздошным лимфатическим узлам.

2. Поясничные лимфатические узлы, *nodi lymphoidei lumbales*, располагаются забрюшинно на всем протяжении поясничного и нижнегрудного отделов позвоночного столба в количестве 20–40 около аорты и нижней полой вены. В связи с таким расположением различают левые поясничные узлы, *nodi lymphoidei lumbales sinistri* (аортальные), и правые поясничные узлы, *nodi lymphoidei lumbales dextri* (кавальные), и промежуточные поясничные узлы, *nodi lymphoidei lumbales intermedii* (интераортокавальные). В свою очередь аортальные лимфатические узлы по отношению к аорте включают 3 группы:

а) латеральные аортальные узлы, *nodi lymphoidei aortici laterales*;

б) предаортальные узлы, *nodi lymphoidei preaortici*;

в) постаортальные узлы, *nodi lymphoidei retroaortici*.

Аналогично выделяют 3 группы кавальных лимфатических узлов:

а) латеральные кавальные узлы, *nodi lymphoidei cavales laterales*;

б) предкавальные узлы, *nodi lymphoidei precavales*;

в) посткавальные узлы, *nodi lymphoidei retrocavales*.

Все группы поясничных лимфатических узлов соединяются между собой многочисленными лимфатическими сосудами. В связи с этим вокруг брюшной аорты и нижней полой вены формируется лимфатическое сплетение (рис. 157).

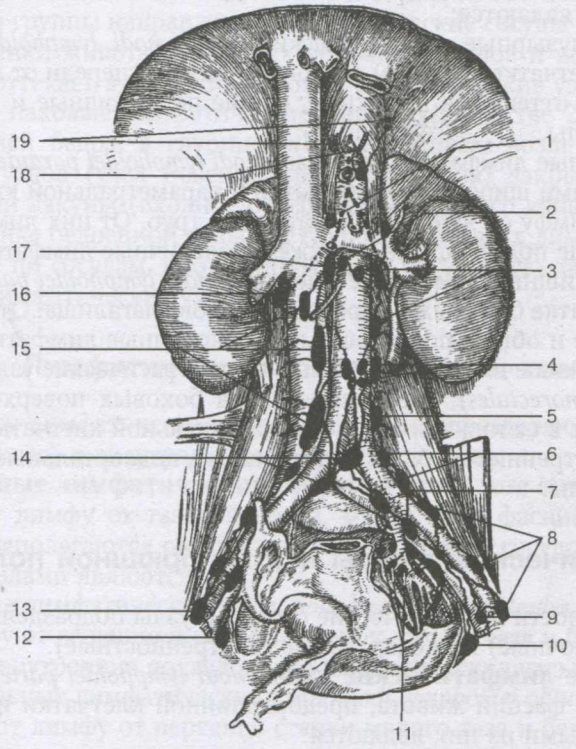

Рис. 157. Лимфатические сосуды и узлы задней стенки брюшной полости и таза:

1 — *truncus lumbalis dexter et truncus lumbalis sinister*; 2 — *nodi lymphoidei preaortici*; 3, 4, 5, 17 — *nodi lymphoidei aortici laterales*; 6, 7 — *nodi lymphoidei iliaci communes*; 8, 9, 13 — *nodi lymphoidei iliaci externi*; 10, 12 — *nodus lymphoideus lacunaris medialis*; 11 — *nodi lymphoidei iliaci interni*; 14 — *nodi lymphoidei subaortici*; 15 — *nodi lymphoidei precavales*; 16 — *nodi lymphoidei cavales laterales*; 18 — *ductus thoracicus*; 19 — *nodi lymphoidei phrenici inferiores*

В поясничные лимфатические узлы оттекает лимфа от нижних конечностей, стенок и органов малого таза, стенок и органов брюшной полости. В частности, в них впадают выносящие сосуды от общих, наружных и внутренних подвздошных, желудочных, ободочных, брыжеечных, чревных лимфатических узлов и т. д. Отток лимфы из поясничных лимфатических узлов осуществляется в правый и левый поясничные стволы, которые дают начало грудному протоку.

3. Нижние диафрагмальные лимфатические узлы, *nodi lymphoidei phrenici inferiores*, располагаются по ходу одноименных сосудов в количестве 2–3, собирают лимфу от диафрагмы и задней части печени, прилежащей к диафрагме. От них лимфа оттекает в чревные, посткавальные и промежуточные поясничные узлы.

Висцеральные лимфатические узлы брюшной полости, *nodi lymphoidei viscerales*, собирают лимфу в основном от органов пищеварительной системы. Они располагаются по ходу непарных висцеральных ветвей брюшной части аорты (чревный ствол, верхняя и нижняя брыжеечные артерии и их разветвления). Это наиболее обширная группа лимфатических узлов, связанная в основном с органами пищеварительной системы. Основными из них являются:

1. Желудочные лимфатические узлы, *nodi lymphoidei gastrici*, в количестве 40–80 располагаются по ходу сосудов, идущих по малой и большой кривизнам (рис. 158). Соответственно сосудам желудка, различают:

а) левые желудочные лимфатические узлы, *nodi lymphoidei gastrici sinistri*, находятся по ходу левой желудочной артерии и ее ветвей в количестве 20–40

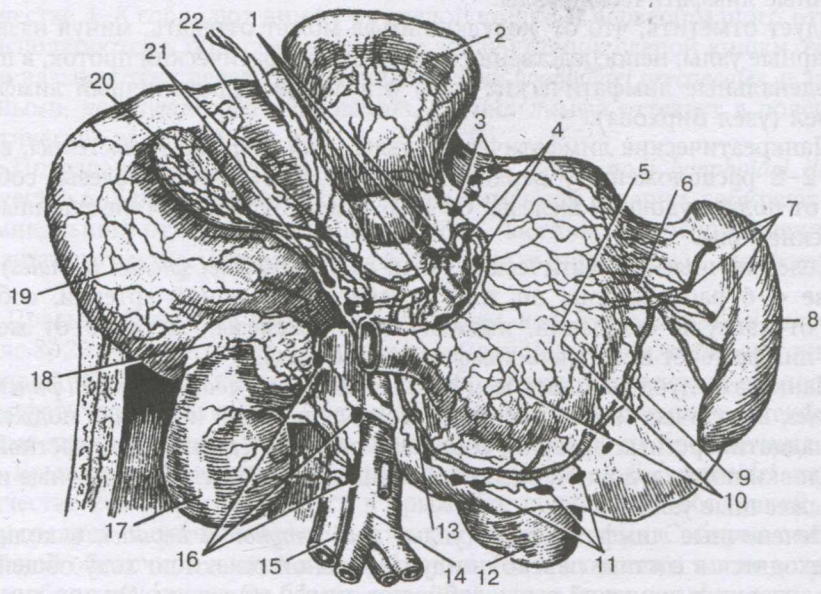

Рис. 158. Лимфатические сосуды и узлы некоторых органов брюшной полости:
1 — *nodi lymphoidei coeliaci*; 2 — *lobus hepatis sinister*; 3 — *nodi lymphoidei cardiaci*; 4 — *nodi lymphoidei gastrici sinistri*; 5 — *gaster*; 6 — *a. lienalis*; 7 — *nodi lymphoidei splenici*; 8 — *splen*; 9 — *a. gastroepiploica sinistra*; 10 — подсерозное лимфатическое сплетение желудка; 11 — *nodi lymphoidei gastroomentales dextri*; 12 — *ren sinistrum*; 13 — *a. gastroepiploica dextra*; 14 — *aorta*; 15 — *v. cava inferior*; 16 — *nodi lymphoidei precavales*; 17 — *ren dextrum*; 18 — *glandula suprarenalis*; 19 — *lobus hepatis dexter*; 20 — *vesica fellea*; 21 — *nodi lymphoidei hepatici*; 22 — *lobus quadratus hepatis*

на малой кривизне, передней и задней стенках желудка; от них лимфа оттекает в чревные лимфатические узлы;

б) кардиальные лимфатические узлы, *nodi lymphoidei cardiales*, в количестве 4–10 охватывают в виде кольца кардиальное отверстие, формируя лимфатическое кольцо кардии, *anulus lymphaticus cardiae*. В эти узлы также оттекает лимфа от пищевода и дна желудка. От них лимфа поступает в узлы заднего средостения;

в) правые желудочные лимфатические узлы, *nodi lymphoidei gastrici dextri*, в количестве 2–4 располагаются по ходу одноименной артерии; от них лимфа оттекает в чревные лимфатические узлы;

г) пилорические (привратниковые) лимфатические узлы, *nodi lymphoidei pylorici*, в количестве 4–10 находятся вокруг пилорического канала по ходу гастро-дуоденальной артерии. В них также поступает лимфа от головки поджелудочной железы и двенадцатиперстной кишки, от них лимфа оттекает в чревные лимфатические узлы;

д) правые желудочно-сальниковые лимфатические узлы, *nodi lymphoidei gastroomentales dextri*, в количестве 10–30 находятся по ходу одноименной артерии, также собирают лимфу от большого сальника и желудочно-ободочной связки. От них лимфа оттекает в чревные лимфатические узлы;

е) левые желудочно-сальниковые лимфатические узлы, *nodi lymphoidei gastroomentales sinistri*, в количестве 4–10 располагаются по ходу одноименной артерии, также собирают лимфу от большого сальника. От них лимфа оттекает в селезеночные лимфатические узлы.

Следует отметить, что от желудка лимфа может оттекать, минуя названные регионарные узлы, непосредственно в грудной лимфатический проток, в панкреато-дуоденальные лимфатические узлы и в левый надключичный лимфатический узел (узел Вирхова).

2. Панкреатические лимфатические узлы, *nodi lymphoidei pancreatici*, в количестве 2–8 расположены у верхнего края поджелудочной железы, собирают лимфу от поджелудочной железы. От них лимфа оттекает в селезеночные лимфатические узлы.

3. Селезеночные лимфатические узлы, *nodi lymphoidei splenici* (*lienales*), в количестве 4–6 расположены по ходу ветвей одноименной артерии, собирают лимфу от капсулы селезенки, поджелудочной железы, частично от желудка. От них лимфа течет в чревные лимфатические узлы.

4. Панкреато-дуоденальные лимфатические узлы, *nodi lymphoidei pancreaticoduodenales*, в количестве 4–6 находятся по ходу верхней и нижней поджелудочно-двенадцатиперстных артерий, собирают лимфу от двенадцатиперстной кишки и головки поджелудочной железы. От них лимфа оттекает в чревные и верхние брыжеечные узлы.

5. Печеночные лимфатические узлы, *nodi lymphoidei hepatici*, в количестве 5–10 находятся в составе печеночно-дуоденальной связки по ходу общей печеночной артерии и воротной вены, собирают лимфу от печени. От них лимфа оттекает в чревные или поясничные лимфатические узлы. Следует отметить, что небольшая часть лимфы от печени может поступать непосредственно в грудной проток.

6. Желчнопузырные узлы, *nodi lymphoidei cystici*, в количестве 1–2 располагаются возле шейки желчного пузыря, собирают лимфу от желчного пузыря и печени. От них лимфа оттекает в чревные или поясничные лимфатические узлы.

7. Чревные лимфатические узлы, *nodi lymphoidei coeliaci*, в количестве 3–6 располагаются около чревного ствола, собирают лимфу от регионарных лимфатических узлов желудка, поджелудочной железы, двенадцатиперстной кишки, печени, желчного пузыря, селезенки и почек. От них лимфа оттекает в поясничные лимфатические узлы или непосредственно в начало грудного протока.

8. Верхние брыжеечные лимфатические узлы, *nodi lymphoidei mesenterici superiores*, в количестве от 40 до 400 располагаются в брыжейке тонкой кишки по ходу одноименной артерии и ее ветвей. Верхние брыжеечные узлы по степени удаленности от стенки тонкой кишки можно разделить на 3–4 порядка: узлы первого порядка лежат по ходу аркадного анастомоза; 2–4 порядков соответственно порядкам ветвления кишечных артерий; узлы 4 порядка находятся у начала верхней брыжеечной артерии и называются центральными (рис. 159). Следует обратить внимание, что не всегда лимфа течет последовательно от узлов 1 порядка к узлам 4 порядка. Очень часто она минует один или два порядка узлов и впадает непосредственно в центральные узлы. В эти же узлы оттекает лимфа из поджелудочной железы и двенадцатиперстной кишки. Отток лимфы от верхних брыжеечных узлов может осуществляться различными путями: в 75 % случаев лимфа от них оттекает в поясничные узлы, в 25 % случаев образуется кишечный ствол, *truncus intestinalis*, который впадает непосредственно в грудной проток. От терминального отдела подвздошной кишки лимфа оттекает в подвздошно-ободочные лимфатические узлы.

9. Слепокишечные лимфатические узлы, *nodi lymphoidei caecales*, мелкие, в количестве 4–8 собирают лимфу от слепой кишки и червеобразного отростка. Они располагаются в области передней и задней стенок слепой кишки, соответственно называются предслепокишечными, *nodi lymphoidei precaecales*, и заслепокишечными, *nodi lymphoidei retrocaecales*. От них лимфа оттекает в поясничные лимфатические узлы.

10. Подвздошно-ободочные лимфатические узлы, *nodi lymphoidei ileocolici*, в количестве 6–8 располагаются по ходу одноименной артерии, собирают лимфу от терминального отдела подвздошной кишки, частично от слепой кишки и червеобразного отростка. От них лимфа оттекает в поясничные лимфатические узлы.

11. Правые ободочные лимфатические узлы, *nodi lymphoidei colici dextri*, в количестве 8–20 располагаются по ходу одноименной артерии, собирают лимфу от восходящей ободочной кишки. Возле стенки кишки встречаются околоободочные лимфатические узлы, *nodi lymphoidei paracolici*. От них лимфа оттекает в поясничные лимфатические узлы или в центральные верхние брыжеечные узлы.

12. Брыжеечно-ободочные лимфатические узлы, *nodi lymphoidei mesocolici*, в количестве 20–40 располагаются в брыжейке поперечной ободочной кишки, по ходу средней ободочной артерии и по ходу дуги Риолана. Собирают лимфу от поперечной ободочной кишки и ее брыжейки. По краю кишки также встречаются околоободочные узлы. От брыжеечно-ободочных узлов лимфа оттекает в поясничные узлы или в центральные узлы верхней брыжеечной артерии.

13. Левые ободочные лимфатические узлы, *nodi lymphoidei colici sinistri*, в количестве 8–20 располагаются по ходу одноименной артерии, кроме них по краю кишки имеются околоободочные узлы. От этих узлов лимфа оттекает в нижние брыжеечные, в поясничные лимфатические узлы и частично в центральные верхние брыжеечные узлы.

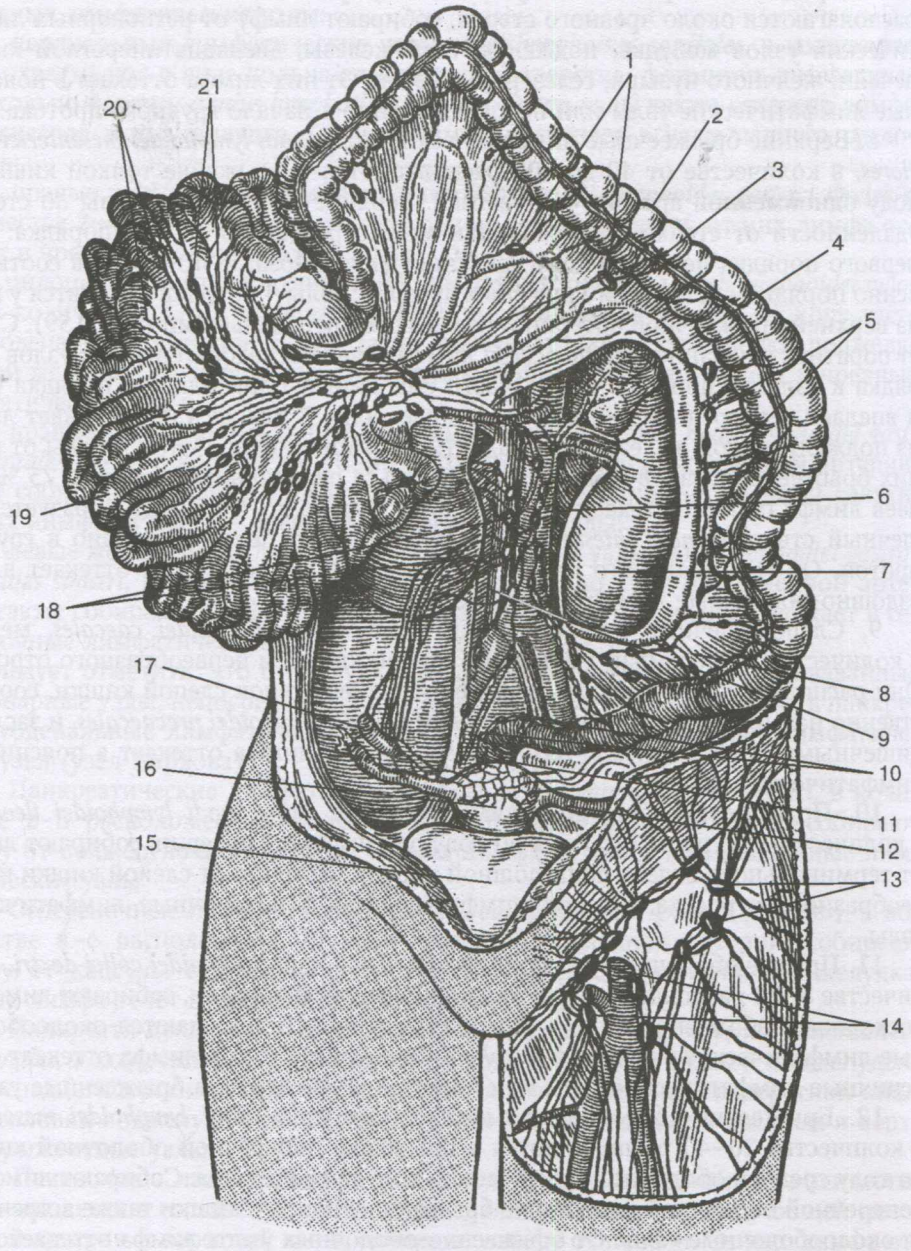

Рис. 159. Лимфатические сосуды и узлы брюшной полости:

1 — *nodi lymphoidei colici medii*; 2 — *colon transversum*; 3 — *vasa lymphatica mesenterica*; 4 — *glandula suprarenalis*; 5 — *nodi lymphoidei colici sinistri*; 6 — *aorta*; 7 — *ren sinistrum*; 8 — *a. mesenterica inferior*; 9 — *v. cava inferior*; 10 — *nodi lymphoidei rectales superiores*; 11 — *rectum*; 12 — *tuba uterina*; 13, 14 — *nodi lymphoidei inguinales superficiales*; 15 — *vesica urinaria*; 16 — *uterus*; 17 — *ovarium*; 18 — *nodi lymphoidei lumbales;* 19 — *intestinum tenue;* 20 — *vasa lymphatica intestinum tenue;* 21 — *nodi lymphoidei mesenterici superiores*

14. Сигмовидные лимфатические узлы, *nodi lymphoidei sigmoidei*, в количестве 8–10 располагаются по ходу одноименной артерии, собирают лимфу от стенки сигмовидной кишки и ее брыжейки. От них лимфа оттекает в нижние брыжеечные лимфатические узлы.

15. Нижние брыжеечные лимфатические узлы, *nodi lymphoidei mesenterici inferiores*, в количестве 6–10 располагаются по ходу одноименной артерии, собирают лимфу от сигмовидных, левых ободочных и частично верхних прямокишечных лимфатических узлов. От них лимфа оттекает в поясничные лимфатические узлы.

Лимфатические сосуды и узлы груди

В области груди лимфатические сосуды и узлы подразделяются на париетальные (пристеночные) и висцеральные (внутренностные).

Париетальные лимфатические узлы, *nodi lymphoidei parietales*, собирают лимфу от стенок грудной полости и диафрагмы. Основными из них являются:

1. Окологрудинные лимфатические узлы, *nodi lymphoidei parasternales*, в количестве 4–20 располагаются по ходу внутренней грудной артерии или на задней поверхности грудины. Они собирают лимфу от тканей передней грудной стенки, плевры, перикарда, от нижних надчревных и верхних диафрагмальных узлов, а также от сосудов молочной железы и диафрагмальной поверхности печени. От окологрудинных узлов справа отток лимфы осуществляется в правый яремный ствол и в предвенозные лимфатические узлы, лежащие около плечеголовных вен, слева — в левый яремный ствол и в предаортальные лимфатические узлы.

2. Межреберные лимфатические узлы, *nodi lymphoidei intercostales*, в количестве 1–5 расположены по ходу каждой задней межреберной артерии. В них впадают лимфатические сосуды от задней стенки грудной полости. От этих узлов лимфа оттекает непосредственно в грудной проток и в глубокие латеральные шейные узлы.

3. Окологрудные лимфатические узлы, *nodi lymphoidei paramammarii*, в количестве 10–20, расположены в клетчатке, окружающей молочную железу.

4. Верхние диафрагмальные лимфатические узлы, *nodi lymphoidei phrenici superiores*, находятся в месте прохождения через диафрагму нижней полой вены и вокруг перикарда. Среди них по отношению к перикарду различают 3 группы:

а) латеральные перикардиальные узлы, *nodi lymphoidei pericardiales laterales*, в количестве 2–4 лежат по ходу диафрагмальных нервов;

б) предперикардиальные лимфатические узлы, *nodi lymphoidei prepericardiales*, в количестве 1–7 располагаются по ходу мышечно-диафрагмальных артерий позади мечевидного отростка;

в) позадиперикардиальные лимфатические узлы, *nodi lymphoidei postpericardiales*, в количестве 2–10 лежат кпереди от пищевода, под перикардом возле нижней полой вены.

От них лимфа оттекает в окологрудинные, задние средостенные, нижние трахеобронхиальные и бронхолегочные лимфатические узлы.

Висцеральные лимфатические узлы, *nodi lymphoidei viscerales*, собирают лимфу от легких, бронхов и органов переднего и заднего средостения (рис. 160). Основными висцеральными узлами грудной полости являются:

1. Передние средостенные лимфатические узлы, *nodi lymphoidei mediastinales anteriores*, в количестве 4–30 располагаются в верхней части переднего средостения на передней поверхности верхней полой вены, дуги аорты и отходящих

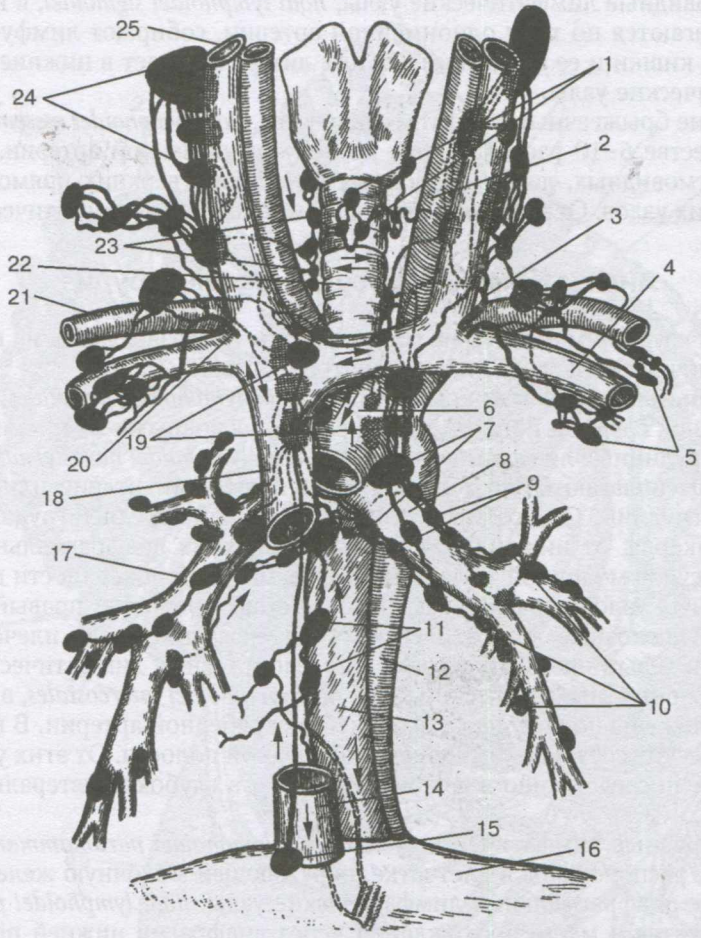

Рис. 160. Лимфатические узлы шеи и средостения:
1 — *nodi lymphoidei pretracheales*; 2 — *a. carotis communis*; 3 — *ductus thoracicus*; 4 — *v. subclavia*; 5 — *nodi lymphoidei axillares*; 6 — *arcus aortae*; 7 — *nodi lymphoidei tracheobronchiales*; 8 — *bronchus principalis sinister*; 9 — *nodi lymphoidei bronchopulmonales*; 10 — *nodi lymphoidei intrapulmonales*; 11 — *nodi lymphoidei mediastinales posteriores*; 12 — *pars thoracica aortae*; 13 — *oesophagus*; 14 — *v. cava inferior*; 15 — *nodus lymphoideus phrenicus superior*; 16 — *diaphragma*; 17 — *bronchus principalis dexter*; 18 — *v. cava superior*; 19 — *nodi lymphoidei mediastinales anteriores*; 20 — *ductus lymphaticus dexter*; 21 — *a. subclavia*; 22 — *trachea*; 23 — *nodi lymphoidei paratracheales*; 24 — *nodi lymphoidei cervicales profundi*; 25 — *v. jugularis interna*

от нее крупных сосудов. По Д. А. Жданову, их подразделяют на 3 группы: а) превенозные, прилежащие к верхней полой и правой плечеголовной венам; б) предаорто-каротидные, находящиеся в области дуги аорты и отходящих от нее крупных сосудов; в) узлы горизонтальной цепочки, лежащие по ходу левой плечеголовной вены и плечеголовного ствола.

В передние средостенные узлы впадают лимфатические сосуды от перикарда, сердца, тимуса. В них также оттекает лимфа от бронхолегочных и трахеобронхиальных лимфатических узлов. Отток лимфы от передних средостенных узлов

происходит различными путями: от превенозных узлов формируется небольшого диаметра правый бронхосредостенный ствол и частично отток осуществляется в предаорто-каротидные узлы; от предаорто-каротидных узлов — непосредственно в грудной проток, частично в левый яремный ствол; от узлов горизонтальной цепочки — в грудной проток и частично в правый яремный ствол и околотрахеальные узлы. Таким образом, от узлов переднего средостения лимфа в конечном счете может оттекать как в правый, так и в левый венозные углы.

2. Задние средостенные лимфатические узлы, *nodi lymphoidei mediastinales posteriores*, в количестве 5–15 располагаются в заднем средостении около пищевода и грудной части аорты, собирают лимфу от органов заднего средостения. Соответственно расположению, среди них различают 3 группы узлов: а) околопищеводные; б) околоаортальные; в) межаортопищеводные. От узлов заднего средостения лимфа оттекает непосредственно в грудной проток, а также в нижние трахеобронхиальные и левые бронхолегочные лимфатические узлы.

3. Бронхолегочные лимфатические узлы, *nodi lymphoidei bronchopulmonales*, в количестве 5–20 располагаются на пути легочных лимфатических сосудов в местах разделения долевых бронхов — на сегментарные и главного — на долевые. Кроме того, вокруг главного бронха находятся лимфатические узлы корня легкого. В ткани легкого находятся внутрилегочные лимфатические узлы, *nodi lymphoidei intrapulmonales*. От бронхолегочных узлов лимфа оттекает в верхние и нижние трахеобронхиальные лимфатические узлы. Частично отток лимфы от них происходит непосредственно в грудной проток или в превенозные узлы.

4. Нижние трахеобронхиальные лимфатические узлы, *nodi lymphoidei tracheobronchiales inferiores* (бифуркационные), в количестве 4–10 располагаются у места разделения трахеи на главные бронхи. Они собирают лимфу от бронхолегочных лимфатических узлов. От них лимфа поступает в верхние трахеобронхиальные узлы.

5. Верхние трахеобронхиальные узлы, *nodi lymphoidei tracheobronchiales superiores*, в количестве 5–30 располагаются на боковой поверхности трахеи, особенно у места деления трахеи на главные бронхи. Собирают лимфу от бронхолегочных, пищеводных и париетальных лимфатических узлов грудной полости. От трахеобронхиальных узлов правой стороны лимфа оттекает в выносящие сосуды, формирующие правый бронхосредостенный ствол. От левых трахеобронхиальных узлов она направляется непосредственно в грудной проток.

Лимфатические сосуды и узлы головы и шеи

От мягких тканей и органов головы лимфа оттекает по сосудам в затылочные, сосцевидные, околоушные, лицевые узлы, поднижнечелюстные, подподбородочные и затылочные (рис. 161).

1. Затылочные лимфатические узлы, *nodi lymphoidei occipitales*, в количестве 2–5 располагаются по ходу затылочной артерии сзади от места прикрепления грудино-ключично-сосцевидной мышцы. По отношению к поверхностному листку собственной фасции шеи, покрывающей эту мышцу, они лежат как снаружи, так и кнутри от нее. Затылочные лимфатические узлы собирают лимфу от кожи волосистой части головы и глубоких тканей затылочной области. От них лимфа оттекает в латеральные глубокие шейные лимфатические узлы.

2. Сосцевидные лимфатические узлы, *nodi lymphoidei mastoidei*, в количестве 2–4 располагаются на сосцевидном отростке у места прикрепления груди-

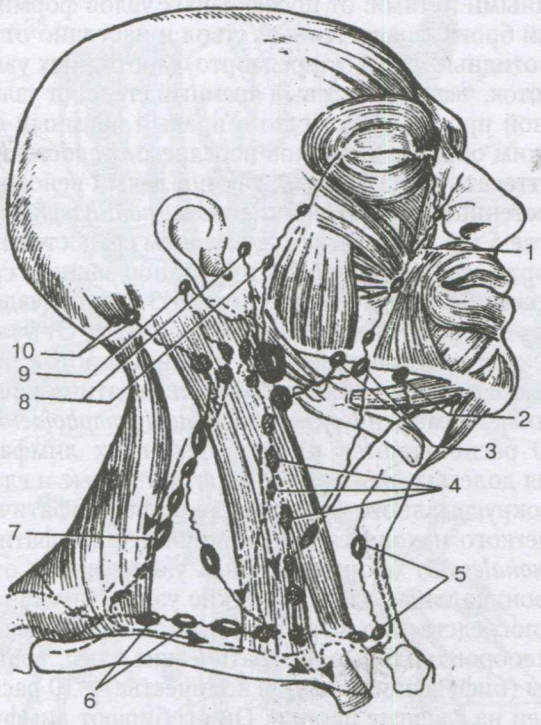

Рис. 161. Лимфатические сосуды и узлы головы и шеи:
1 — *nodi lymphoidei faciales*; 2 — *nodi lymphoidei submentales*; 3 — *nodi lymphoidei submandibulares*; 4 — *nodi lymphoidei cervicales anteriores profundi*; 5 — *nodi lymphoidei cervicales anteriores superficiales*; 6 — *nodi lymphoidei supraclaviculares*; 7 — *nodi lymphoidei cervicales laterales*; 8 — *nodi lymphoidei preauriculares*; 9 — *nodus lymphoideus mastoideus*; 10 — *nodi lymphoidei occipitales*

но-ключично-сосцевидной мышцы. Они собирают лимфу от ушной раковины, кожи и глубоких тканей теменной области. От них лимфа оттекает по различным направлениям: в околоушные, поверхностные шейные и латеральные глубокие шейные лимфатические узлы.

3. Околоушные лимфатические узлы, *nodi lymphoidei parotidei*, в количестве 2–4 находятся в области околоушной железы. По отношению к капсуле железы различают поверхностные и глубокие околоушные узлы. Последние располагаются в толще органа между дольками. Околоушные лимфатические узлы собирают лимфу от одноименной железы, наружного слухового прохода, слуховой трубы, ушной раковины, верхней губы, кожи лба и теменной области. От них лимфа оттекает в поверхностные шейные и латеральные глубокие шейные лимфатические узлы.

4. Лицевые лимфатические узлы, *nodi lymphoidei faciales* (щечные, *buccinatorii*), непостоянные, располагаются по ходу лицевой артерии, собирают лимфу от области щеки, губ, носа, кожи лица. От них лимфа оттекает в поднижнечелюстные лимфатические узлы.

5. Поднижнечелюстные лимфатические узлы, *nodi lymphoidei submandibulares*, в количестве 6–8 располагаются в поднижнечелюстном пространстве спереди

и сзади от одноименной слюнной железы. Они собирают лимфу от поднижнечелюстной железы, некоторых мышц шеи, лежащих выше подъязычной кости, нижней челюсти и зубов нижней челюсти, а также от лицевых лимфатических узлов. От них лимфа оттекает в латеральные глубокие шейные лимфатические узлы.

6. Подподбородочные лимфатические узлы, *nodi lymphoidei submentales*, в количестве 4–6 располагаются на нижней поверхности подбородочно-подъязычной мышцы примерно по срединной линии. Они собирают лимфу от дна полости рта и нижней челюсти. От них лимфа оттекает в глубокие шейные лимфатические узлы.

Лимфатические узлы шеи делят на две группы: поверхностные и глубокие.

1. Поверхностные шейные лимфатические узлы, *nodi lymphoidei cervicales superficiales* (передние и латеральные), в количестве 2–6 располагаются по ходу наружной яремной вены, некоторые из них лежат на трапециевидной мышце и по ходу передней яремной вены. Они собирают лимфу от кожи, подкожной жировой клетчатки поверхностной фасции шеи. От них лимфа оттекает в латеральные глубокие шейные лимфатические узлы.

2. Глубокие шейные лимфатические узлы, *nodi lymphoidei cervicales profundi* (передние и латеральные), в количестве 20–80 располагаются в глубоких пространствах передней и латеральной областей шеи.

В частности, в передней области шеи находятся:

а) щитовидные лимфатические узлы, *nodi lymphoidei thyroidei;*

б) предгортанные лимфатические узлы, *nodi lymphoidei prelaryngeales;*

в) предтрахеальные лимфатические узлы, *nodi lymphoidei pretracheales;*

г) паратрахеальные лимфатические узлы, *nodi lymphoidei paratracheales.*

В эти узлы оттекает лимфа от гортани, трахеи, щитовидной железы и мышц шеи, расположенных ниже подъязычной кости.

В латеральной области шеи находятся наиболее многочисленные группы узлов:

а) латеральные шейные глубокие лимфатические узлы, *nodi lymphoidei cervicales laterales profundi*, в количестве 8–12 располагаются по ходу внутренней яремной вены, поэтому также называются внутренними яремными. Они собирают лимфу от крупных сосудов и нервов шеи, глотки, гортани и глубоких мышц шеи;

б) яремно-двубрюшный и яремно-лопаточно-подъязычный лимфатические узлы, *nodi lymphoidei jugulodigastricus et juguloomohyoideus*, располагаются в месте пересечения двубрюшной и лопаточно-подъязычной мышц с внутренней яремной веной, собирают лимфу от языка;

в) лимфатические узлы, расположенные по ходу наружной ветви добавочного нерва, собирают лимфу от грудино-ключично-сосцевидной и трапециевидной мышц;

г) лимфатические узлы, расположенные по ходу поперечной артерии шеи, собирают лимфу от кожи и мышц верхней части спины.

От латеральных глубоких шейных лимфатических узлов лимфа оттекает в правый и левый яремные стволы, *truncus jugulares dexter et sinister*. Левый яремный ствол впадает в конечную часть грудного протока, а правый — в конечную часть правого лимфатического протока. Реже яремные стволы самостоятельно впадают в соответствующий венозный угол.

3. Заглоточные лимфатические узлы, *nodi lymphoidei retropharyngeales*, в количестве 4–6 располагаются в пределах заглоточного пространства шеи, прилегая к задней и боковым стенкам глотки. Они собирают лимфу от стенок глотки, слизистой оболочки носа и околоносовых пазух, от нёба, миндалин, слуховой трубы и барабанной полости. От заглоточных узлов лимфа оттекает в латеральные глубокие шейные лимфатические узлы.

Лимфатические сосуды и узлы верхней конечности

На верхней конечности различают поверхностные и глубокие лимфатические сосуды. Поверхностные лимфатические сосуды располагаются над поверхностной фасцией и собирают лимфу от кожи и подкожной основы. Они располагаются по ходу подкожных вен и формируют три группы: латеральную, медиальную и среднюю (рис. 162).

Лимфатические сосуды латеральной группы начинаются в коже и подкожной основе I–III пальцев, латерального края кисти, предплечья и плеча. Они в количестве 6–10 проходят в области предплечья и плеча по ходу латеральной подкожной вены руки и впадают в подмышечные лимфатические узлы.

Лимфатические сосуды медиальной группы берут начало в коже и подкожной основе IV–V пальцев, медиальной поверхности кисти, предплечья и плеча. Они в количестве 6–12 располагаются по ходу медиальной подкожной вены руки. В области локтевого сгиба часть этих сосудов переходит на передне-медиальную поверхность предплечья и вливается в локтевые лимфатические узлы, а часть достигает подмышечных узлов.

Лимфатические сосуды средней группы в количестве 2–3 отводят лимфу от кожи ладонной поверхности кисти и передней поверхности предплечья. Они располагаются по ходу промежуточной вены предплечья и выше локтевого сгиба частично присоединяются к сосудам латеральной группы, частично — к сосудам медиальной группы.

Поверхностные лимфатические сосуды на предплечье и плече имеют между собой многочисленные анастомозы.

Глубокие лимфатические сосуды верхней конечности отводят лимфу от мышц, фасций, костей, нервов, синовиальных оболочек суставных сумок, синовиальных сумок и синовиальных влагалищ. Они сопровождают крупные артерии и вены. Поверхностные и глубокие лимфатические сосуды между собой также анастомозируют, прободая поверхностную и собственную фасции.

На верхней конечности выделяют две группы лимфатических узлов:

1. Локтевые лимфатические узлы, *nodi lymphoidei cubitales*, в количестве 2–4 располагаются в локтевой ямке около медиальной подкожной вены руки или около глубокого сосудистого пучка. Следовательно, они могут быть как поверхностными, так и глубокими. Локтевые узлы собирают лимфу от тканей медиальной и передней поверхностей кисти и предплечья. От них лимфа оттекает в подмышечные лимфатические узлы.

2. Плечевые лимфатические узлы, *nodi lymphoidei brachiales*, расположены по ходу подкожных вен (поверхностные лимфатические узлы) или по ходу сосудисто-нервного пучка плеча (глубокие лимфатические узлы).

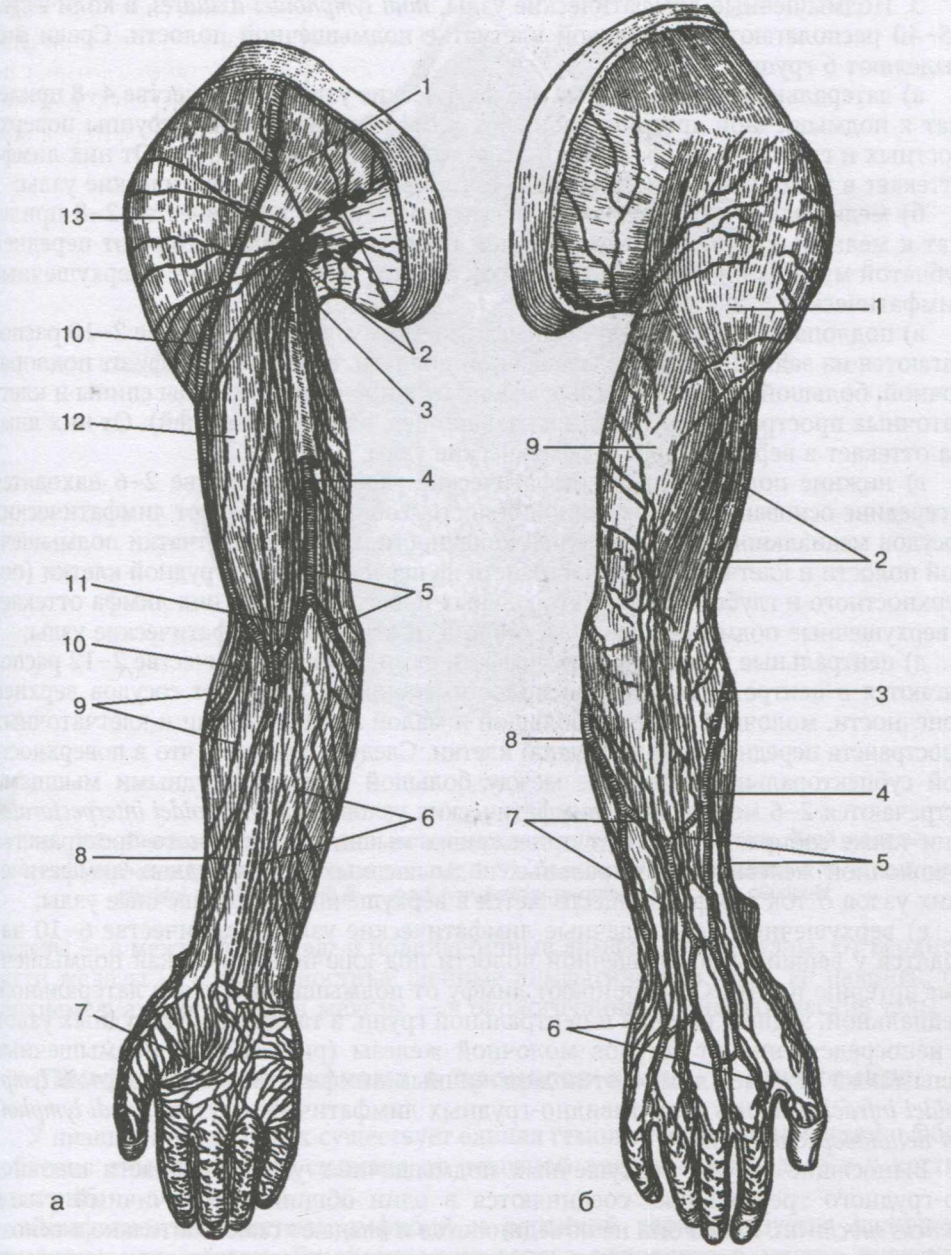

Рис. 162. Поверхностные лимфатические сосуды и узлы верхней конечности:

а — передняя поверхность: 1 — *fascia pectoralis*; 2 — *nodi lymphoidei axillares*; 3 — *fossa axillaris*; 4 — *nodus lymphoideus brachialis*; 5 — *v. basilica*; 6 — *vasa lymphatica medialia antebrachii*; 7 — лимфатическая сеть ладонной поверхности кисти; 8 — *fascia antebrachii*; 9 — *vasa lymphatica lateralia antebrachii*; 10 — *v. cephalica*; 11 — *v. mediana cubiti*; 12 — *fascia brachii*; 13 — *fascia deltiodea*;

б — задняя поверхность: 1 — *fascia deltiodea*; 2 — *vasa lymphatica brachii*; 3 — *fascia antebrachii*; 4 — *v. cephalica*; 5 — *vasa lymphatica antebrachii*; 6 — лимфатические сосуды тыльной поверхности кисти; 7 — *vasa lymphatica medialia antebrachii*; 8 — *v. basilica*; 9 — *fascia brachii*

3. Подмышечные лимфатические узлы, *nodi lymphoidei axillares*, в количестве 15–40 располагаются в жировой клетчатке подмышечной полости. Среди них выделяют 6 групп:

а) латеральные подмышечные лимфатические узлы, в количестве 4–8 прилежат к подмышечной артерии, собирают лимфу от латеральной группы поверхностных и глубоких лимфатических сосудов верхней конечности. От них лимфа оттекает в верхушечные подмышечные и в межгрудные лимфатические узлы;

б) медиальные или грудные лимфатические узлы, в количестве 2–8 прилежат к медиальной стенке подмышечной полости, собирают лимфу от передней зубчатой мышцы и от молочной железы. От них лимфа оттекает в верхушечные лимфатические узлы;

в) подлопаточные или задние лимфатические узлы, в количестве 2–10 располагаются на задней стенке подмышечной полости, собирают лимфу от подлопаточной, большой и малой круглых мышц, от широчайшей мышцы спины и клетчаточных пространств (передней и задней предлопаточных щелей). От них лимфа оттекает в верхушечные лимфатические узлы;

г) нижние подмышечные лимфатические узлы, в количестве 2–6 находятся в середине основания подмышечной полости, собирают лимфу от лимфатических сосудов медиальной группы верхней конечности, жировой клетчатки подмышечной полости и клетчаточных пространств на передней стенке грудной клетки (поверхностного и глубокого субпекторальных пространств). От них лимфа оттекает в верхушечные подмышечные и частично в межгрудные лимфатические узлы;

д) центральные подмышечные лимфатические узлы, в количестве 2–12 располагаются в центре подмышечной полости, собирают лимфу от сосудов верхней конечности, молочной железы, большой и малой грудных мышц и клетчаточных пространств передней стенки грудной клетки. Следует отметить, что в поверхностной субпекторальной клетчатке между большой и малой грудными мышцами встречаются 2–6 межгрудных лимфатических узлов, *nodi lymphoidei interpectorales*. Они также собирают лимфу от прилежащих мышц, клетчаточного пространства и молочной железы. От центральных подмышечных и межгрудных лимфатических узлов отток лимфы осуществляется в верхушечные подмышечные узлы;

е) верхушечные подмышечные лимфатические узлы, в количестве 6–10 находятся у вершины подмышечной полости под ключицей, окружая подмышечные артерию и вену. Они собирают лимфу от подмышечных узлов латеральной, медиальной, задней, нижней и центральной групп, а также от межгрудных узлов и непосредственно от сосудов молочной железы (рис. 163). В подмышечные узлы также оттекает лимфа от подключичных лимфатических узлов, *nodi lymphoidei infraclaviculares* (дельтовидно-грудных лимфатических узлов, *nodi lymphoidei deltoideopectorales*).

Выносящие сосуды верхушечных подмышечных узлов в области ключично-грудного треугольника соединяются в один общий подключичный ствол, *truncus subclavius*. Редко они не объединяются и впадают самостоятельно в венозный угол или в конечную часть соответствующего протока (слева — грудного протока, справа — правого лимфатического протока).

Учитывая возможность метастазирования злокачественных опухолей молочной железы по лимфатическим путям, целесообразно обобщить сведения об оттоке лимфы от молочной железы. Как уже отмечалось, от верхней, латеральной и нижней частей железы лимфа оттекает в подмышечные лимфатические узлы (медиальная, нижняя, центральная и верхушечная группы). От заднего отдела

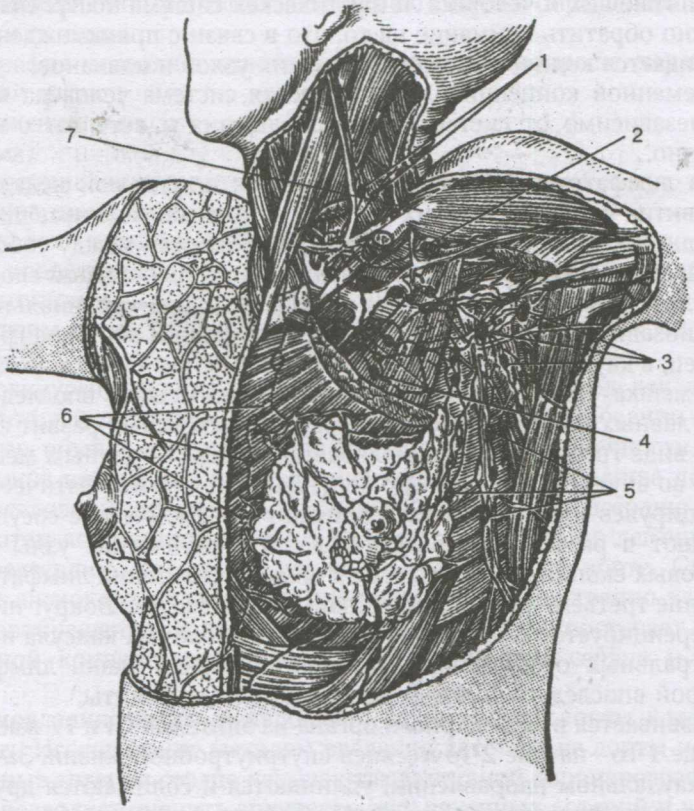

Рис. 163. Лимфатические сосуды и узлы передней грудной стенки и молочной железы:
1 — *nodi lymphoidei cervicales laterales profundi*; 2, 3 — *nodi lymphoidei axillares*; 4, 5 — *nodi lymphoidei paramammarii*; 6 — *nodi lymphoidei parasternales*; 7 — *clavicula*

железы — в межгрудные над- и подключичные лимфатические узлы. От верхней части железы — в поверхностные шейные лимфатические узлы. И, наконец, от верхнемедиального отдела железы — в окологрудинные лимфатические узлы.

Лимфатическая система в процессе фило- и онтогенеза

У низших позвоночных существует единая гемолимфатическая система. Обособление лимфатической системы от венозной впервые наблюдается у костистых рыб.

Лимфатическая система амфибий и рептилий характеризуется наличием лимфатических сердец. Лимфатические сердца находятся в местах впадения лимфатических сосудов в венозную систему, в их стенке имеются поперечно-полосатые мышечные волокна. У амфибий впервые лимфатическое русло дифференцируется на лимфатические капилляры и отводящие лимфатические сосуды.

У птиц лимфатические сердца исчезают. Впервые появляются лимфатические узлы, в сосудах — клапаны. Лимфатические сосуды впадают в два параллельных грудных протока.

У млекопитающих и человека лимфатическая система построена однотипно. Однако нужно обратить внимание на то, что в связи с прямохождением у человека увеличивается количество лимфатических узлов и клапанов.

По современной концепции лимфатическая система человека в онтогенезе возникает независимо от системы кровообращения и вступает с нею в связь лишь вторично.

Закладка лимфатических сосудов появляется на седьмой неделе внутриутробного развития в виде маленьких щелей в мезенхиме, возникающих вдоль передних и задних кардинальных вен. Щели соединяются между собой в мешковидные образования, выстланные собственным эндотелиальным слоем. Сначала образуются два яремных мешка, затем в области задних кардинальных вен возникают два позадибрюшинных лимфатических мешка и цистерна грудного протока. Наконец, в каудальной части тела эмбриона формируются два задних лимфатических мешка. На основе этих лимфатических мешков впоследствии образуются два главных лимфатических протока, причем левый развит сильнее, чем правый, и в виде грудного протока сливается с левым яремным мешком, который впадает во внутреннюю яремную вену. Вырастая из лимфатических мешков и дифференцируясь из мезенхимы, возникают лимфатические сосуды, которые затем врастают в различные области тела. Лимфатические узлы образуются в виде узелковых скоплений мезенхимы в области сплетений лимфатических сосудов в течение третьего месяца эмбрионального развития. Вокруг них из мезенхимы дифференцируется соединительнотканная оболочка, капсула и перекладины; из центральных отделов возникает ретикулярная ткань лимфатического узла, в которой впоследствии дифференцируются лимфоциты.

Тимус развивается в виде парного органа из эпителия III и IV жаберных карманов в конце 1-го—начале 2-го месяцев внутриутробной жизни. Зачатки тимуса растут в каудальном направлении, удлиняются и сближаются друг с другом. Верхняя часть зачатка железы постепенно исчезает, а нижняя образует долю железы. После 20 лет масса тимуса постепенно уменьшается вследствие возрастной инволюции.

Лимфоидные узелки селезенки появляются на 5–6 неделе внутриутробного развития в виде небольшого скопления мезенхимы в толще дорсальной брыжейки желудка. Затем в мезенхиме образуются щели — будущие сосуды селезенки. На 2–4-ом месяце формируются венозные синусы и кровеносные сосуды, а вокруг них очаги гемопоэза. В конце 4-го — начале 5-го месяца в селезенке обнаруживаются скопления лимфоцитов. К 8-му месяцу жизни плода гемопоэз в селезенке уменьшается, а интенсивность лимфоцитопоэза нарастает.

РЕНТГЕНОАНАТОМИЯ КРОВЕНОСНЫХ СОСУДОВ

На обзорных рентгенограммах в норме видны лишь крупные сосуды грудной полости — аорта и легочные сосуды. Это объясняется тем, что находящаяся в сосудах кровь задерживает рентгеновское излучение в такой же степени, как и окружающие мягкие ткани. Для искусственного контрастирования крови в нее вводят соединения йода. Введение контрастного вещества можно осуществить с помощью пункции, канюлирования или катетеризации сосуда. Метод рентгеновского исследования контрастированных сосудов носит название ангиогра-

фия. Прохождение контрастного вещества по сосудам определяют путем выполнения серии снимков.

Ангиография позволяет ответить на следующие вопросы, характеризующие исследуемый сосуд:

1) положение;
2) форма;
3) внутренние контуры стенки;
4) ширина просвета;
5) сроки заполнения и опорожнения;
6) путь кровотока (наличие анастомозов, коллатералей и их выраженность);
7) архитектоника комплекса выявленных сосудов.

Рассмотрим ангиографическую картину наиболее крупных сосудов тела человека.

В ангиохирургической практике используется такой метод, как **ангиокардиография**, который заключается в искусственном контрастировании полостей сердца. Катетер обычно вводят в вену правой верхней конечности. С помощью серии снимков наблюдают прохождение контрастного вещества по подключичной, плечеголовной, верхней полой вене, по правому предсердию, правому желудочку, затем по легочной артерии, ее ветвям в легких, по легочным венам, по левому предсердию, левому желудочку и, наконец, по аорте. Следовательно, в процессе ангиокардиографии определяется преимущественно картина малого круга кровообращения. В аорту контрастное вещество поступает уже в сильно разбавленной концентрации, поэтому левые камеры сердца и аорта видны нечетко.

Для выявления левого желудочка и разветвлений аорты катетер проводят через аорту. Исследование методом введения катетера из аорты непосредственно в венечные артерии сердца называют селективной коронарографией. Коронарография позволяет оценить архитектонику венечных артерий и установить наличие сужений или нарушение их проходимости.

Наибольший интерес в клиническом отношении представляет рентгенографическое исследование сосудов, кровоснабжающих головной мозг. С этой целью проводится каротидная или вертебральная ангиография.

Каротидная ангиография. Изображение артериальной системы головного мозга определяется уже после введения 10 мл контрастного вещества (рис. 164). Хорошо виден ствол общей сонной артерии, от которого на уровне верхнего края щитовидного хряща отходят две концевые ветви: наружная и внутренняя сонные артерии. Бифуркация общей сонной артерии в 25 % случаев может располагаться на 2 см ниже щитовидного хряща и в 15 % случаев — на 2 см выше него.

Внутренняя сонная артерия на рентгенограмме имеет 2 части — внечерепную и внутричерепную. Внечерепная часть на ангиограммах определяется в виде хорошо контурируемого крупного сосуда. Этот сосуд направляется кзади и кверху в полость черепа, куда он проникает через канал сонной артерии.

Внутричерепная часть внутренней сонной артерии вначале располагается в пределах пещеристой пазухи. На боковой рентгенограмме в этом отделе она образует S-образный изгиб, который носит название сифона.

На уровне передних отростков малых крыльев клиновидной кости внутренняя сонная артерия отдает самую крупную ветвь — глазную артерию. В полости глазницы последняя отдает многочисленные ветви.

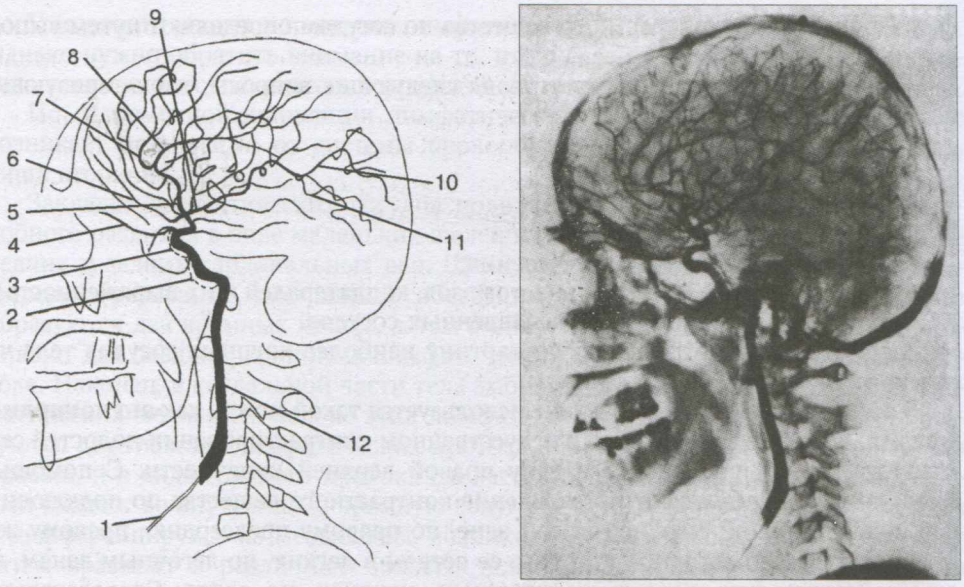

Рис. 164. Система внутренней сонной артерии. Каротидная ангиография. Боковая проекция:

1 — катетер; 2 — участок внутренней сонной артерии, расположенный в пределах сонного канала; 3 — внутренняя сонная артерия, расположенная в пределах пещеристого синуса; 4 — глазная артерия; 5 — передняя мозговая артерия; 6 — медиальная лобно-базальная артерия; 7 — мозолисто-краевая артерия; 8 — перикаллезная артерия; 9 — средняя мозговая артерия; 10 — артерия надкраевой извилины; 11 — артерия угловой извилины; 12 — внутренняя сонная артерия

Второй ветвью внутренней сонной артерии является передняя ворсинчатая артерия. Она выявляется лишь иногда. Передняя ворсинчатая артерия идет кзади вдоль зрительного тракта, огибает ножку мозга и направляется в нижний рог бокового желудочка к сосудистому сплетению. По пути она отдает мелкие ветви в области переднего продырявленного вещества, зрительного тракта, ножек мозга, задней части внутренней капсулы и базальных ганглиев.

Третьей ветвью внутренней сонной артерии является задняя соединительная ветвь, которая выявляется крайне редко. Она находится над пещеристой пазухой и направляется кзади. Эта артерия питает подталамическую область. Также не выявляется и тонкая ветвь, идущая к гипофизу. Она отходит от внутренней сонной артерии в области пещеристого синуса. Выйдя из пещеристого синуса, внутренняя сонная артерия поворачивает назад. Кзади от бугорка турецкого седла она делится на переднюю и среднюю мозговые артерии, которые очень хорошо видны на ангиограммах. Передняя мозговая артерия направляется вперед в переднюю черепную ямку, постепенно отклоняясь к средней линии. Здесь она сближается с одноименной артерией противоположной стороны и соединяется с ней посредством передней соединительной артерии. Затем она огибает колено мозолистого тела и по его дорсальной поверхности направляется назад.

У передней мозговой артерии различают восходящую и горизонтальную части. Восходящая часть продолжается до колена мозолистого тела. В горизонтальной части выделяют передний, средний и задний отделы.

Передняя мозговая артерия обеспечивает кровоснабжение медиальной поверхности полушария от лобного полюса до теменно-затылочной борозды.

По ходу передней мозговой артерии отходят: обонятельные ветви, нижняя, средняя и верхняя лобные ветви, передняя, средняя и задняя центральные ветви, задние ветви.

Средняя мозговая артерия является самой крупной ветвью внутренней сонной артерии. После отхождения она направляется наружу и вступает в сильвиеву борозду. От нее отходят многочисленные ветви, хорошо видимые на ангиограммах. Средняя мозговая артерия снабжает кровью почти всю лобную долю, за исключением верхней лобной извилины. Ветви средней мозговой артерии переходят на нижнюю поверхность полушарий большого мозга, где анастомозируют с ветвями передней мозговой артерии. Средняя мозговая артерия также разветвляется в пределах верхнелатеральной поверхности теменной, височной и затылочной долей (за исключением полюса затылочной доли).

Разветвление средней мозговой артерии довольно вариабельно по архитектонике, количеству ветвей и зонам кровоснабжения. На прижизненных ангиограммах обычно выявляются следующие ветви средней мозговой артерии: группа восходящих артерий, передняя и задняя теменные артерии, артерия угловой извилины, передняя и задняя височные артерии. Группа восходящих артерий включает: латеральную лобно-базальную артерию, артерию центральной борозды, артерию предцентральной борозды, артерию постцентральной борозды и островковые артерии.

Рентгеновское исследование сосудов полушарий головного мозга нередко дополняется ангиографией задней черепной ямки. Контрастное вещество из позвоночной артерии попадает в базилярную артерию и далее в наиболее крупные ее ветви (рис. 165). Ветвями базилярной артерии, разветвляющимися в пределах ствола головного мозга, являются: передняя нижняя мозжечковая артерия, артерия лабиринта, артерии моста, среднемозговые артерии и верхняя мозжечковая артерия. Конечными ветвями базилярной артерии являются задние мозговые артерии.

Задняя мозговая артерия может брать свое начало из задней соединительной артерии, в этих случаях последняя имеет крупный просвет.

Задняя мозговая артерия направляется кзади и кверху, по направлению к затылочной кости и обеспечивает питание нижней, медиальной и верхнелатеральной поверхностей полушария. На нижней поверхности ее ветви отсутствуют только в пределах передних отделов лобной и височной долей. Ветви задней мозговой артерии располагаются в области шпорной, теменно-затылочной борозд, в области клина и предклинья, в области затылочной доли и верхней теменной дольки. Глубокие ветви задней мозговой артерии снабжают кровью средний и промежуточный мозг, аммонов рог и валик мозолистого тела.

По ходу ствола задней мозговой артерии отходят варьирующие по количеству и архитектонике следующие ветви: медиальные и латеральные ворсинчатые ветви к сплетениям бокового и III желудочка, ножковые, таламические ветви и дорсальная ветвь мозолистого тела.

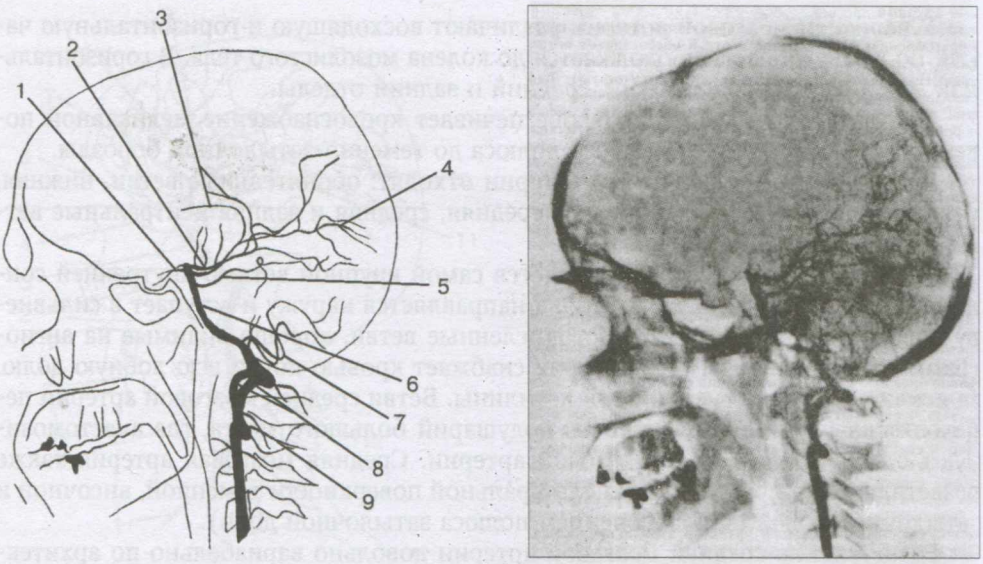

Рис. 165. Базилярная артерия и ее ветви. Вертебральная ангиография. Боковая проекция:

1 — задняя соединительная артерия; 2 — задняя мозговая артерия; 3 — задние ворсинчатые артерии; 4 — шпорная ветвь; 5 — верхняя мозжечковая артерия; 6 — базилярная артерия; 7 — задняя нижняя мозжечковая артерия; 8 — правая и левая позвоночные артерии; 9 — мышечные ветви

Далее от ствола задней мозговой артерии отходят латеральная и медиальная затылочные артерии, передние, промежуточные и задние височные ветви, теменная и теменно-затылочная ветви, шпорная ветвь, затылочно-височная ветвь.

Селективная целиакография — искусственное контрастирование чревного ствола и отходящих от него артерий (левой желудочной, селезеночной и общей печеночной). Катетер вводится через аорту. Обычно делают 6—8 снимков в первые 4 секунды, затем по одному снимку в следующие 2—3 секунды и еще 3—5 снимков в последующие 8—12 секунд. На первых снимках определяют изображение крупных и средних артерий (левой желудочной, общей печеночной, селезеночной и их ветвей 1, 2-го порядков). Затем выявляются ветви 3–4-го порядков. Это артериальная фаза контрастирования. Архитектоника основных ветвей чревного ствола представлена на рис. 166.

Далее контрастное вещество поступает в капиллярное русло и мелкие вены. В результате существенно усиливается интенсивность тени печени, селезенки, поджелудочной железы, стенки желудка. Это капиллярная или паренхиматозная фаза контрастирования. Через 8—10 секунд контрастное вещество заполняет венозное русло вышеуказанных органов (венозная фаза контрастирования). В конечном счете, контрастное вещество выводится почками, поэтому на последних рентгенограммах видна тень чашек и почечной лоханки.

Портография — контрастирование ствола воротной вены, ее корней, основных притоков и существующих анастомозов. Воротная вена образуется при слиянии верхней брыжеечной и селезеночной вен на уровне I—II поясничных по-

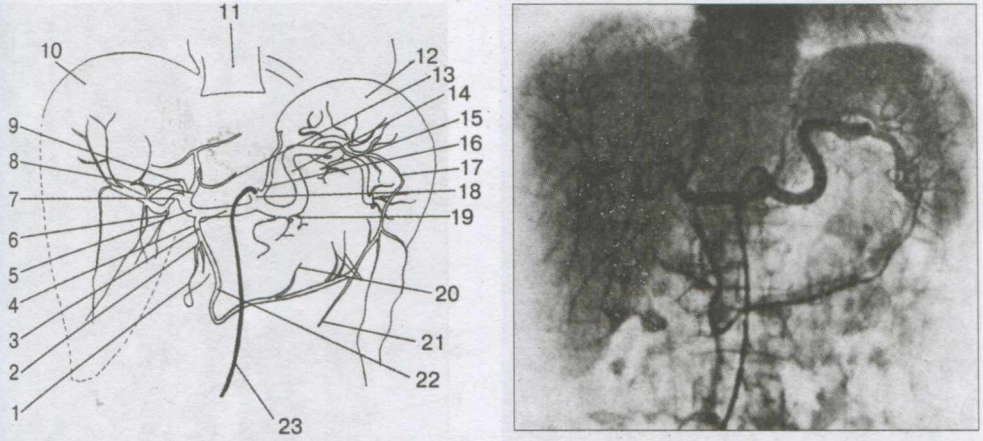

Рис. 166. Чревный ствол и его ветви. Селективная целиакография. Прямая проекция:

1 — анастомоз верхней и нижней поджелудочно-двенадцатиперстных артерий; 2 — верхняя поджелудочно-двенадцатиперстная артерия; 3 — желудочно-двенадцатиперстная артерия; 4 — общая печеночная артерия; 5 — собственная печеночная артерия; 6 — пузырная артерия; 7 — правая ветвь печеночной артерии; 8 — левая ветвь печеночной артерии; 9 — средняя ветвь печеночной артерии; 10 — печень; 11 — X грудной позвонок; 12 — селезенка; 13 — правая желудочная артерия; 14 — селезеночная артерия; 15 — поджелудочные ветви; 16 — левая желудочная артерия; 17 — левая желудочно-сальниковая артерия; 18 — чревный ствол; 19 — поджелудочные ветви; 20 — желудочные ветви; 21 — сальниковая ветвь; 22 — правая желудочно-сальниковая артерия; 23 — катетер

звонков. От места начала воротная вена направляется к воротам печени в составе печеночно-дуоденальной связки, располагаясь посередине между печеночной артерией и общим желчным протоком. Как правило, ствол воротной вены имеет прямолинейный ход. Проекция ее образует с позвоночником угол в 40—90°. Нижняя брыжеечная вена чаще всего впадает в селезеночную вену. В качестве притоков воротной вены могут выявляться левая и правая желудочные вены, вена желчного пузыря, околопупочные вены, вены поджелудочной железы и двенадцатиперстной кишки.

Селективная ангиография верхней брыжеечной артерии. Катетер вводится, как и при целиакографии, через аорту (рис. 167). Вначале заполняется основной ствол верхней брыжеечной артерии и ее ветви 1-го порядка. В последующем выявляется архитектоника всех разветвляющихся экстраорганных артерий тонкой кишки и существующих между ними анастомозов. От ствола верхней брыжеечной артерии слева отходят 7—8 артерий тощей кишки 1-го порядка. Последние в брыжейке совершают еще четыре порядка делений. Соседние артерии, соединяясь между собой по кишечному краю брыжейки, образуют аркадные анастомозы. От аркадных анастомозов артерии направляются уже к стенке кишки. По направлению книзу ствол верхней брыжеечной артерии постепенно истончается и разделяется на две ветви примерно равного диаметра. От левой ветви отходят артерии подвздошной кишки в количестве 6—7. Архитектоника их в брыжейке кишки и форма анастомозирования почти такие же, как и в тощей кишке. Однако в терминальном отделе подвздошной кишки уменьшается количество порядков ветвления артерий и их диаметр.

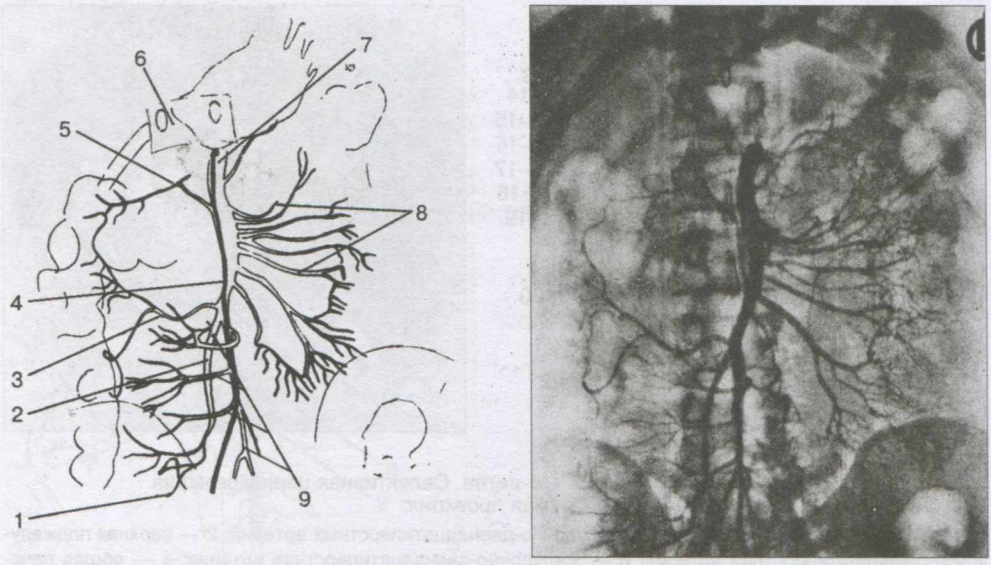

Рис. 167. Верхняя брыжеечная артерия и ее ветви. Селективная ангиография. Прямая проекция:
1 — артерия червеобразного отростка; 2 — подвздошно-ободочная артерия; 3 — правая ободочная артерия; 4 — катетер в аорте; 5 — средняя ободочная артерия; 6 — XII грудной позвонок; 7 — верхняя брыжеечная артерия; 8 — артерии тощей кишки; 9 — артерии подвздошной кишки

Правая ветвь носит название подвздошно-ободочная артерия. Она направляется к илеоцекальному углу и отдает подвздошную ветвь, артерию червеобразного отростка и слепокишечную ветвь. С правой стороны от ствола верхней брыжеечной артерии отходят правая и средняя ободочные артерии, которые кровоснабжают восходящую ободочную кишку. Названные артерии анастомозируют между собой, формируя аркадный анастомоз. Кроме того, правая ободочная артерия имеет дугообразный анастомоз со слепокишечной ветвью подвздошно-ободочной артерии, а средняя ободочная артерия в области селезеночного угла ободочной кишки образует крупный анастомоз с левой ободочной артерией. Этот анастомоз располагается на всем протяжении поперечной ободочной кишки по кишечному краю брыжейки и носит название дуги Риолана. И, наконец, в самом начале верхней брыжеечной артерии справа отходят нижние поджелудочно-двенадцатиперстные артерии, которые направляются кверху и анастомозируют с ветвями верхней поджелудочно-двенадцатиперстной артерией из системы чревного ствола.

Таким образом, ветви верхней брыжеечной артерии образуют многочисленные аркадные анастомозы между собой и имеют соустья с чревным стволом и нижней брыжеечной артерией. Верхняя брыжеечная артерия кровоснабжает тонкую кишку, слепую кишку с червеобразным отростком, восходящую ободочную и поперечную ободочную кишки, головку поджелудочной железы и двенадцатиперстную кишку.

Ангиография артерий области таза. В области таза располагаются такие магистральные стволы, как общие подвздошные, наружные подвздошные

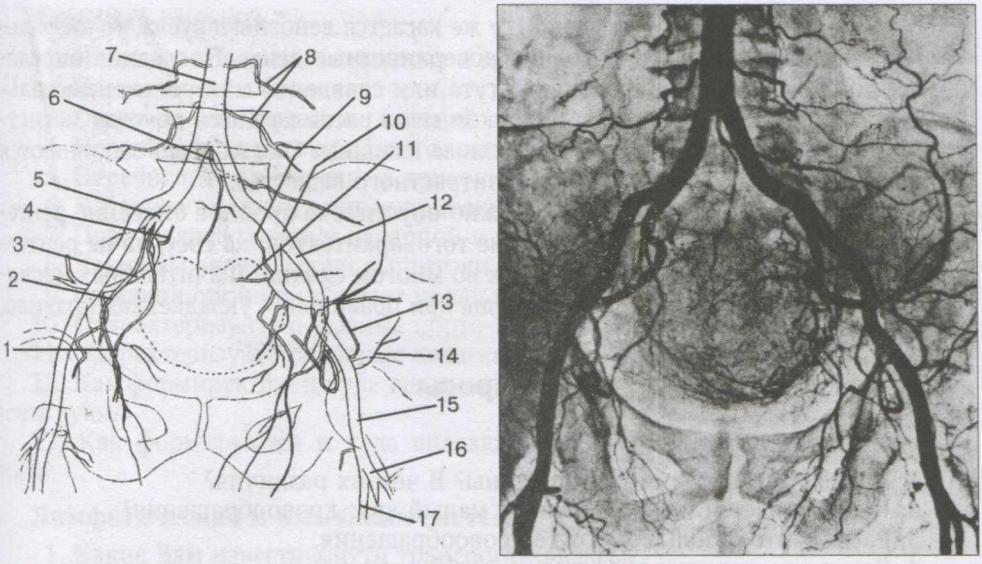

Рис. 168. Артерии области таза и их ветви. Аортография. Прямая проекция:
1 — запирательная артерия; 2 — внутренняя половая артерия; 3 — верхняя ягодичная артерия; 4 — латеральная крестцовая артерия; 5 — внутренняя подвздошная артерия; 6 — срединная крестцовая артерия; 7 — брюшная часть аорты; 8 — поясничные артерии; 9 — подвздошно-поясничная артерия; 10 — общая подвздошная артерия; 11 — маточная артерия; 12 — наружная подвздошная артерия; 13 — нижняя надчревная артерия; 14 — глубокая артерия, огибающая подвздошную кость; 15, 17 — бедренная артерия; 16 — глубокая артерия бедра

и внутренние подвзошные артерии. Эти артерии кровоснабжают стенки, ограничивающие большой и малый таз, и органы малого таза (прямую кишку, матку, маточные трубы и яичники у женщин, простату и семенные пузырьки у мужчин, мочевой пузырь). Органы малого таза имеют богатую сосудистую сеть и многочисленные анастомозы не только между артериями своей стороны, но и между артериями противоположных сторон. Для прижизненного выявления сосудов систем наружной и внутренней подвздошных артерий применяют аортографию, при этом катетер вводят примерно до уровня бифуркации аорты (рис. 168).

Контрастное вещество заполняет прежде всего магистральные стволы — общую подвздошную, наружную подвздошную и внутреннюю подвздошную артерии. На рентгенограммах могут быть видны париетальные ветви нижнего отдела брюшной аорты: поясничные артерии, срединная крестцовая артерия. Наружная подвздошная артерия отдает две ветви — глубокую артерию, огибающую подвздошную кость, и нижнюю надчревную артерию и далее продолжается под названием бедренная артерия. Из ветвей внутренней подвздошной артерии отчетливо выявляются верхняя ягодичная, запирательная и внутренняя половая артерии. Реже определяются в виде тонких коротких стволов маточная и средняя прямокишечные артерии, направляющиеся к одноименным органам.

Большинство **магистральных артерий конечностей** у живого человека можно прощупать через кожу. Они определяются по пульсации, которая свиде-

тельствует о проходимости сосудов. Что же касается венозного русла, то визуальному исследованию подлежат только поверхностные вены. Последние определяются под кожей после наложения жгута или сдавления их просвета дистальнее места нарушения кровотока. Глубокие вены располагаются по ходу магистральных артерий, содержат многочисленные клапаны. Они хорошо заполняются только при внутрикостном введении контрастного вещества.

Учитывая приведенные доводы, можно опустить подробное описание ренгеноанатомии сосудов конечностей. Кроме того, архитектоника сосудов на рентгенограммах и анатомических препаратах во многом сходна, значительных наслоений костей на контрастированные сосуды при правильной укладке, как правило, не отмечается.

Вопросы

Артериальная система

1. Какие типы артерий вам известны? В чем их различия?
2. Где начинается и заканчивается малый круг кровообращения?
3. Расскажите о большом круге кровообращения.
4. Какие закономерности распределения артерий и вен в организме человека вы знаете?
5. Перечислите виды артериальных и венозных анастомозов. Приведите примеры.
6. Назовите части аорты. Перечислите ветви ее восходящей части и дуги.
7. Какие части по топографии различают у внутренней сонной артерии? Назовите ветви, отходящие в каждом из отделов.
8. Какие артерии снабжают кровью глазничный органокомплекс?
9. Какие артерии образуют артериальный круг большого мозга?
10. Назовите классификацию и ветви наружной сонной артерии?
11. Какие передние ветви наружной сонной артерии вам известны? Что они васкуляризируют?
12. Как проходит лицевая артерия? Какие ветви и анастомозы вы знаете?
13. Назовите части и ветви верхнечелюстной артерии в каждом ее отделе?
14. Какие анастомозы верхнечелюстной артерии вы знаете?
15. Какие ветви отходят от подключичной артерии в каждом из отделов?
16. Охарактеризуйте ветви и основные анастомозы позвоночной артерии.
17. Где располагается щитошейный ствол? Какие ветви он дает?
18. Какие париетальные ветви грудной части аорты вы знаете?
19. Какие висцеральные ветви грудной части аорты вы знаете?
20. Какие ветви отходят от плечевой артерии?
21. Какие артерии образуют артериальную сеть локтевого сустава?
22. Опишите формирование поверхностной и глубокой ладонных дуг. Назовите их ветви.
23. Перечислите париетальные ветви брюшной части аорты.
24. Какие висцеральные ветви брюшной части аорты вы знаете?
25. Перечислите ветви переднего и заднего стволов внутренней подвздошной артерии.
26. Какие сосуды отходят от бедренной артерии?
27. Какие артерии образуют артериальную сеть коленного сустава?
28. Какие артерии снабжают кровью голень и стопу?

Венозная система

1. Назовите основные системные и магистральные вены.
2. Назовите вены сердца.
3. Опишите формирование верхней полой вены и назовите ее приток.
4. Перечислите притоки плечеголовных вен.
5. Перечислите внечерепные притоки внутренней яремной вены.
6. Назовите внутричерепные притоки внутренней яремной вены.
7. Перечислите притоки непарной и полунепарной вен.
8. Какие вы знаете корни и притоки нижней полой вены?
9. От каких органов собирает кровь воротная вена?
10. Охарактеризуйте основные порто-кавальные анастомозы.
11. Охарактеризуйте основные кава-кавальные анастомозы.
12. Как формируются и куда впадают латеральная и медиальная подкожные вены руки?
13. Как формируются и куда впадают малая и большая подкожные вены ноги?

Лимфатическая и иммунная система

1. Какие Вам известны пути транспорта лимфы?
2. Назовите лимфатические стволы и протоки.
3. Перечислите лимфоидные органы.
4. Приведите принципы классификации лимфатических узлов.
5. Как классифицируют лимфатические сосуды?
6. Назовите основные группы лимфатических узлов головы и шеи.
7. Перечислите лимфатические узлы грудной и брюшной полостей.
8. Назовите группы лимфатических узлов верхней и нижней конечностей и их местоположение.
9. Куда оттекает лимфа от органов груди?
10. Куда оттекает лимфа от толстой кишки?
11. В какие лимфатические узлы оттекает лимфа от головы и шеи?
12. В какие лимфатические узлы оттекает лимфа от верхних и нижних конечностей?
13. Охарактеризуйте отток лимфы от молочной железы.

Часть VIII

АНАТОМИЯ ОРГАНОВ ЧУВСТВ

ОРГАН ЗРЕНИЯ

Орган зрения, *organum visus*, играет важнейшую роль во взаимодействии человека с окружающей внешней средой, обеспечивая восприятие света, его цветовой гаммы и ощущение пространства. Благодаря тому, что орган зрения является парным и подвижным, восприятие зрительных образов осуществляется объемно, т. е. не только по площади, но и по глубине.

Орган зрения включает глаз, *oculus* (греч. *ophthalmos*), или глазное яблоко, *bulbus oculi*, и вспомогательные структуры глаза. В свою очередь орган зрения является составной частью зрительного анализатора, который кроме указанных структур предусматривает проводящий зрительный путь, подкорковые и корковые центры зрения. О них подробные сведения приводятся в разделе «Анатомия центральной нервной системы». Классификация структур зрительного анализатора представлена на схеме 3.

Схема 3

Классификация структур зрительного анализатора

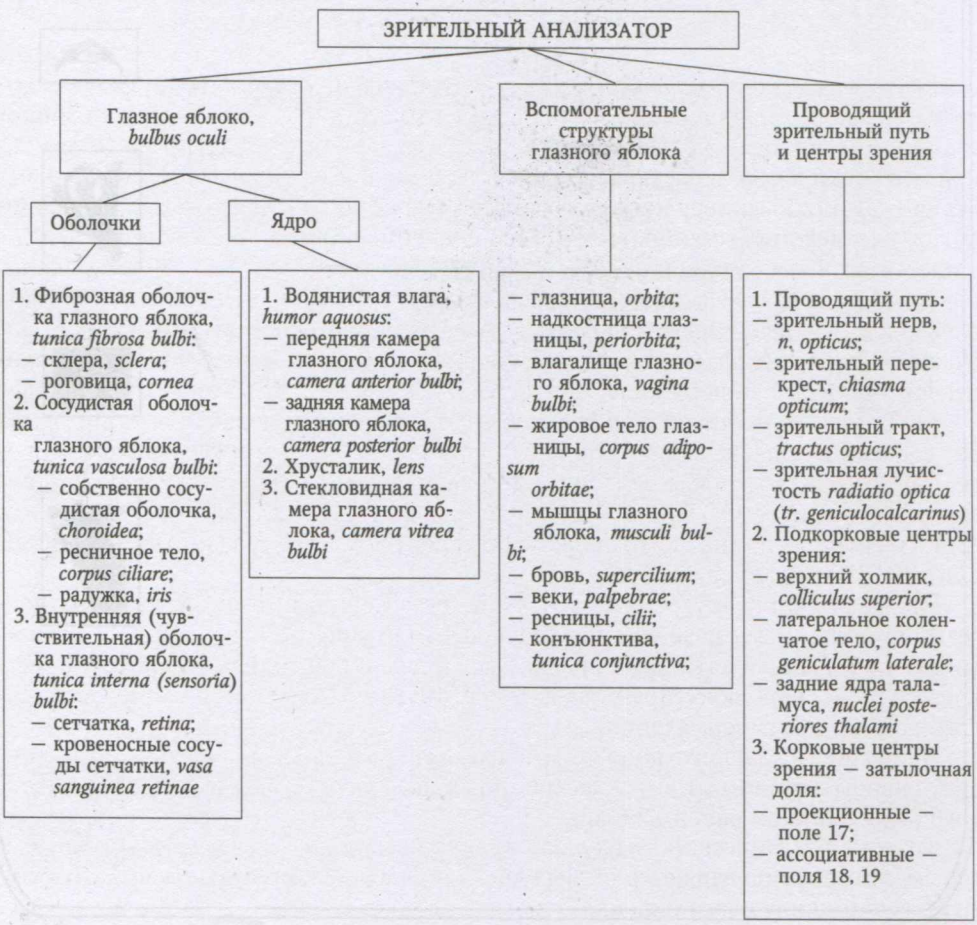

В анатомическом отношении глазное яблоко состоит из трех оболочек и ядра. К вспомогательным структурам глазного яблока относят: глазницу, выстланную изнутри надкостницей, бровь, веки и ресницы, слезный аппарат, конъюнктиву, мышцы глазного яблока, жировое тело глазницы и влагалище глазного яблока.

В функциональном отношении в органе зрения можно выделить следующие системы:

1) формообразующая система (наружная оболочка глазного яблока и водянистая влага);

2) оптическая система (роговица, водянистая влага, хрусталик и стекловидное тело), обеспечивающая прохождение, преломление и фокусировку лучей света;

3) рецепторная система (сетчатка), обеспечивающая восприятие зрительной информации, ее кодировку и передачу на соответствующие нейроны;

4) трофическая система (кровеносные сосуды, чувствительные нервы и нервные окончания, структуры, обеспечивающие продукцию и отток внутриглазной жидкости).

Глазное яблоко

Глазное яблоко, *bulbus oculi*, имеет форму шара, у которого спереди находится незначительная выпуклость. Она соответствует местоположению прозрачной его части — роговицы (рис. 169). Остальная (большая) часть наружной оболочки глаза представлена склерой. В связи с этим в глазном яблоке выделяют два полюса: передний и задний, *polus anterior et polus posterior*. Передний полюс соответствует наиболее выступающей точке роговицы, задний — располагается на 2 мм латеральнее места выхода зрительного нерва. Линия, соединяющая полюса глаза, называется анатомической осью глаза. В свою очередь в ней различают наружную и внутреннюю оси глазного яблока. Наружная ось, *axis bulbi externus*, простирается от наружной поверхности роговицы до наружной поверхности заднего полюса глазного яблока и составляет 24 мм. Внутренняя ось, *axis bulbi internus* (от внутренней поверхности роговицы до сетчатки в области заднего полюса), составляет 21,75 мм. Длина анатомической оси глаза в офтальмологической практике измеряется с помощью ультразвуковой биометрии. Причем с возрастом она практически не изменяется. Лица, у которых длина анатомической оси соответствует указанным величинам (24 и 21,75 мм) являются эмметропами.

При удлинении внутренней оси лучи света фокусируются перед сетчаткой. Это состояние носит название близорукость, или миопия (греч. *myops* — «щурящий глаз»). Данная категория людей именуется миопами. При укорочении данной оси лучи света фокусируются за сетчаткой глаза, что определяется как дальнозоркость, или гиперметропия.

Окружность глазного яблока, мысленно проведенная по склере на расстоянии, равноудаленном от его полюсов, носит название — экватор глаза. У взрослого эмметропа он равен 77,6 мм.

Кроме анатомической, выделяют зрительную ось глазного яблока, *axis opticus*, которая простирается от переднего полюса до центральной ямки сетчатки — точки наилучшего видения.

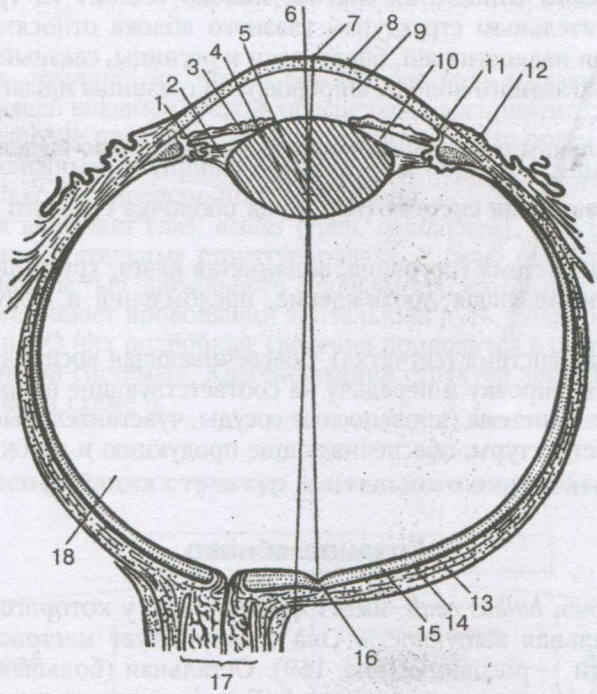

Рис. 169. Горизонтальный разрез правого глазного яблока (схема):
1 — *corpus ciliare*; 2 — *zonula ciliaris*; 3 — *iris; 4 — lens*; 5 — *nucleus lentis*; 6 — *axis opticus*; 7 — *axis bulbi externus*; 8 — *cornea*; 9 — *camera anterior bulbi*; 10 — *camera posterior bulbi*; 11 — *angulus iridocornealis*; 12 — *tunica conjunctiva*; 13 — *sclera*; 14 — *tunica vasculosa bulbi*; 15 — *retina*; 16 — *fovea centralis*; 17 — *n. opticus*; 18 — *corpus vitreum*

Глазное яблоко состоит из трех оболочек (фиброзной, сосудистой и внутренней), которые последовательно друг за другом окружают структуры, составляющие ядро.

Фиброзная оболочка глазного яблока, *tunica fibrosa bulbi*, располагается снаружи и выполняет формообразующую (каркасную) и защитную функции. Передняя прозрачная часть этой оболочки называется роговицей, а задняя, белесоватая по цвету, — склерой, или белочной оболочкой.

Роговица, *cornea*, по площади занимает $^1/_6$ глазного яблока, ее диаметр составляет 12 мм, а толщина — 1 мм. Она имеет форму часового стекла, выпуклого спереди и вогнутого сзади. Место перехода роговицы в склеру (лимб, *limbus*) имеет вид полупрозрачного кольца шириной 1 мм. Наличие лимба обусловлено тем, что глубокие слои роговицы простираются дальше, чем поверхностные.

На гистотопограмме в составе роговицы определяется 5 слоев: роговичный эпителий, передняя пограничная мембрана, соединительнотканная строма, задняя пограничная мембрана, задний эпителий. Отличительными признаками роговицы являются: прозрачность, отсутствие кровеносных сосудов, сферичность, зеркальный блеск, высокая тактильная чувствительность, высокая преломляющая способность (43 диоптрии). Таким образом, роговица выполняет защитную и оптическую (прохождение и преломление лучей света) функции. Питание

роговицы осуществляется диффузно за счет жидкости передней камеры глаза и слезы.

Склера, *sclera*, занимает по площади $^5/_6$ глазного яблока, толщина ее варьирует от 0,3 до 1 мм. Наименьшая толщина склеры отмечается в области экватора и в месте выхода зрительного нерва. В задней части склеры имеются многочисленные мелкие ответвления, через которые проходят сосуды. На границе с роговицей в толще склеры располагается круговой канал — венозный синус склеры, *sinus venosus sclerae* (Шлеммов канал). Он заполнен венозной кровью. В него оттекает жидкость из передней камеры глаза.

Склера состоит из плотной соединительной ткани, почти лишена сосудов и нервных окончаний. К ее поверхности прикрепляются 6 мышц глазного яблока: прямые — на расстоянии 6–7 мм от лимба, косые — на расстоянии 15 мм от лимба. В области экватора через склеру проходят 4 вортикозные вены, которые отводят кровь от глазного яблока.

Сосудистая оболочка глазного яблока, *tunica vasculosa bulbi*, — средняя оболочка, богатая кровеносными сосудами и пигментом. Она прилежит к внутренней поверхности склеры и прочно с ней сращена в области лимба и у места выхода зрительного нерва. На остальном протяжении между склерой и сосудистой оболочкой находится околососудистое пространство, *spatium perichoroidale*, толщиной 0,4 мм, через которое проходят сосуды и нервы.

В сосудистой оболочке выделяют 3 части: радужку, ресничное тело и собственно сосудистую оболочку.

Радужка, *iris*, — передняя часть сосудистой оболочки, расположенная в отличие от других ее частей не пристеночно, а во фронтальной плоскости. Она видна через роговицу и имеет вид диска с отверстием в центре. Это круглое по форме отверстие носит название — зрачок, *pupilla*. Диаметр зрачка не постоянный — при сильном освещении он узкий, при слабом — широкий. Изменение величины зрачка (от 2 до 8 мм) осуществляется за счет лежащих в толщине радужки мышц-антагонистов. Вокруг зрачка циркулярно располагаются пучки гладкомышечных клеток, составляющих сфинктер зрачка, *m. sphincter pupillae*, а радиально — мышцу, расширяющую зрачок, — дилататор зрачка, *m. dilatator pupillae*.

Передняя поверхность радужки, обращенная в сторону передней камеры глазного яблока, образована сосудами, соединительнотканными тяжами и клетками-хроматофорами. Задняя поверхность радужки, обращенная в сторону задней камеры глазного яблока и хрусталика, кроме указанных мышц, выстлана клетками заднего эпителия, богатыми пигментом. От количества пигмента зависит цвет глаз. Он может быть светло-серым, светло-голубым, коричневым и т. д. В редких случаях пигмент отсутствует (альбиносы), и тогда радужка имеет красноватый цвет из-за просвечивания сосудов.

У радужки выделяют два края: зрачковый край, *margo pupillaris*, ограничивающий зрачок, и ресничный край, *margo ciliaris*, который срастается с ресничным телом и со склерой при помощи гребенчатой связки, *lig. pectinatum iridis*. Последняя заполняет радужно-роговичный угол, *angulus iridocornealis*. Гребенчатая связка имеет щели — Фонтановы пространства, через которые в Шлеммов канал оттекает жидкость из передней камеры глаза.

Ресничное тело, *corpus ciliare*, представляет собой утолщенную часть сосудистой оболочки, шириной 4–5 мм, расположенную позади радужки в области перехода роговицы в склеру (рис. 170). Оно начинается на расстоянии примерно

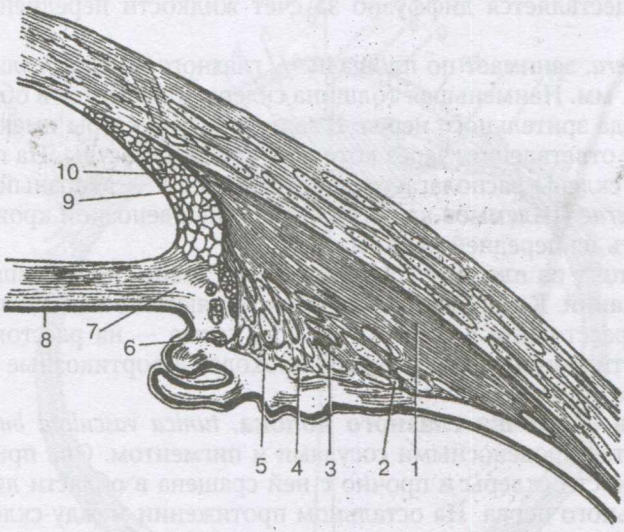

Рис. 170. Горизонтальный разрез передне-боковой части глазного яблока. Схема:
1, 10 — *fibrae meridionales*; 2–6 — *fibrae radiales*; 7, 8 — *iris*; 9 — *angulus iridocornealis*

2 мм от лимба, спереди срастается с ресничным краем радужки, а сзади переходит в собственно сосудистую оболочку. Передняя часть ресничного тела содержит около 70–80 радиально ориентированных ресничных отростков, *processus ciliares*, которые имеют длину до 1 мм и ширину до 2 мм. Основу этих отростков составляют кровеносные капилляры, покрытые снаружи двумя слоями эпителиальных клеток. Наружный слой содержит большое количество черного пигмента. Совокупность ресничных отростков составляет ресничный венец, *corona ciliaris*.

Задняя часть ресничного тела (цилиарная) носит название ресничный кружок, *orbiculus ciliaris*. Он начинается у экватора глаза в околососудистом пространстве. В нем выделяют меридианальные, циркулярные и радиальные пучки.

Меридианальные волокна, *fibrae meridionales* (продольные волокна, или мышца Брюкке). Эта мышца простирается от края роговицы до собственно сосудистой оболочки. При сокращении она подтягивает кпереди сосудистую оболочку и тем самым уменьшает натяжение ресничного пояска, *zonula ciliaris*. Последний прикрепляется к капсуле хрусталика, поэтому вызывает ее расслабление. Хрусталик становится более выпуклым и изменяет свою кривизну, тем самым увеличивается его преломляющая способность.

Циркулярные волокна, *fibrae circulares* (мышца Мюллера), располагаются кнутри от меридианальных и при своем сокращении суживают ресничное тело. Это также способствует расслаблению капсулы хрусталика и увеличению его преломляющей способности.

Радиальные волокна, *fibrae radiales* (мышца Иванова), начинаются в области радужно-роговичного угла и располагаются между меридианальными и циркулярными волокнами. При своем сокращении она сближает соседние пучки и вызывает натяжение ресничного пояска. В связи с этим циннова связка напрягается, хрусталик уплощается, и его преломляющая способность уменьшается. Таким образом, ресничная мышца играет важную роль в аккомодации глаза за счет

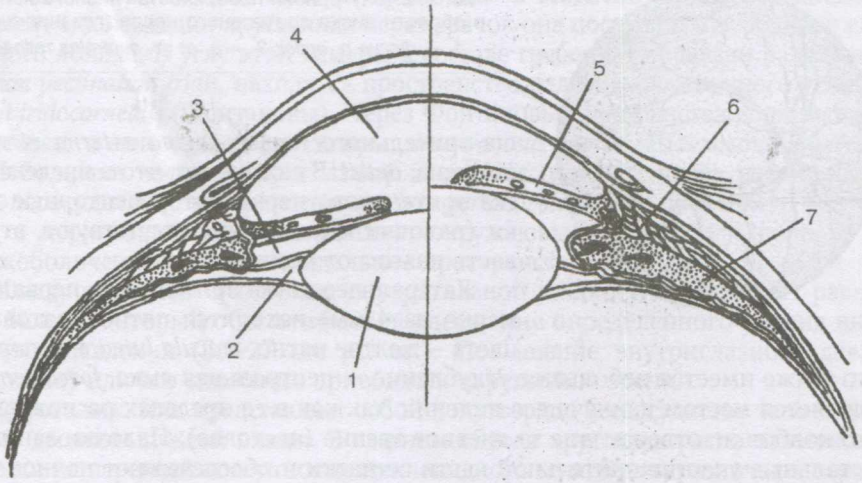

Рис. 171. Схема механизма аккомодации:
1 — *lens*; 2 — *spatia zonularia* (*Petiti*); 3 — *camera posterior bulbi*; 4 — *camera anterior bulbi*; 5 — *iris*; 6 — *m. ciliaris*; 7 — *corpus ciliare*

изменения кривизны хрусталика, поэтому в функциональном отношении ее также называют аккомодационной (рис. 171).

Собственно сосудистая оболочка, *choroidea*, выстилает внутреннюю поверхность заднего отдела склеры (от диска зрительного нерва до ресничного тела). Она образована 6–8 короткими задними ресничными артериями и сопровождающими их одноименными венами, которые проникают в глазное яблоко в области заднего полюса и формируют сосудистое сплетение. Между склерой и сосудистой оболочкой имеется узкое щелевидное околососудистое пространство (перихороидальное).

Внутренняя оболочка глазного яблока, *tunica interna bulbi* (сетчатка, *retina*), плотно прилежит к внутренней поверхности сосудистой оболочки от места выхода зрительного нерва до зрачка. В ней выделяют две части: зрительную и «слепую». Зрительная часть сетчатки, *pars optica retinae*, располагается в пределах собственно сосудистой оболочки и содержит фоторецепторные клетки — палочки и колбочки. «Слепая» часть сетчатки находится в пределах ресничного тела и радужки, соответственно она включает ресничную часть сетчатки, *pars ciliaris retinae*, и радужковую часть сетчатки, *pars iridica retinae*. Границей между зрительной и «слепой» частями сетчатки является зубчатый край, *ora serrata*. Он находится на границе собственно сосудистой оболочки и ресничного тела.

На поверхности зрительной части сетчатки при офтальмоскопии (визуальный осмотр глазного дна) и на анатомическом препарате четко выделяются два важных участка: диск зрительного нерва и желтое пятно (рис. 172). Диск зрительного нерва, *discus nervi optici*, представляет собой пятно белесоватого цвета, диаметром около 2 мм. В центре его находится небольшое углубление диска, *excavatio disci*. В этом месте в сетчатку входит ее центральная артерия, *a. centralis retinae*.

В области диска выходят из глазного яблока волокна зрительного нерва, которые облекаются оболочками, образующими наружное и внутреннее влагали-

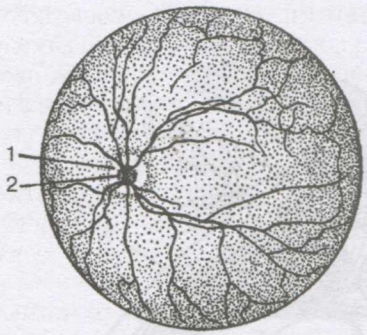

Рис. 172. Внутренняя поверхность глазного яблока в области диска зрительного нерва (глазное дно):
1 — *discus n. optici*; 2 — *a. et vv. centrales retinae*

ща зрительного нерва, *vagina externa et vagina interna n. optici*. В связи с тем что в пределах диска зрительного нерва фоторецепторные клетки (палочки и колбочки) отсутствуют, эту область называют слепым пятном.

Латеральнее диска зрительного нерва (примерно на 4 мм) находится пятно желтоватого цвета – желтое пятно, *macula lutea*, в центре которого также имеется небольшое углубление — центральная ямка, *fovea centralis*. Она является местом наилучшего видения, так как в ее пределах располагаются только колбочки, отвечающие за дневное зрение (цветовое). Палочки занимают все остальные участки зрительной части сетчатки и обеспечивают ночное (скотопическое) зрение.

На гистотопограмме в составе зрительной части сетчатки выделяют 10 слоев. Наиболее глубокий из них пигментный слой, который распространяется и на «слепую» часть сетчатки. За пигментным слоем располагаются фоторецепторные клетки — палочки (100–120 млн) и колбочки (6–7 млн). Палочки и колбочки связаны с биполярными нейронами, которые передают информацию на ганглиозные нейроны. Аксоны последних лежат на поверхности сетчатки и в последующем составляют зрительный нерв. В пределах сетчатки они лишены миелиновой оболочки, поэтому пропускают свет до палочек и колбочек. В связи с указанными особенностями строения в сетчатке выделяют пигментную часть, *pars pigmentosa*, и внутреннюю светочувствительную часть — нервную, *pars nervosa*.

Содержимым глазного яблока, составляющим его ядро, являются: водянистая влага, хрусталик и стекловидное тело. Они выполняют светопроводящую и светопреломляющую функции. Водянистая влага, *humor aquosus*, находится в передней и задней камерах глазного яблока.

Передняя камера глазного яблока, *camera anterior bulbi*, представляет собой пространство, ограниченное задней поверхностью роговицы, передней поверхностью радужки и центральной частью капсулы хрусталика (см. рис. 169, 171). Эта камера имеет неравномерную глубину, она истончается по направлению к периферии. В области зрачка ее глубина составляет 3–3,5 мм.

Задняя камера глазного яблока, *camera posterior bulbi*, ограничена спереди радужкой; латерально — ресничным телом; сзади — передней поверхностью ресничного тела; медиально-боковой поверхностью хрусталика (экватором хрусталика). Обе камеры глазного яблока вмещают 1,2–1,3 см^3 водянистой влаги.

Водянистая влага, *humor aquosus* (внутриглазная жидкость), по своему составу близка к плазме крови. Она образуется путем ультрафильтрации крови через стенку ресничных отростков и сосудов ресничного тела. Образовавшаяся жидкость поступает в заднюю камеру глазного яблока, которая сообщается с пространством между волокнами ресничного пояска, *fibrae zonulares*. Эти волокна соединяют капсулу хрусталика с ресничным телом. Пространства ресничного пояска, *spatia zonularia*, имеют форму круговой щели, лежащей по периферии хрусталика, и носят название «Петитов канал». Таким образом, внутриглаз-

ная жидкость из задней камеры проникает в Петитов канал. Из последнего в момент аккомодации хрусталика через зрачок она поступает в переднюю камеру глазного яблока. В углу этой камеры в составе гребенчатой связки радужки, *ligamentum pectinatum iridis*, находятся пространства радужно-роговичного угла, *spatia anguli iridocornealis* (Фонтановы). Через Фонтановы пространства водянистая влага оттекает в венозный синус склеры, *sinus venosus sclerae* (Шлеммов канал).

Небольшая часть внутриглазной жидкости оттекает через ресничное тело в околососудистое пространство, *spatium perichoroidale*. Из последнего она поступает в перивенральное пространство, окружающее зрительный нерв, и далее в межоболочечное субарахноидальное пространство.

Между притоком и оттоком внутриглазной жидкости существует равновесный баланс, который обеспечивает поддержание определенного уровня внутриглазного давления (25–27 мм рт. ст.). Повышение внутриглазного давления (глаукома) или его снижение приводят к нарушению зрения.

Хрусталик, *lens*, представляет собой полутвердое бессосудистое тело, имеющее форму двояковыпуклой линзы. В глазном яблоке хрусталик располагается позади радужки на передней поверхности стекловидного тела. В нем различают переднюю и заднюю поверхности. Закругленный периферический край хрусталика, где сходятся его поверхности, носит название экватор, *equator lentis*. Условная линия, соединяющая передний и задний полюса хрусталика, именуется осью хрусталика, *axis lentis*. Ее длина составляет 4 мм. Хрусталик удерживается многочисленными волокнами, составляющими подвешивающую связку — ресничный поясок.

Ресничный поясок простирается от ресничного тела и его отростков к экватору хрусталика, где вплетается в капсулу. Капсула хрусталика, *capsula lentis*, представлена тонкой прозрачной оболочкой. Под капсулой располагается один слой эпителиальных клеток, составляющий кору хрусталика, *cortex lentis*. Внутри находится ядро хрусталика, *nucleus lentis*, более плотное, чем кора. Вещество хрусталика, *substantia lentis*, пронизывает 12–16 радиальных волокон хрусталика, *fibrae lentis*, которые представляют собой вытянутые в длину клетки эпителия.

При сокращении ресничной мышцы расслабляется ресничный поясок (циннова связка), и хрусталик становится более округлым. При этом преломляющая способность его возрастает до 33 диоптрий. При расслаблении ресничной мышцы хрусталик уплощается, его преломляющая способность уменьшается до 18 диоптрий.

Стекловидная камера глазного яблока, *camera vitrea bulbi*, занимает задний отдел полости глаза, позади хрусталика. Она заполнена стекловидным телом, *corpus vitreum*, покрытым тонкой мембраной. Передняя часть стекловидного тела имеет вдавление, в котором находится задняя часть хрусталика. Это вдавление носит название стекловидной ямки, *fossa hyaloidea*.

Стекловидное тело представляет собой прозрачную студенистую массу, объемом 3,5–4 мм. Оно лишено сосудов и нервов. Его преломляющая способность близка к показателю преломления водянистой влаги, заполняющей камеры глаза.

Вспомогательные структуры глаза

Вспомогательные структуры глаза, *structurae oculi accessoriae*, включают: фиксирующий аппарат глазного яблока (мышечно-фасциально-капсулярный комплекс, надкостница глазницы, влагалище глазного яблока, жировое тело глазницы), мышцы глазного яблока, бровь, веки, конъюнктиву, слезный аппарат.

Фиксирующий аппарат глазного яблока. Глазное яблоко и его вспомогательные органы располагаются в глазнице, стенки которой описаны в разделе «Остеология». Изнутри глазница выстлана надкостницей глазницы, *periorbita*, которая прочно фиксирована к прилегающим костям в области входа в глазницу и в области зрительного канала.

Глазное яблоко сзади окружено влагалищем, *vagina bulbi*, или теноновой капсулой, рыхло связанной со склерой. Тенонова капсула спереди фиксируется к склере в области конъюнктивального свода, а сзади — переходит в наружное влагалище зрительного нерва. Щелевидное пространство между глазным яблоком и теноновой капсулой называется теноновым, или эписклеральным, пространством, *spatium episclerale*. Наличие данного пространства позволяет беспрепятственно осуществлять движения глазного яблока.

Тенонову капсулу прободают: зрительный нерв, мышцы глазного яблока, сосуды и нервы. Следует отметить, что фасции, покрывающие мышцы глазного яблока, срастаются с теноновой капсулой. По данным Д. С. Горбачева, сформированный таким образом мышечно-фасциально-капсулярный комплекс играет важную роль в передней фиксации глазного яблока. Опорной точкой данной фиксации является надкостница в области входа в глазницу, с которой прочно связана тенонова капсула. Заднюю фиксацию глазного яблока обеспечивает общее сухожильное кольцо, сращенное с надкостницей в области канала зрительного нерва. Вокруг зрительного нерва и глазодвигательных мышц, между теноновой капсулой и надкостницей глазницы, располагается жировое тело глазницы, *corpus adiposum orbitae*, выполняющее амортизационную роль для глазного яблока. Оно пронизано многочисленными соединительнотканными перемычками. Пространства, заполненные жировой клетчаткой, делят на перибульбарное и ретробульбарное. Часть жировой клетчатки локализуется над мышцей, поднимающей верхнее веко. Это супралеваторное пространство. Глазница и находящееся в нем глазное яблоко спереди частично прикрыты глазничной перегородкой, *septum orbitae*, которую прободают многочисленные мелкие отверстия для сосудов и нервов. Она начинается от надкостницы в области верхнего и нижнего края входа в глазницу и прикрепляется к хрящам верхнего и нижнего век. В области внутреннего угла глаза перегородка соединяется с медиальной связкой века.

Мышцы глазного яблока, *musculi bulbi oculi*, формируют глазодвигательный аппарат, включающий 4 прямые и 2 косые мышцы (рис. 173). Все мышцы, за исключением нижней косой, начинаются от общего сухожильного кольца, *anulus tendineus communis*, которое фиксировано к надкостнице в области зрительного канала. Это кольцо окружает зрительный нерв и глазную артерию. Прямые мышцы (*m. rectus superior, m. rectus inferior, m. rectus lateralis, m. rectus medialis*) направляются веерообразно вдоль соответствующих стенок глазницы, прободают влагалище глазного яблока, *vagina bulbi*, и короткими сухожилиями прикрепляются к склере, на расстоянии 5–7 мм кзади от лимба. Прямые мышцы образуют две антагонистические группы: 1) верхняя и нижняя мышцы, вращающие глазное яблоко вверх и вниз вокруг вертикальной оси; 2) латеральная и медиальная, вращающие глазное яблоко кнаружи и кнутри вокруг фронтальной оси.

Верхняя и нижняя косые мышцы (*m. obliquus superior, m. obliquus inferior*) также являются антагонистами: верхняя вращает глазное яблоко вниз и латерально; нижняя — вверх и латерально. Функция указанных мышц обусловлена их

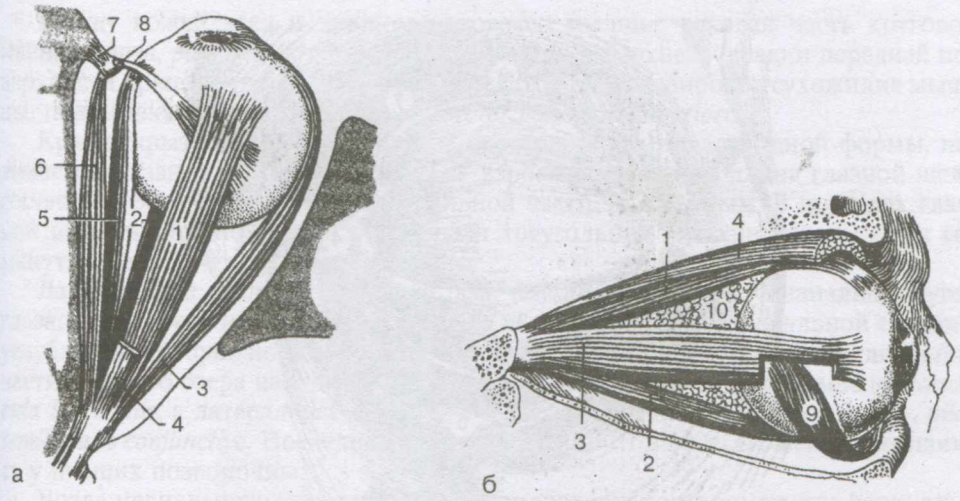

Рис. 173. Мышцы глазного яблока: а — вид сверху; б — вид сбоку;
1 — *m. rectus superior*; 2 — *m. rectus inferior*; 3 — *m. rectus lateralis*; 4 — *m. levator palpebrae superioris*; 5 — *m. rectus medialis*; 6 — *m. obliquus superior*; 7 — *trochlea*; 8 — *vagina tendinis m. obliqui superioris*; 9 — *m. obliquus inferior*; 10 — *corpus adiposum orbitae*

строением, местами начала и прикрепления. Верхняя косая мышца также начинается от сухожильного кольца, проходит между верхней и медиальной прямыми мышцами. На уровне блоковой ямки она переходит в тонкое круглое сухожилие, заключенное в синовиальное влагалище. Это сухожилие перекидывается через блок, образованный волокнистым хрящом на блоковой ости, затем оно проникает под верхней прямой мышцей и прикрепляется к верхне-латеральной части глазного яблока позади экватора.

Нижняя косая мышца начинается на нижней стенке глазницы возле отверстия носослезного канала, направляется вверх и назад и прикрепляется к глазному яблоку с латеральной стороны, позади экватора.

Движения глазных яблок содружественны, что обеспечивает бинокулярное зрение. Кроме прямых и косых мышц в глазнице также располагается мышца, поднимающая верхнее веко, *m. levator palpebrae superioris*. Она берет начало от общего сухожильного кольца, проходит над верхней прямой мышцей и заканчивается в толще верхнего века.

Бровь, *supercilium*, — уплотненный кожный валик, обильно покрытый волосами, который находится на границе верхнего века и кожи лба.

Веки, *palpebrae*, представляют собой мобильные, произвольно и непроизвольно смещаемые структуры, частично или полностью прикрывающие глазное яблоко (рис. 174). Они располагаются спереди от глазного яблока и выполняют по отношению к нему защитную функцию и обеспечивают равномерное распределение слезной жидкости по его передней поверхности. Кроме того, при мигании слезная жидкость перемещается из наружного угла глаза к внутреннему.

Верхнее веко, *palpebra superior*, прикрывает глазное яблоко сверху; нижнее веко, *palpebra inferior*, — снизу. При смыкании век глаз закрывается полностью.

Каждое веко имеет две поверхности: переднюю и заднюю. Передняя поверхность века, *facies anterior palpebrae*, выпуклая по форме, покрыта тонкой нежной

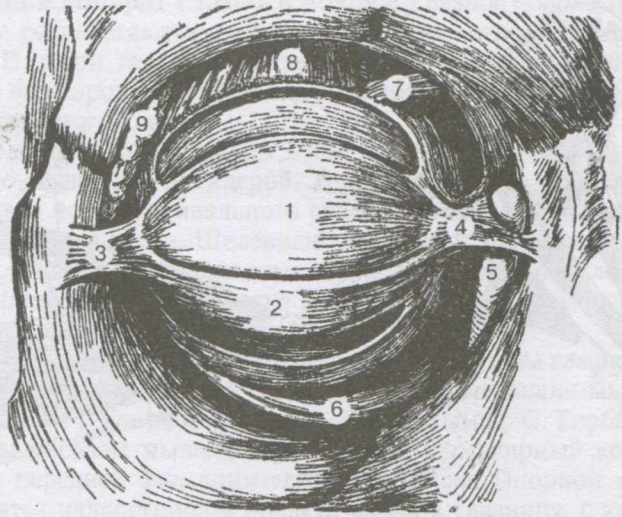

Рис. 174. Хрящи век и их связки:

1 — *tarsus superior*; 2 — *tarsus interior*; 3 — *ligamentum palpebrale laterale*; 4 — *ligamentum palpebrale mediale*; 5 — *saccus lacrimalis*; 6 — *m. obliquus inferior*; 7 — *tendo m. obliqui superioris*; 8 — *m. levator palpebrae superioris*; 9 — *glandula lacrimalis*

кожей, которая имеет сальные, потовые железы и короткие волосы. На уровне входа в глазницу кожа век переходит в кожу смежных областей лица.

Задняя поверхность века, *facies posterior palpebrae*, покрыта хрящевой и орбитальной конъюнктивой. Свободный край века, ограниченный его передней и задней поверхностями соответственно называется передним и задним краями век, *limbus anterior palpebrae et limbus posterior palpebrae*. Пространство шириной 2 мм между краями века именуется межреберным или интермаргинальным. Здесь находятся волосяные фолликулы (корни) ресниц, которые располагаются в 2–3 ряда. Ресницы, *cilia*, выполняют защитную и сенсорную функции.

В толще каждого века располагаются плотные соединительные пластинки, которые получили название — верхний и нижний хрящи, *tarsus superior et tarsus inferior*. На верхнем веке хрящ больше по размеру. Он имеет длину 20 мм и высоту 10 мм. На нижнем веке высота хряща составляет 5 мм. Орбитальные (глазничные) края хрящей соединяются с краем глазницы плотной тарзо-орбитальной фасцией, *fascia tarsoorbitalis*. По краям оба хряща связаны с надкостницей глазницы с помощью латеральной и медиальной связок век, *ligamentum palpebrale laterale et ligamentum palpebrale mediale*.

Медиальная связка века разделяется на две ножки, которые спереди и сзади охватывают слезный мешок. В толще хрящей располагаются альвеолярные тарсальные железы хряща века, *glandulae tarsales* (Мейбомиевы). Это видоизмененные сальные железы, которые выделяют салоподобный секрет, который смазывает межреберное пространство век и тем самым обеспечивает их плотное смыкание. Это не позволяет скатываться слезе через край нижнего века. Отверстия Мейбомиевых желез открываются ближе к заднему краю века. Количество данных желез в толще верхнего века составляет 30–40; в толще нижнего века 20–30.

Между кожей века и хрящом находятся мышцы: вековая часть круговой мышцы глаза, *pars palpebralis m. orbicularis oculi*. К верхнему краю и передней поверхности хряща верхнего века прикрепляется тонкое широкое сухожилие мышцы, поднимающей верхнее веко, *m. levator palpebrae superioris*.

Края открытых век ограничивают пространство миндалевидной формы, называемое глазной щелью (рис. 175). У взрослого человека длина глазной щели составляет 30 мм, а высота в центральной части — 10–15 мм. В пределах глазной щели видны почти вся роговица и треугольные участки склеры. При сомкнутых веках глазная щель исчезает.

Латеральный угол глаза, *angulus oculi lateralis*, — острый. Медиальный угол глаза, *angulus oculi medialis*, — закруглен. Он ограничивает с медиальной стороны углубление, которое носит название слезное озеро, *lacus lacrimalis*. В медиальной части слезного озера находится небольшое возвышение — слезное мясцо, *caruncula lacrimalis*, а латеральнее от него — полулунная складка конъюнктивы, *plica semilunaris conjunctive*. Последняя является рудиментом третьего века, имеющимся у низших позвоночных.

Возле медиального угла глаза на интермаргинальном промежутке верхнего и нижнего век имеются слезные сосочки, *papillae lacrimales*. Слезный сосочек представляет собой небольшое возвышение с отверстием на вершине — слезной точкой, *punctum lacrimale*. Сосочек при сомкнутых веках окунается в слезное озеро.

Конъюнктива, *tunica conjunctiva*, представляет собой разновидность слизистой оболочки, покрывающей всю заднюю поверхность верхнего и нижнего век и переднюю поверхность глазного яблока. Роговица конъюнктивой не покрыта. В конъюнктиве век, *tunica conjunctiva palpebrarum*, выделяют две части: хрящевую и орбитальную. Конъюнктива, покрывающая глазное яблоко, *tunica conjunctiva bulbi*, носит название склеральной. Хрящевая часть конъюнктивы прочно срастается с хрящом. У свободного края века она гладкая, а на расстоянии 3 мм от края приобретает шероховатость, обусловленную наличием сосочков. В области этих сосочков открываются протоки слизистых желез.

Орбитальная конъюнктива начинается от хряща и заканчивается в своде, она образует верхнюю и нижнюю переходные складки. Различают верхний и нижний своды конъюнктивы, *fornix conjunctivae superior et fornix conjunctivae inferior*, которые соответствуют месту перехода конъюнктивы с век на глазное яблоко. Все щелевидное пространство, расположенное спереди от глазного яблока, ограниченное конъюнктивой, называют конъюнктивальным мешком, *saccus conjunctivalis*. Последний при смыкании век становится замкнутым. Орбитальная и склеральная конъюнктива гладкая, рыхло связана с подлежащими тканями, поэтому легко смещается.

Конъюнктива покрыта эпителием, под которым располагаются густые капиллярные сети. Более крупные сосуды особенно хорошо видны в области склеральной конъюнктивы. Они просвечивают сквозь эпителиальную выстилку. В хрящевой конъюнктиве находится большое количество бокаловидных слизистых клеток, в орбитальной и склеральной конъюнктиве содержатся многочисленные мелкие слезные железы.

Также как и роговица, конъюнктива имеет богатую чувствительную иннервацию.

Слезный аппарат, *apparatus lacrimalis* включает крупную и мелкие (добавочные) слезные железы и слезоотводящие пути (см. рис. 175). Эти структуры обеспечивают продукцию слезной жидкости, равномерное ее распространение

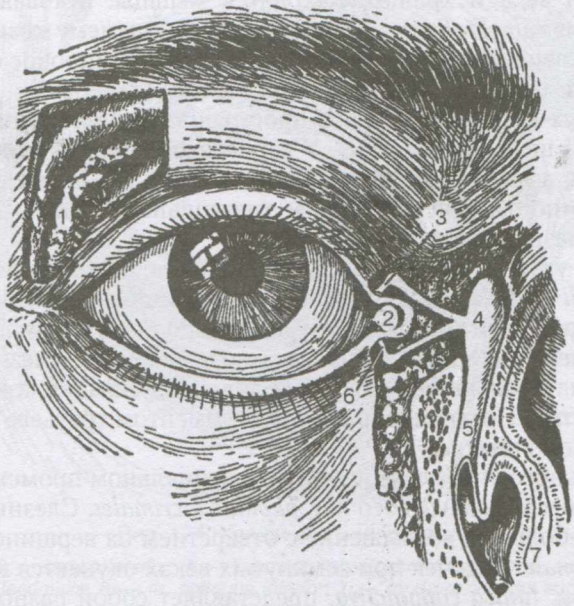

Рис. 175. Слезный аппарат правого глаза:
1 — *glandula lacrimalis*; 2 — *lacus lacrimalis*; 3 — *canaliculus lacrimalis superior*; 4 — *saccus lacrimalis*; 5 — *ductus nasolacrimalis*; 6 — *canaliculus lacrimalis inferior*; 7 — *concha nasalis inferior*

по передней поверхности глазного яблока, всасывание и отведение избыточных количеств слезы. Продукция слезы осуществляется слезной железой и мелкими слезными железками.

Слезная железа, *glandula lacrimalis*, лежит в верхнелатеральном углу глазницы в одноименной ямке. Сухожилие мышцы, поднимающей верхнее веко, разделяет железу на большую — орбитальную, *pars orbitalis*, и меньшую — вековую часть, *pars palpebralis*. Выводные протоки слезной железы, *ductuli excretorii*, в количестве 12–15, открываются в области верхнего свода конъюнктивы. Слезная железа функционирует только в условиях эмоциональных всплесков или при резком раздражении чувствительных нервных окончаний роговицы и конъюнктивы. В обычных условиях слеза образуется мелкими слезными железами, которые локализуются в конъюнктиве верхнего и нижнего век. Следует отметить, что они выделяют достаточное количество слезной жидкости, которая выполняет трофическую, защитную (удаление пылевых частиц и бактериальное действие), увлажняющую и оптическую функции.

Образовавшаяся слеза скатывается по передней поверхности глазного яблока сверху вниз в капиллярную щель — слезный ручей, *rivus lacrimalis*. Последний находится между задним краем нижнего века и глазным яблоком. По слезному ручью слеза стекает в медиальный угол глаза в слезное озеро, *lacus lacrimalis*.

Слезоотводящие пути включают слезные канальцы, слезный мешок и носослезный проток.

Верхний и нижний слезные канальцы, *canaliculi lacrimales*, начинаются слезными точками на вершине слезных сосочков и погружены в слезное озеро. Они имеют длину 10 мм и диаметр 0,5 мм. Начальная часть канальца располага-

ется вертикально (ее длина 1,5 мм), конечная — горизонтально (ее длина 8 мм). Канальцы постепенно сближаются и позади медиальной вековой связки открываются в слезный мешок по отдельности или сливаясь в один.

Слезный мешок, *saccus lacrimalis*, лежит в нижне-медиальном углу глазницы в одноименной ямке, охваченной передней и задней ножками медиальной связки век. С передней стенкой мешка сращена слезная часть круговой мышцы глаза, которая при своем сокращении расширяет его и обеспечивает всасывание слезы через слезные канальцы. Книзу слезный мешок продолжается в носослезный проток, *ductus nasolacrimalis*. Он имеет длину до 15 мм. Вначале он проходит в костном носослезном канале, а затем в слизистой оболочке носа, окруженной венозным сплетением. Открывается проток под нижней носовой раковиной на расстоянии 3 см от наружного отверстия носа. На выходе из канала слизистая оболочка носа образует складку, играющую роль клапана, который пропускает слезную жидкость в нижний носовой ход. Все слезоотводящие пути изнутри выстланы многослойным плоским эпителием.

Развитие органа зрения

Развитие органа зрения осуществляется из различных эмбриональных зачатков. Сетчатка является производным нервной ткани, хрусталик — производным эктодермы, сосудистая и фиброзная оболочки развиваются из мезодермы. Мышцы глазного яблока образуются из головных миотомов. В развитии глаза выделяют несколько стадий: в 2 недели внутриутробного развития в составе переднего мозга появляется зрительное углубление; в 3 недели оно превращается в зрительный пузырек; в 4 недели формируется зрительный бокал, в последнем закладывается сетчатка. На 5-й неделе в глазном бокале появляется хрусталиковая плакода. Вокруг зрительного бокала из мезенхимы дифференцируются сосудистая и фиброзная оболочки, а также стекловидное тело.

У эмбриона глазные яблоки располагаются под углом 160° друг к другу, т. е. направлены в стороны. Лишь в 12 недель устанавливается их характерное положение. Веки начинают разделяться лишь на 7 месяце, до этого срока они сращены.

Часто встречающимися аномалиями развития глаза являются: близорукость, дальнозоркость, астигматизм (неправильная кривизна роговицы). Редкие аномалии: колобома (щель в радужке или ресничном теле); глазная киста (выпячивание глазного яблока); анофтальмия (отсутствие глазного яблока); циклопия (единственный глаз); афакия (отсутствие хрусталика).

ОРГАН СЛУХА И РАВНОВЕСИЯ (преддверно-улитковый орган)

Преддверно-улитковый орган, *organon vestibulocochleare*, представлен анатомически и функционально взаимосвязанными между собой органами слуха и равновесия.

Орган слуха обеспечивает улавливание, проведение и восприятие звуков. В осуществлении этих функций принимают участие наружное, среднее и часть внутреннего уха — улитка, которая представлена улитковым лабиринтом. Орган

равновесия и гравитации располагается только во внутреннем ухе. Он является составной частью лабиринта и включает такие части, как преддверие и полукружные каналы, в которых находится вестибулярный лабиринт.

Таким образом, по функциональному и топографо-анатомическому признакам классификацию преддверно-улиткового органа целесообразно представить следующим образом (табл. 18):

Таблица 18

Орган слуха и равновесия

Орган слуха	Орган равновесия и гравитации
1. Наружное ухо: — ушная раковина — наружный слуховой проход — барабанная перепонка 2. Среднее ухо: — барабанная полость и ее содержимое — сосцевидные ячейки — слуховая труба 3. Внутреннее ухо: — улитка (улитковый лабиринт)	Внутреннее ухо: — преддверие — полукружные каналы (вестибулярный лабиринт)

Наружное ухо

Наружное ухо, *auris externa*, состоит из ушной раковины и наружного слухового прохода.

Ушная раковина, *auricula* (рис. 176), представляет собой сложной формы эластический хрящ ушной раковины, *cartilago auriculae*, покрытый кожей. Вместе со слуховым проходом она играет роль слуховой воронки для улавливания звуков. Однако значение ее у человека по сравнению с животными невелико: мышцы ее рудиментарны и она не обладает такой подвижностью. Ушная раковина удлинена в вертикальном направлении, укрепляется на боковой поверхности головы под острым углом, открытым кзади. В двух верхних третях она имеет хрящевой остов, в нижней трети представляет собой складку кожи полулунной формы, заполненную жировой тканью, это долька ушной раковины, *lobulus auriculae* (мочка).

Свободный край раковины завернут на ее вогнутую сторону, образуя завиток, *helix*. Передний конец завитка, расположенный над наружным слуховым проходом, называется ножкой завитка, *crus helicis*. Параллельно завитку на вогнутой стороне раковины имеется второе возвышение — противозавиток, *antihelix*. Кверху противозавиток расходится на две ножки — *crura antihelicis*, которые ограничивают неглубокую треугольную ямку, *fossa triangularis*. Завиток и противозавиток отделены друг от друга бороздкой, так называемой ладьей, *scapha*. Кпереди от противозавитка находится углубление — раковина уха, *concha auriculae*, которая ножкой завитка делится на верхнюю часть, называемую челноком раковины, *cymba conchae*, и нижнюю, называемую полостью раковины, *cavum conchae*. На дне последней имеется отверстие наружного слухового прохода. Спереди полость раковины ограничена четко выраженным выступом — козелком, *tragus*. Кзади, на нижнем конце противозавитка, напротив козелка, также

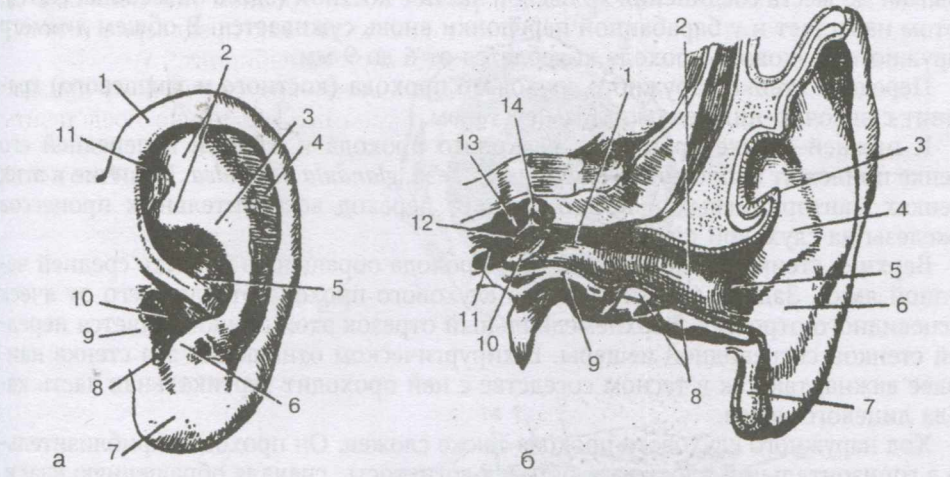

Рис. 176. Наружное ухо:

а — ушная раковина: 1 — *helix*; 2 — *crura antihelicis*; 3 — *antihelix*; 4 — *scapha*; 5 — *crus helicis*; 6 — *antitragus*; 7 — *lobulus auriculae*; 8 — *incisura intertragica*; 9 — *tragus*; 10 — *meatus acusticus externus*; 11 — *fossa triangularis*;

б — наружный слуховой проход: 1 — *meatus acusticus externus osseus*; 2 — *meatus acusticus externus cartilagineus*; 3 — *crus helicis*; 4 — *concha auriculae*; 5 — *aditus meatus acusticus externus*; 6 — *antitragus*; 7 — *lobulus auriculae*; 8 — *cartilago meatus acustici*; 9 — *os temporale*; 10 — *membrana tympanica*; 11 — *cavitas tympani*; 12 — *manubrium mallei*; 13 — *stapes*; 14 — *caput mallei*

находится бугорок — противокозелок, *antitragus*. Козелок и противокозелок разделены межкозелковой вырезкой, *incisura intertragica*. Форма, величина и положение ушной раковины подвержены индивидуальным колебаниям. У некоторых людей встречается бугорок ушной раковины, *tuberculum auriculae* (Дарвинов бугорок), который иногда наблюдается в верхне-задней области завитка.

Кожа ушной раковины тонкая, плотно прилегает к хрящу. Подкожная жировая клетчатка в хрящевой части ушной раковины отсутствует, поэтому по внешней форме раковины можно судить о конфигурации хряща.

Ушные мышцы у человека развиты слабо, они почти не подчинены произвольному сокращению. Очень редко обнаруживается способность двигать ушной раковиной при одновременном сокращении ушных и затылочно-лобной мышц. Различают переднюю, верхнюю и заднюю ушные мышцы, которые описаны в разделе «Миология».

Наружный слуховой проход, *meatus acusticus externus* (см. рис. 176), начинается на дне полости ушной раковины, в этом месте находятся волоски. Особенного развития они достигают у пожилых людей. Волоски защищают вход в наружный слуховой проход от внешних влияний (например, от пылевых частиц). Проход оканчивается слепо, так как от полости среднего уха он отгорожен барабанной перепонкой. Наружный слуховой проход состоит из наружной хрящевой части — *meatus acusticus externus cartilagineus*, и внутренней — костной, *meatus acusticus externus osseus*.

Размеры наружного слухового прохода варьируют. Средняя длина у взрослого человека составляет 24 мм, причем $^1/_3$ приходится на хрящевой отдел и $^2/_3$ — на костный. Просвет прохода имеет очертание эллипса. Его диаметр постепенно

убывает до места соединения хрящевой части с костной (здесь он меньше всего), потом нарастает и у барабанной перепонки вновь суживается. В общем диаметр наружного слухового прохода колеблется от 6 до 9 мм.

Передняя стенка наружного слухового прохода (костного и хрящевого) граничит с височно-нижнечелюстным суставом.

К нижней стенке хрящевого слухового прохода и отчасти к передней его стенке прилежит околоушная слюнная железа, *glandula parotidea*. Наличие в этих стенках Санториниевых щелей объясняет переход воспалительных процессов с железы на слуховой проход и обратно.

Верхняя стенка костного слухового прохода обращена в полость средней черепной ямки. Задняя стенка костного слухового прохода отделяет его от ячеек сосцевидного отростка. Верхнемедиальный отрезок этой стенки является передней стенкой сосцевидной пещеры. В хирургическом отношении эта стенка наиболее важна, так как в тесном соседстве с ней проходит вертикальная часть канала лицевого нерва.

Ход наружного слухового прохода также сложен. Он проходит приблизительно в горизонтальной плоскости, образуя вогнутость, сначала обращенную кзади, затем кпереди. Ближе к своему концу проход имеет изгиб, обращенный вогнутостью книзу. Следовательно, хрящевой отдел наружного слухового прохода направлен кверху и кзади, а костный — кпереди и книзу. Между названными отделами формируется угол, открытый также кпереди и книзу. В связи с этим, чтобы осмотреть наружный слуховой проход, необходимо оттягивать ушную раковину кверху и кзади. Хрящ слухового прохода, *cartilago meatus acustici*, составляет одно целое с хрящом ушной раковины и имеет форму неправильной четырехугольной пластинки, изогнутой в виде желобка. Толщина хряща наружного слухового прохода, как и хряща раковины, не везде одинакова (от 1 до 2,5 мм). Хрящевой желобок на своем протяжении прерывается вертикальными вырезками хряща слухового прохода, так называемыми Санториниевыми щелями, *incisurae cartilaginis meatus acustici* (*Santorini*), заполненными фиброзной тканью. Хрящевую часть слухового прохода с костной связывает соединительная ткань. Костная часть образована главным образом барабанным отделом височной кости.

Хрящевой слуховой проход выстлан тонкой кожей, в которой имеются волоски, сальные и особые трубчатые железы — видоизмененные потовые железы. Эти железы выделяют ушную серу и называются церуминозными, *glandulae ceruminosae*. Подкожная клетчатка здесь выражена достаточно хорошо. В области костного слухового прохода кожный покров лишен волос и желез. Он тесно связан с надкостницей, постепенно становится тоньше и на барабанную перепонку переходит только в виде эпидермиса. Эти особенности кожной выстилки слухового прохода имеют важное клиническое значение. Так, в хрящевой части наружного слухового прохода могут появляться серные пробки, атеромы, фурункулы. Из-за тесной связи кожной выстилки с надкостницей воспалительные процессы в костной части наружного слухового прохода протекают очень болезненно.

Барабанная перепонка, *membrana tympanica* (рис. 177), представляет собой перегородку между наружным слуховым проходом и барабанной полостью, т. е. она отделяет наружное ухо от среднего. Барабанная перепонка имеет форму округлой, тонкой и довольно прочной пластинки. Диаметр ее составляет в среднем 9–11 мм, толщина — 0,1 мм. На 3/4 своей окружности она фиксирована в барабанной борозде, *sulcus tympanicus*, барабанной части височной кости и

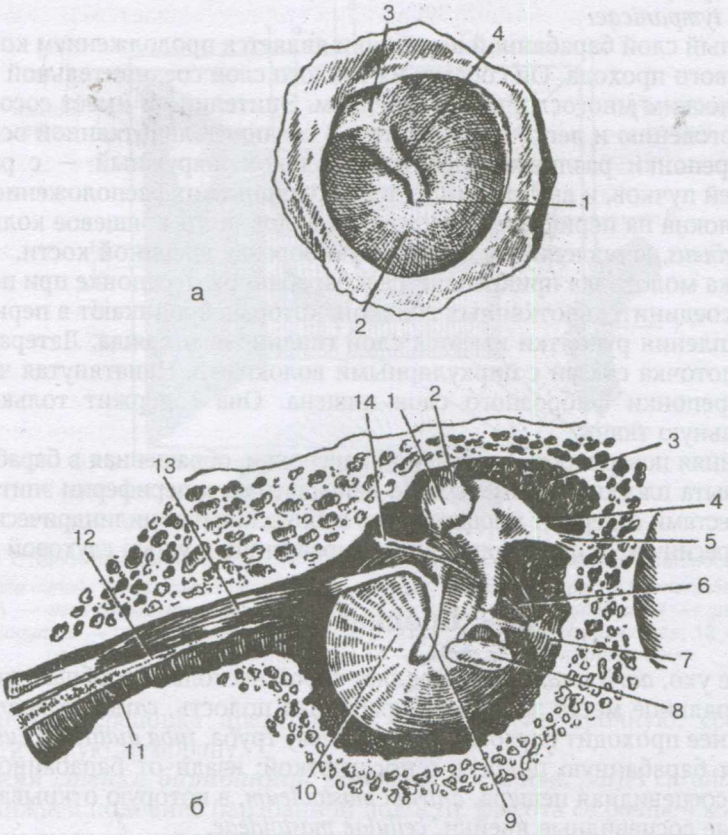

Рис. 177. Барабанная перепонка:

а — вид со стороны наружного слухового прохода: 1 — *umbo membranae tympanicae*; 2 — *pars tensa*; 3 — *pars flaccida*; 4 — *manubrium mallei*;

б — вид со стороны барабанной полости: 1 — *caput mallei*; 2 — *ligamentum superius mallei*; 3 — *recessus epitympanicus*; 4 — *incus*; 5 — *ligamentum posterius inci*; 6 — *chorda tympani*; 7 — *eminentia pyramidalis*; 8 — *stapes*; 9 — *manubrium mallei*; 10 — *membrana tympanica*; 11 — *tuba auditiva*; 12 — *septum canalis musculotubarii*; 13 — *m. tensor tympani*; 14 — *processus anterior mallei*

лишь небольшой ее верхний отрезок ($^1/_4$) укреплен в одноименной вырезке, *incisura tympanica* (*Rivini*), чешуйчатой части этой же кости. В связи с таким расположением в барабанной перепонке различаются две части:

1) ненатянутая часть, *pars flaccida*, — это верхняя часть, соответствующая барабанной вырезке; ширина ее составляет около 2 мм;

2) натянутая часть, *pars tensa*, — это большая часть, соответствующая барабанной борозде.

Барабанная перепонка у взрослого человека по отношению к оси слухового прохода стоит косо. Она образует с горизонтальной плоскостью угол в 45°, открытый в латеральную сторону, и со срединной плоскостью — угол такой же величины, открытый кзади. В связи с таким положением барабанная перепонка представляет собой продолжение верхней стенки наружного слухового прохода. Приблизительно в центре она втянута внутрь барабанной полости. В этом месте

образуется углубление, так называемый пупок барабанной перепонки, *umbo membranae tympanicae*.

Наружный слой барабанной перепонки является продолжением кожи наружного слухового прохода. Он состоит из тонкого слоя соединительной ткани, покрытого плоским многослойным эпителием. Эпителий не имеет сосочков, подвержен ороговению и легко слущивается. В соединительнотканной основе барабанной перепонки различают два слоя волокон: наружный — с радиальной ориентацией пучков, и внутренний — с циркулярным их расположением. Циркулярные волокна на периферии переходят в волокнисто-хрящевое кольцо, *anulus fibrocartilagineus*, вставленное в барабанную борозду височной кости.

Рукоятка молоточка прикрепляется к барабанной перепонке при помощи радиальных соединительнотканных волокон, которые проникают в периост. В месте прикрепления рукоятки имеется слой гиалинового хряща. Латеральный отросток молоточка связан с циркулярными волокнами. Ненатянутая часть барабанной перепонки фиброзного слоя лишена. Она содержит только рыхлую соединительную ткань.

Внутренняя поверхность барабанной перепонки, обращенная в барабанную полость, покрыта плоским эпителием. По направлению к периферии эпителий утолщается и местами содержит мерцательные кубические или цилиндрические клетки. Движения ресничек осуществляются по направлению к устью слуховой трубы.

Среднее ухо

Среднее ухо, *auris media*, представляет собой несколько сообщающихся полостей. Центральное место занимает барабанная полость, *cavitas tympani*; кпереди и книзу от нее проходит слуховая (Евстахиева) труба, *tuba auditiva* (*Eustachii*), соединяющая барабанную полость с носоглоткой; кзади от барабанной полости находится сосцевидная пещера, *antrum mastoideum*, в которую открываются многочисленные сосцевидные ячейки, *cellulae mastoideae*.

Барабанная полость, *cavitas tympani*, представляет собой пространство, расположенное между наружным слуховым проходом и лабиринтом. В ней помещается подвижная цепочка из миниатюрных слуховых косточек, включающая молоточек, наковальню, стремечко и их связочный аппарат. Кроме того, в барабанной полости находятся мышцы, сосуды и нервы. Оставшаяся часть барабанной полости заполнена воздухом. Стенки барабанной полости и содержащиеся в ней связки и мышцы покрыты слизистой оболочкой.

Объем барабанной полости составляет около 2 $см^3$. Размеры ее варьируют. Расстояние между медиальной и латеральной костными стенками барабанной полости в передненижнем отделе равно примерно 3 мм. В заднем отделе оно колеблется в пределах от 5,5 до 6,5 мм.

В барабанной полости принято различать шесть стенок, схематично изображенных на рис. 178.

Латеральная стенка барабанной полости — перепончатая, *paries membranaceus*, состоит из барабанной перепонки и обрамляющей ее кости. Как уже было сказано, барабанная перепонка представляет собой слабо просвечивающую мембрану толщиной 1 мм. Она закрывает внутреннее отверстие наружного слухового прохода.

Барабанную перепонку принято делить на квадраты: передневерхний, передненижний, задневерхний и заднежний.

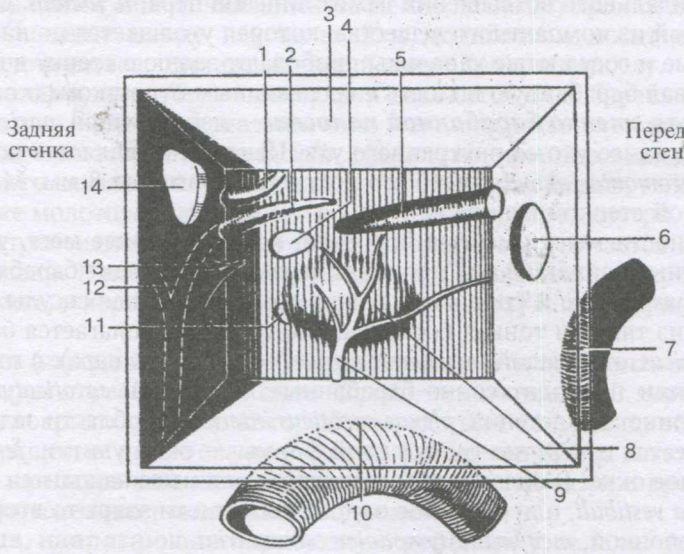

Рис. 178. Стенки барабанной полости и их топографо-анатомические взаимоотношения:
1 — *prominentia canalis semicircularis lateralis*; 2 — *canalis n. facialis*; 3 — *paries tegmentalis*; 4 — *fenestra vestibuli*; 5 — *semicanalis m. tensoris tympani*; 6 — *ostium tubae auditivae*; 7 — *paries caroticus*; 8 — *promontorium*; 9 — *n. tympanicus*; 10 — *paries jugularis*; 11 — *fenestra cochleae*; 12 — *chorda tympani*; 13 — *eminentia pyramidalis*; 14 — *aditus ad antrum mastoideum*

Барабанная перепонка представляет собой очень прочную, сравнительно мало эластическую мембрану.

Передняя стенка барабанной полости — сонная, *paries caroticus*, имеется только в нижней половине барабанной полости. Высота ее равна 4 мм. В ней содержится несколько пневматизированных костных клеток. Верхнюю часть передней стенки занимает устье слуховой (Евстахиевой) трубы, вертикальный диаметр которого равен примерно 5 мм. Над слуховой трубой находится полуканал мышцы, напрягающей барабанную перепонку. В передней стенке имеются канальцы, по которым проходят нервные волокна и сосуды, происходящие из внутреннего сонного сплетения, *plexus caroticus internus*.

Нижняя стенка барабанной полости — яремная, *paries jugularis*, является дном барабанной полости.

Дно полости среднего уха расположено на 2,5–3 мм ниже соответствующего нижнего края барабанной перепонки. При воспалительных заболеваниях жидкость может скапливаться в углублении полости среднего уха, *recessus hypotympanicus*. Под костным дном этого углубления расположен латеральный отдел яремной ямки, в котором находится луковица внутренней яремной вены, *bulbus venae jugularis internae*. Через дно барабанной полости проходят барабанный нерв, нижние барабанная артерия и вена.

Задняя стенка барабанной полости — сосцевидная, *paries mastoideus*, содержит костное пирамидальное возвышение, *eminentia pyramidalis*, внутри которого помещается стременная мышца, *m. stapedius*. Кнаружи от пирамидального возвышения имеется отверстие, через которое барабанная струна, *chorda tympani*, покидает барабанную полость. В глубине задней стенки барабанной полости,

позади пирамидального возвышения лежит лицевой нерв, *n. facialis*. Он окружен костной стенкой из компактного вещества, которая утолщается по направлению книзу. Нервные и сосудистые канальцы прободают заднюю стенку в нескольких точках, связывая барабанную полость с сосцевидным отростком.

Медиальная стенка барабанной полости — лабиринтная, *paries labyrinthicus*, отделяет среднее ухо от внутреннего уха. Центром ее является костный выступ — мыс, *promontorium*. Диаметр его достигает примерно 8 мм. Мыс образован латеральной стенкой купола улитки.

На поверхности мыса имеются бороздки, которые в ряде мест, углубляясь, образуют костные каналы. В них проходят нервы, образующие барабанное сплетение, *plexus tympanicus*, и сопровождающие их кровеносные сосуды. В частности, сверху вниз тянется тонкая бороздка, в которой располагается барабанный нерв, *n. tympanicus*, отходящий от языкоглоточного нерва (IX пара), в горизонтальном направлении проходят сонно-барабанные нервы, *nn. caroticotympanici*, из внутреннего сонного сплетения, *plexus caroticus internus*. В области задненижнего края мыса имеется отверстие треугольной формы — окно улитки, *fenestra cochleae*, или круглое окно. В области задневерхнего края мыса находится окно преддверия, *fenestra vestibuli*, или овальное окно. Окно улитки закрыто вторичной барабанной перепонкой, *membrana tympanica secundaria*.

В окне преддверия с помощью кольцевой связки фиксировано основание стремени. Длина овального окна составляет 3 мм, ширина — 1,5 мм. Кпереди от овального окна находится сухожилие мышцы, напрягающей барабанную перепонку, *tendo m. tensoris tympani*, огибающее улитковый отросток, *processus cochleariformis*.

Покрышечная стенка, *paries tegmentalis*, составляет крышу барабанной полости и одновременно является частью дна средней черепной ямки. Крыша представляет собой очень тонкую костную пластинку. В ней часто имеются дигесценции (щели), благодаря которым твердая мозговая оболочка находится в непосредственном контакте со слизистой оболочкой барабанной полости.

Барабанную полость принято делить на три отдела:

1) верхний отдел — надбарабанная полость, *epitympanum*, или надбарабанное углубление, *recessus epitympanicus*. Этот отдел известен также под названием аттик, *atticus*;

2) средний отдел — барабанная пазуха, *sinus tympanicus*, или собственно барабанная полость, *mesotympanum*, соответствует натянутой части барабанной перепонки;

3) нижний отдел — подбарабанная полость, *hypotympanum*, или подбарабанное углубление, *recessus hypotympanicus*, лежит ниже уровня барабанной перепонки.

Содержимым барабанной полости являются слуховые косточки, *ossicula auditus*, и внутриушные мышцы (см. рис. 177).

Молоточек, *malleus*, состоит из рукоятки, прикрепленной к барабанной перепонке; шейки, отделенной от барабанной перепонки воздухоносным пространством (пространство Пруссака); и головки, находящейся в аттике, где она соединяется с телом наковальни.

Передний отросток, *processus anterior* (*seu gracilis, seu longus*), представляет собой тонкий острый выступ, идущий от шейки молоточка книзу по направлению к каменисто-барабанной щели. От крыши барабанной полости к головке молоточка идет тонкий соединительнотканный тяж — верхняя связка молоточка. Латеральный отросток, *processus lateralis*, плотно прилежит к барабанной перепонке, образуя выступ молоточка, *prominentia mallealis*.

Боковая связка молоточка натянута между *incisura tympanica* и шейкой молоточка. Сочленение между наковальней и молоточком носит название наковально-молоточкового сустава, который имеет тонкую капсулу.

Наковальня, *incus*. Тело наковальни находится в надбарабанном пространстве. Короткая ножка наковальни, *crus breve*, помещается в костном углублении — ямке наковальни, *fossa incudis*, расположенном ниже выступа наружного полукружного канала. Длинная ножка наковальни, *crus longum*, тянется параллельно рукоятке молоточка. Нижний ее конец делает поворот кнутри, образуя сочленение со стременем. Наковально-стременной сустав отличается большим объемом движений. Наковальня имеет две связки — заднюю, прикрепленную к короткой ножке, и верхнюю, которая спускается сверху и прикрепляется к телу наковальни.

Стремя (стремечко), *stapes*. Стремя лежит почти горизонтально. Оно имеет головку, *caput stapedis*, ножки, *crura stapedis*, основание, *basis stapedis*. Основание стремечка покрыто хрящом, который посредством кольцевидной связки соединяется с хрящевым краем овального окна. Кольцевая связка выполняет двойную функцию: она закрывает щель между основанием стремени и краем окна и в то же время обеспечивает подвижность стремени.

Мышца, напрягающая барабанную перепонку, *m. tensor tympani*, начинается в хрящевом отделе слуховой трубы. Полуканал этой мышцы проходит непосредственно над костным отделом слуховой трубы, параллельно последнему. Оба канала разделяются очень тонкой перегородкой. По выходу из полуканала сухожилие *m. tensoris tympani* делает поворот вокруг маленького крючкообразного выступа на мысе улиткового отростка, *processus cochleariformis*, и прикрепляется к рукоятке молоточка вблизи его шейки.

Стременная мышца, *m. stapedius*, лежит в полости костного пирамидального возвышения, *eminentia pyramidalis*, в задней стенке барабанной полости. Сухожилие его выходит через отверстие в верхушке этого выступа и прикрепляется к головке стремени. *M. stapedius* иннервируется ветвью лицевого нерва, отходящей от него вблизи самой мышцы.

Сосцевидные ячейки, *cellulae mastoideae*, представляют собой систему полостей в сосцевидной части височной кости, наибольшая из них — сосцевидная пещера, *antrum mastoideum*. Она имеет следующие размеры: 12 мм — длина; 6–7 мм — ширина; 8–9 мм — высота. Продолжением продольной оси надбарабанного пространства и просвета Евстахиевой трубы является сосцевидная пещера, *antrum mastoideum*. В отохирургической практике необходимо учитывать, что задняя костная стенка наружного слухового прохода представляет передне-латеральную стенку пещеры. Дно пещеры расположено на уровне середины задней костной стенки наружного слухового прохода. Самые большие клетки находятся под пещерой в сосцевидном отростке.

Слуховая труба, *tuba auditiva* (Евстахиева труба, *Eustahii*) (см. рис. 176, 177), представляет собой канал длиной около 40 мм, соединяющий носоглотку и барабанную полость. Глоточное отверстие слуховой трубы, *ostium pharyngeum tubae auditivae*, расположено на латеральной стенке носоглотки на уровне заднего конца нижней носовой раковины. Барабанное отверстие, *ostium tympanicum tubae auditivae*, находится в передненижнем отделе передней стенки барабанной полости.

У взрослого человека барабанное отверстие находится приблизительно на 2 см выше глоточного, вследствие чего Евстахиева труба направлена книзу,

кнутри и кпереди в сторону глотки. У ребенка слуховая труба короче, чем у взрослого. Она имеет относительно широкий просвет и расположена более горизонтально.

Задне-латеральная (тимпанальная) часть Евстахиевой трубы, составляющая $^1/_3$ ее протяжения, костная. Передне-медиальная часть трубы образована хрящом и соединительной тканью. Медиальная стенка костного отдела является одновременно латеральной стенкой канала сонной артерии, *canalis caroticus*.

Костная часть Евстахиевой трубы, *pars ossea tubae auditivae*, наиболее широкая в области барабанного отверстия. Просвет ее постепенно суживается по направлению к перешейку, т. е. к месту соединения костной и хрящевой частей. От перешейка по направлению к глотке труба вновь расширяется. В костном отделе слуховой трубы постоянно имеется небольшой просвет.

Хрящевая часть трубы, *pars cartilaginea tubae auditivae*, в состоянии покоя представляет собой закрытую щель. Во время глотательного движения и при жевании просвет трубы несколько расширяется.

Слуховая труба открывается при сокращении мышцы, напрягающей нёбную занавеску, *m. tensoris veli palatini*. Мышца прикрепляется к латеральной стенке трубы. Возможно, что в раскрытии просвета трубы также принимает участие трубно-глоточная мышца, *m. salpingopharyngeus*, прикрепляющаяся в области глоточного отверстия.

Евстахиева труба выстлана мерцательным эпителием. В слизистой оболочке хрящевого отдела имеется большое количество слизистых желез. Между глоточным отверстием слуховой трубы и мягким нёбом находится скопление лимфоидной ткани, которое носит название трубная миндалина, *tonsilla tubaria*.

Внутреннее ухо

Внутреннее ухо, *auris interna*, расположено в толще пирамиды височной кости. Оно представляет собой несколько сложно устроенных полостей и каналов, сообщающихся между собой, что и послужило основанием для его названия — лабиринт. Выделяют костный лабиринт, или лабиринтную капсулу, и заключенный в нем соединительнотканный (перепончатый) лабиринт.

Костный лабиринт, *labyrinthus osseus* (рис. 179), имеет стенки, состоящие из компактного костного вещества, толщиной 3 мм. Данное вещество отличается особой твердостью по сравнению с окружающей костной тканью пирамиды, поэтому костный лабиринт можно извлечь из височной кости как отдельную структуру. Макроскопически система полостей костного лабиринта разделена на три отдела: центральный — преддверие, передний — улитку и задний — костные полукружные каналы.

Преддверие, *vestibulum*, представляет собой неправильной формы полость, имеющую следующие размеры: высоту — 4–5 мм, ширину — 3–4 мм и длину — 5–6 мм. В костном лабиринте преддверие занимает центральное положение, сообщаясь спереди с полостью улитки, сзади — с полукружными каналами. Его латеральная стенка обращена в барабанную полость, медиальная граничит с внутренним слуховым проходом. На этой стенке находится тонкий гребешок преддверия, *crista vestibuli*, который разделяет два углубления в преддверии: переднее, расположенное ближе к улитке и кругловатое по форме, называется сферическим углублением, *recessus sphericus*; заднее прилежит к полукружным каналам,

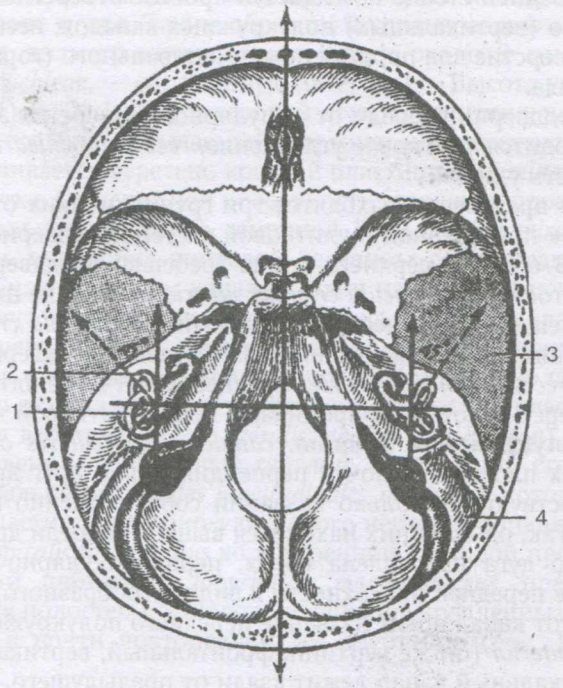

Рис. 179. Ориентация костного лабиринта в пирамиде височной кости:
1 — *canalis semicircularis posterior*; 2 — *canalis semicircularis anterior*; 3 — *squama temporalis*; 4 — *pars petrosa ossis temporalis*

имеет продолговатую овальную форму и называется эллиптическим углублением, *recessus ellipticus*.

В преддверии имеется ряд отверстий, сообщающих его как с другими частями лабиринта, так и с окружающими полостями:

1. На наружной (латеральной) стенке преддверия, отделяющей его от барабанной полости, имеется окно преддверия, *fenestra vestibuli* (верхнее), и окно улитки, *fenestra cochleae* (нижнее). В окно преддверия вставлено основание стремени, прикрепленное к хрящевому ободку окна кольцевой связкой стремени, состоящей из коллагеновых и эластических волокон. Благодаря этому стремя перемещается в отверстии окна, как поршень в цилиндре. Окно улитки, круглое по форме, закрыто тонкой соединительнотканной вторичной барабанной перепонкой, *membrana tympani secundaria*.

2. На медиальной стенке преддверия имеется внутреннее отверстие водопровода преддверия, *apertura interna aqueductus vestibuli*, — апертура канальца преддверия. Она находится в эллиптическом кармане вблизи того места, где в преддверие открывается общее отверстие переднего и заднего полукружных каналов.

3. Преддверие сообщается с тремя полукружными каналами пятью отверстиями: тремя ампулярными и двумя простыми (см. ниже). При переходе верхней стенки в латеральную лежит ампулярное отверстие переднего полукружного канала; непосредственно под ним на латеральной стенке открывается ампула латерального полукружного канала; на дне преддверия — ампула заднего полукруж-

ного канала; на задней стенке помещается простое отверстие общей ножки переднего и заднего (вертикальных) полукружных каналов; несколько кпереди от последнего — отверстие для простой ножки латерального (горизонтального) полукружного канала.

4. На дне преддверия впереди от ампулярного отверстия заднего полукружного канала находится улитковое углубление, *recessus cochlearis*, из которого берет начало полость улитки.

5. Наконец, в преддверии находятся три группы мелких отверстий для прохождения веточек преддверной и улитковой частей преддверно-улиткового нерва (VIII пара). В области верхнего конца гребешка преддверия располагается верхнее решетчатое пятно, *macula cribrosa superior*; в ампуле нижнего полукружного канала помещается нижнее решетчатое пятно, *macula cribrosa inferior*. Отверстия обоих пятен предназначены для ветвей преддверной части нерва. В нижней части *recessus sphericus* лежит среднее решетчатое пятно, *macula cribrosa media*, через отверстия которого проникают ветви улитковой части нерва.

Костные полукружные каналы, *canales semicirculares ossei*, расположены в трех различных плоскостях почти перпендикулярно друг другу. Для каждого из каналов существуют несколько названий соответственно их расположению в пространстве. Так, один из них находится выше и впереди других, стоит почти вертикально. Его дуга направлена вверх, перпендикулярно к оси пирамиды и выступает на ее передней поверхности в виде дугообразного возвышения, *eminentia arcuata*. Этот канал носит название переднего полукружного канала, *canalis semicircularis anterior* (он же верхний, фронтальный, вертикальный).

Другой вертикальный канал лежит кзади от предыдущего, в перпендикулярной к нему плоскости (параллельно задней поверхности пирамиды). Он назван задним полукружным каналом, *canalis semicircularis posterior* (или нижним, сагиттальным, вертикальным).

Третий полукружный канал лежит почти в горизонтальной плоскости, перпендикулярной к обеим предыдущим. Он носит название латерального (горизонтального) полукружного канала, *canalis semicircularis lateralis*.

Однако названия «вертикальный» и «горизонтальный» не вполне соответствуют истинному положению полукружных каналов в пространстве. При вертикальном положении головы, когда скуловая дуга совпадает с горизонтальной плоскостью, латеральный полукружный канал (называемый также горизонтальным) отклоняется от этой плоскости приблизительно на 30°. Оба так называемые «вертикальные» полукружные каналы то на одной, то на другой стороне отклоняются от вертикальной плоскости. Не вполне принято взаимоотношение плоскостей полукружных каналов как взаимно перпендикулярных. Так, угол между передним и горизонтальным каналами колеблется от 65° до 90°; угол между передним и задним — от 85° до 115°; между горизонтальным и задним равен почти 90°.

Полукружные каналы представляют собой изогнутые трубки в виде полукольца, каждая из которых начинается в преддверии и возвращается в него. Один конец трубки расширен в виде костной ампулы, *ampulla ossea*, поэтому соответствующая этому концу ножка называется ампулярной костной ножкой, *crus osseum ampullare*. Другой конец имеет тот же диаметр, что и вся трубка, и называется простой костной ножкой, *crus osseum simplex*.

Улитка, *cochlea*, представляет собой костный канал, длиною 30–35 мм, имеющий форму конусообразной спирали с $2^1/_2$–$2^3/_4$ завитков. Эти завитки не ле-

жат в одной плоскости, а каждый следующий ложится над предыдущим, становясь при этом короче и уже. Таким образом, в улитке можно выделить основание, *basis cochleae*, диаметр которого составляет около 9 мм, и уплощенную верхушку, *cupula cochleae*, — обращенную латерально. Высота улитки составляет приблизительно 5 мм. Ось, вокруг которой обвиты завитки улитки, представляет собой костный столбик, называемый стержнем или веретеном улитки, *modiolus cochleae*. Заканчивается веретено костной пластинкой, *lamina modioli*, у начала третьего полузавитка. От наружной поверхности стержня в просвет улитки отходит костная спиральная пластинка, шириной 1 мм, *lamina spiralis ossea*, которая обвивает стержень наподобие винтовой лестницы от основания до вершины. Стержень пронизан множеством каналов. Один из них идет центрально по всей длине оси, начинаясь в основании и заканчиваясь у костной пластинки. Этот канал, называемый центральным, *canalis centralis*, служит для прохождения пучков улиткового нерва и одной из ветвей лабиринтной артерии. По периферии стержня, соответственно отхождению винта костной спиральной пластинки, проходит спиральный канал веретена, *canalis spiralis modioli* (Розенталя). Он заключает в себе спиральную вену и спиральный ганглий. Кроме того, стержень пронизан продольными канальцами, *canales longitudinales modioli*, в которых помещаются ветви улитковой части преддверно-улиткового нерва, проникающие затем через отверстия *tractus spiralis foraminosus* во внутренний слуховой проход.

Перепончатый лабиринт, *labyrinthus membranaceus*, представляет собой замкнутую систему полостей и каналов, подвижно укрепленных в костной лабиринтной капсуле и почти повторяющих ее очертания (рис. 180). Он состоит

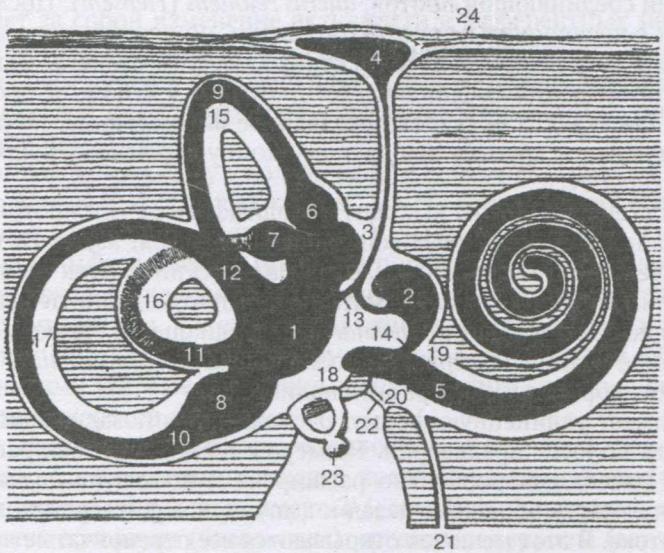

Рис. 180. Взаимоотношения костного и перепончатого лабиринтов правого уха:
1 — *utriculus*; 2 — *sacculus*; 3 — *ductus endolymphaticus*; 4 — *saccus endolymphaticus*; 5 — *ductus cochlearis*; 6 — *ampulla membranacea anterior*; 7 — *ampulla membranacea lateralis*; 8 — *ampulla membranacea posterior*; 9 — *ductus semicircularis anterior*; 10 — *ductus semicircularis posterior*; 11 — *ductus semicircularis lateralis*; 12 — *crus membranaceus communis*; 13 — *ductus utriculosaccularis*; 14 — *ductus reuniens*; 15 — *canalis semicircularis anterior*; 16 — *canalis semicircularis lateralis*; 17 — *canalis semicircularis posterior*; 18 — *vestibulum*; 19 — *scala vestibuli*; 20 — *scala tympani*; 21 — *canaliculus cochleae*; 22 — *membrana tympanica secundaria*; 23 — *stapes*; 24 — *dura mater encephali*

из двух мешочков преддверия, перепончатой улитки, трех перепончатых полукружных протоков, водопроводов преддверия и улитки. Полости перепончатого лабиринта заполнены жидкостью — эндолимфой, *endolympha*, а в пространствах между костным и перепончатым лабиринтами находится перилимфа, *perilympha*. От стенок перепончатого лабиринта к надкостнице, выстилающей лабиринтную капсулу, протянуты соединительнотканные тяжи, благодаря которым мешочки и каналы свободно подвешены в перилимфе. В двух местах эти тяжи отсутствуют: на внутренней стороне обоих мешочков преддверия и на вогнутой поверхности полукружных протоков; здесь стенки обоих лабиринтов сращены.

Центральная часть перепончатого лабиринта расширена в виде двух мешочков преддверия. Один из них называется сферическим мешочком, *sacculus*, второй — эллиптическим мешочком, или маточкой, *utriculus*. Оба располагаются в преддверии костного лабиринта таким образом, что сферический мешочек занимает *recessus sphericus*, а маточка — *recessus ellipticus*. Они плотно срастаются с медиальной стенкой преддверия, а от латеральной его стенки отделены довольно значительным перилимфатическим пространством. Мешочек и маточка сообщаются между собой и с другими отделами перепончатого лабиринта. Мешочек соединяется с одной стороны с улитковым протоком, с другой — с маточкой, расположенной выше и кзади. Эллиптический мешочек (маточка) в свою очередь сообщается с полукружными протоками.

Мешочек имеет сферическую форму и занимает передне-нижнюю часть преддверия. Его размер по длинной оси 3 мм, по поперечной — 2 мм. Своей расширенной частью мешочек обращен вверх, а книзу он суживается, переходя в очень тонкий соединяющий проток, *ductus reuniens* (*Henseni*). Последний соединяет мешочек с перепончатым протоком улитки, но впадает не в самый начальный конец улиткового протока, а несколько отступя от него. Таким образом, кзади от места впадения соединяющего протока в улитковый проток остается слепой конец последнего — слепое преддверное выпячивание, *caecum vestibulare*, в противоположность другому его слепому концу — слепому выпячиванию купола, *caecum cupulare*.

Из задней стенки мешочка выходит эндолимфатический проток, *ductus endolymphaticus*, направляющийся в водопровод преддверия, *aqueductus vestibuli*. Однако прежде чем вступить в него, эндолимфатический проток принимает в себя небольшой каналец, выходящий из маточки, — проток эллиптического и сферического мешочков, *ductus utriculosaccularis*. На медиальной стенке мешочка находится утолщение — пятно сферического мешочка, *macula sacculi*, в котором расположены рецепторы вестибулярного анализатора.

Маточка имеет удлиненную форму, располагается позади мешочка, занимая верхнюю часть полости преддверия. Размер ее по длинной оси равен 6 мм. Передняя часть маточки шарообразно расширена и помещена над овальным окном, а суженная часть обращена назад к ампулярному отверстию заднего полукружного протока. В этот мешочек открываются все перепончатые протоки пятью отверстиями. На передней стенке шарообразной части эллиптического мешочка находится беловатое пятно маточки, *macula utriculi*, аналогичное по строению с таким же пятном мешочка.

Полукружные протоки, *ductus semicirculares anterior, posterior et lateralis*, повторяют форму полукружных каналов лабиринтной капсулы, но по диаметру значительно (почти втрое) уже. Лежат они в костных каналах, эксцентрически прикрепляясь фиброзными тяжами к надкостнице их вогнутой стороны. Доволь-

но значительное перилимфатическое пространство пронизано сетью соединительнотканных тяжей с сосудами. Перепончатые ампулы почти полностью заполняют костные каналы, оставляя очень узкое перилимфатическое пространство. На дне каждой перепончатой ампулы, *ampullae membranaceae*, имеются серповидной формы возвышения — ампулярные гребешки, *cristae ampullares*, содержащие рецепторы, способные воспринимать вращательные (угловые) ускорения.

Мешочек, маточка и полукружные каналы составляют вестибулярную часть лабиринта, т. е. органы регистрации движения и сохранения равновесия. Внутренняя поверхность этих образований выстлана плоским эпителием (мезотелием). Оба мешочка перепончатого преддверия, как уже упоминалось, содержат плоские сенсорные образования в форме пятен — *macula sacculi et macula utriculi*, которые составляют так называемый отолитовый аппарат. Пятна состоят из утолщенного эпителия, содержащего нейроэпителиальные рецепторные (волосковые) и опорные клетки. Волосковые клетки называются так, потому что они снабжены пучком тонких волосков или микроворсинок, связанных с окончаниями преддверной части преддверно-улиткового нерва (эллиптически-мешотчатого и сферически-мешотчатого нервов). Эти микроворсинки не движутся свободно в эндолимфе, а погружены в желатиноподобную, так называемую отолитовую, мембрану (греч. *otos* — ухо, *litos* — камень). В этой мембране, нависающей над пятном, обнаружены кристаллы углекислого кальция, удельный вес которых значительно больше, чем у окружающей эндолимфы. При наклонах головы или тела, когда возникает линейное ускорение, мембрана сдвигается относительно рецепторного пятна, при этом меняется давление отолитов на волосковые клетки. Это влечет за собой изменение активности в афферентных нервных волокнах, и таким образом информация об изменении направления или величине наклона головы передается в головной мозг. Следовательно, отолитовый аппарат (*macula sacculi et macula utriculi*) имеет отношение к линейному ускорению, а также к гравитационным силам.

Гребешки каждой из ампул полукружных протоков состоят из нейроэпителиальных волосковых и опорных клеток. На поверхности гребешка расположена желатинозная неклеточная структура, называемая купулой, *cupula*. Она погружена в эндолимфу и идет от гребешка поперек ампулы, замыкая ее просвет наподобие створчатого клапана. Удельный вес этой структуры такой же, как у окружающей эндолимфы, и в отличие от отолитовой мембраны в ней отсутствуют кристаллы. Полукружные протоки являются сенсорными образованиями, воспринимающими угловые ускорения, так как купула способна определять степень изменения скорости вращения.

Слуховая часть перепончатого лабиринта представлена улитковым протоком, *ductus cochlearis*, помещающимся в костной улитке. Следовательно, перепончатая улитка, как и костная, имеет $2^1/_2$ или $2^3/_4$ спиральных оборота, которые называются основным (базальным), средним и верхним (верхушечным) завитками (рис. 181). Как уже упоминалось при описании мешочка, перепончатая улитка представляет собой трубку, начинающуюся слепо в самой глубокой части костного преддверия — улитковом углублении, *recessus cochlearis vestibuli*. Слепое начало этой трубки (до впадения в нее *ductus reuniens*) называется слепым преддверным выпячиванием, *caecum vestibulare*. Далее улитковый проток вступает в базальный завиток костной улитки, проходит в среднем завитке и заканчивается в верхушечном завитке слепым выпячиванием купола, *caecum cupulare*. Так же

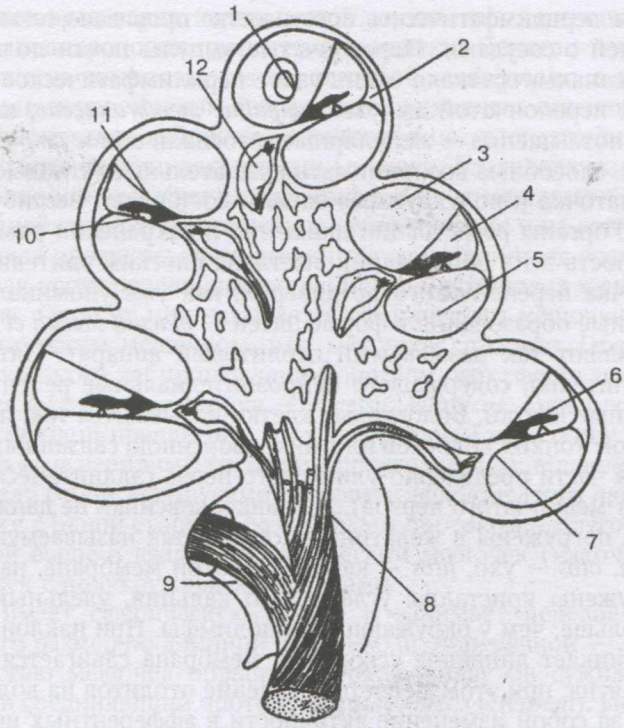

Рис. 181. Фронтальный разрез улитки:
1 — *helicotrema*; 2 — *ligamentum spirale*; 3 — *scala vestibuli*; 4 — *ductus cochlearis*; 5 — *scala tympani*; 6 — *organum spirale*; 7 — *lamina spiralis ossea*; 8 — *pars cochlearis n. vestibulocochlearis*; 9 — *pars vestibularis n. vestibulocochlearis*; 10 — *membrana basilaris*; 11 — *membrana vestibularis*; 12 — *ganglion spirale*

как и другие отделы перепончатого лабиринта, улитковый проток не заполняет полностью просвета костной улитки, составляя лишь малую его часть.

На фронтальном срезе костной улитки видны три пространства: одно — эндолимфатическое и два — перилимфатических. Поскольку они поднимаются по завиткам улитки, их называют лестницами. Средняя лестница, *scala media*, заполненная эндолимфой, имеет на срезе треугольные очертания. Это и есть улитковый проток. Основание треугольника срастается со стенкой костной улитки с помощью спиральной связки, *ligamentum spirale*, представляющей собой утолщение надкостницы. Верхняя часть этой связки называется сосудистой полоской, *stria vascularis*, так как она богата кровеносными сосудами. Крышей улиткового протока (или верхней стороной треугольника) является преддверная (Рейснерова) мембрана, *membrana vestibularis* (или *paries vestibularis ductus cochlearis* — на срезе). Она состоит из двух слоев плоских эпителиальных клеток. Дно улиткового протока представлено основной, или базилярной, мембраной. Ее называют также барабанной стенкой улиткового протока, *paries tympanicus ductus cochlearis*, или спиральной мембраной, *membrana spiralis*. Она является продолжением костной спиральной пластинки, *lamina spiralis ossea*, закрученной вокруг веретена и выступающей в просвет улитки, как нарезка на винте. На базальной мембране вдоль всего хода улиткового протока лежит орган слуха — спиральный, или Кортиев, орган, *organum spirale seu organum Cortii*.

Таким образом, на фронтальном срезе костной улитки видно, что выступ костной спиральной пластинки и треугольник улиткового протока разделяют два перилимфатических пространства. Пространство, расположенное выше (при вертикальном положении улитки) улиткового протока и отделенное от него Рейснеровой (вестибулярной) мембраной, называется лестницей преддверия, *scala vestibuli*; пространство, расположенное ниже и отделенное барабанной (базальной) мембраной, называется барабанной лестницей, *scala tympani*. Они сообщаются друг с другом посредством отверстия на верхушке улитки, которое называется геликотремой, *helicotrema*. Это отверстие образовано вогнутым краем спиральной костной пластинки, свободным краем пластинки веретена и верхушечным слепым концом перепончатой улитки.

Кортиев орган располагается на базальной мембране, которая тянется на всем протяжении улиткового протока и повторяет ход спирали. Отсюда название органа слуха, *organum spirale*. Костная спиральная пластинка, *lamina spiralis ossea*, в действительности состоит из двух пластин, ограничивающих пространство, через которое проходят волокна улитковой части преддверно-улиткового нерва. У внутренней стороны Кортиева органа надкостница верхней поверхности костной спиральной пластинки утолщена и образует возвышение — спиральный лимб, *limbus spiralis*, который вдается в просвет улиткового протока. От верхней губы лимба тянется тонкая желеобразная мембрана, лежащая над волосковыми клетками Кортиева органа и соприкасающаяся с ними. Она называется покровной мембраной, *membrana tectoria*. От нижней губы лимба до спиральной связки простирается базилярная мембрана, на которой и располагается Кортиев орган. В поперечном направлении он состоит из одного ряда внутренних волосковых клеток, трех рядов наружных волосковых клеток, различных опорных, а также столбчатых клеток, образующих туннель Кортиева органа.

Эндолимфа оттекает из всех полостей лабиринта в эндолимфатический проток, *ductus endolymphaticus*, исходящий из *sacculus* и *utriculus*. Этот проток направляется в узкий костный канал, называемый водопроводом преддверия, *aqueductus vestibuli*. Длина водопровода около 6 мм, диаметр — около 0,25 мм. Начинаясь на внутренней стенке *recessus ellipticus* костного преддверия своим внутренним отверстием, *apertura interna aqueductus vestibuli*, водопровод идет в пирамиде височной кости дугообразно кзади и кверху и открывается щелевидным наружным отверстием на задней поверхности пирамиды — *apertura externa aqueductus vestibuli*, лежащим приблизительно на 8 мм кнаружи от края внутреннего слухового прохода. Эндолимфатический проток, пройдя через водопровод преддверия и достигнув твердой мозговой оболочки, заканчивается между ее слоями слепым расширением — эндолимфатическим мешком, *saccus endolymphaticus*.

Перилимфа оттекает по перилимфатическому протоку, *ductus perilymphaticus*, в субарахноидальное пространство. Этот проток помещается в канальце улитки, *canaliculus cochleae*, называемом также водопроводом улитки, *aqueductus cochleae*. Каналец улитки, длиной около 10 мм, имеет свое внутреннее отверстие, *apertura interna canaliculi cochleae*, в начале барабанной лестницы костной улитки. Отсюда он направляется поперек пирамиды несколько книзу и открывается под отверстием внутреннего слухового прохода на заднем крае пирамиды в воронкообразном углублении. Здесь находится его наружное отверстие, *apertura externa canaliculi cochleae*, ведущее в подпаутинное пространство. Несмотря на то, что перилимфатический проток соединяет наполненную перилимфой барабанную лестницу с наполненным спинномозговой жидкостью субарахноидальным про-

странством, высказываются сомнения в существовании какого-либо истинного взаимообмена этих двух жидкостных систем. Считается очевидным, что оба протока — эндолимфатический и перилимфатический — принимают участие в регуляции гидравлического давления во внутреннем ухе.

Развитие органа слуха и равновесия

Развитие органа слуха и равновесия осуществляется из различных источников. У зародыша 3,5 недель по обеим сторонам ромбовидного мозга появляется утолщение эктодермы — слуховая плакода. Она погружается в мезенхиму и постепенно превращается в слуховой пузырек, который является зачатком перепончатого лабиринта. На 6 неделе в нем дифференцируются полукружные каналы и улитка, а также образуются ганглии преддверно-улиткового нерва. Вокруг перепончатого лабиринта закладывается хрящевая капсула, затем она превращается в костный лабиринт.

Среднее ухо имеет энтодермальное происхождение. Барабанная полость и слуховая труба развиваются из I жаберного кармана. Производными мезенхимы I—II висцеральной дуг являются слуховые косточки. Наружный слуховой проход формируется из I жаберной борозды, а ушная раковина из тканей I—II жаберных дуг. Завершается органогенез отдельных элементов органа слуха и равновесия только к 5-му месяцу внутриутробного развития.

Аномалиями развития органа слуха и равновесия являются: недоразвитие внутреннего уха, сопровождающееся полной глухотой; резорбция слуховых косточек, приводящая к снижению слуха; дисплазии ушной раковины — расщепление, изменение ее формы; дисплазии ушной раковины, как правило, сочетаются с аномалиями развития нижней челюсти, что подтверждает общность их происхождения.

КОЖА

Кожа, *cutis*, образует покров тела, в котором содержится огромное количество болевых, температурных и тактильных рецепторов. В связи с этим ее относят к органам чувств, обеспечивающим постоянное взаимодействие с окружающей средой. Различные виды раздражений воспринимаются свободными и инкапсулированными нервными окончаниями, которые распределяются в коже тела человека неравномерно. Наибольшее количество рецепторов находится в коже лица, дистальных отделов конечностей, половых органов. В среднем на 1 $см^2$ поверхности кожи приходится 150 болевых рецепторов, 25 тактильных, 15 холодовых и 2 тепловых. Кожная чувствительность лежит в основе познавательной деятельности. На ней основаны многочисленные охранительные безусловные рефлексы. Многие кожные рефлексы исследуются в клинической практике для оценки неврологического статуса, например, брюшные, подошвенный, ладонный, кремастерный и т. д. Кроме восприятия внешних раздражителей и защиты организма от различных внешних воздействий (механических, термических, химических и др.) кожа выполняет еще целый ряд важных функций, таких как дыхательная, терморегуляционная, витаминообразующая, иммунная и т. д.

Кожа состоит из эпидермиса, *epidermis*, и соединительнотканной дермы, *dermis seu corium* (рис. 182). Эпидермис — это поверхностно расположенная выстилка, образованная многослойным плоским ороговевающим эпителием. Обновле-

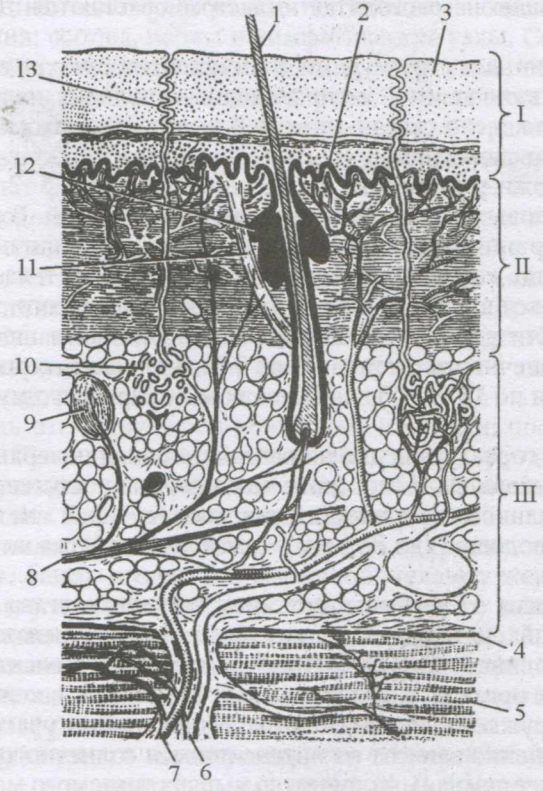

Рис. 182. Строение кожи:
I — *epidermis*; II — *dermis*; III — *tela subcutanea*; 1 — *pilus*; 2 — *stratum papillare*; 3 — *epidermis*; 4 — *fascia superficialis*; 5 — *musculus*; 6 — *vena*; 7 — *arteria*; 8 — *nervus*; 9 — *terminationis nervosus*; 10 — *glandula sudorifera*; 11 — *m. arector pili*; 12 — *glandula sebacea*; 13 — *ductus glandulae sudoriferae*

ние эпидермиса осуществляется за счет глубокого росткового слоя. Толщина эпидермиса на лице, шее, груди, животе и т. д. составляет от 0,02–0,05 мм; на ладони — до 1–2 мм. Он развивается из эктодермы. Сосуды и нервные элементы в нем отсутствуют.

Дерма содержит густые капиллярные сети, рецепторы и мелкие нервные волокна, оплетающие соединительнотканные структуры. В составе дермы выделяют два слоя; поверхностный — сосочковый слой, *stratum papillare*, и глубокий — сетчатый слой, *stratum reticulare*. Сосочковый слой представлен рыхлой неоформленной соединительной тканью, залегающей на различной глубине. Сетчатый слой образован плотной неоформленной соединительной тканью, богатой коллагеновыми и эластическими волокнами. Этот слой постепенно, без разграничений, переходит в подкожную основу. Соединительнотканные волокна дермы ориентированы в направлении сил растяжения и перпендикулярно к силам сжатия, что придает коже особую эластичность. Распределение этих волокон создает так называемые Лангеровские линии, характерные для каждой области тела. В хирургической практике важно знать направление линий Лангера для правильного выполнения разрезов кожи. Если разрез совпадает с ориентацией линий

Лангера, то края раны не расходятся и быстрее срастаются. Дерма развивается из мезодермы.

Наряду с указанными структурами в состав кожи следует включать подкожную основу и дериваты кожи — ее производные (волосы, ногти, железы).

Эти образования тесно связаны с кожей не только анатомо-функционально, но и по своему происхождению.

Поверхность кожи у взрослого человека составляет 1,5–2 м^2 в зависимости от возрастных, половых и конституционных особенностей. В практическом отношении, например при оценке площади ожога, ранения или повреждения кожи важно знать площадь кожного покрова в каждой области тела. Примерные данные о них приводятся в «общей части» учебника. Кроме того, применяется правило «девятки». Считается, что площадь кожи головы и шеи, груди, живота, каждой верхней конечности составляет по 9 %, а площадь кожи спины и каждой нижней конечности по 18 %. Общая масса кожи у взрослого мужчины колеблется от 2,5 до 3 кг.

Толщина кожи гораздо больше на разгибательных поверхностях и дорсальной поверхности туловища. У взрослого человека она достигает 5–7 мм. На вентральной и сгибательной поверхностях она тоньше — 2–3 мм. Особенно толстая кожа на ладони и подошве (до 8–9 мм), самая тонкая кожа на веках, ушной раковине (до 1 мм).

Цвет кожи зависит от глубины залегания сосудов, состава крови, состояния сердечно-сосудистой системы и количества пигмента, меланина. Содержание этого пигмента неодинаково в различных частях тела. Меланина много в коже наружных половых органов, в коже подмышечной ямки, в коже промежности и в околососковом кружке молочной железы. На остальных участках тела пигментация кожи существенно зависит от интенсивности солнечного облучения (у загоревших кожа более темная). Количество вырабатываемого меланина также зависит от индивидуальных особенностей функционирования желез внутренней секреции (средней доли гипофиза и коры надпочечников).

В антропологических исследованиях цвет кожи определяется по пятибалльной системе: 0 — очень светлая кожа; 1 — светлая кожа; 2 — кожа средней окраски; 3 — темная кожа; 4 — очень темная кожа (В. С. Сперанский).

Рельеф кожи определяется наличием на ее поверхности борозд, *sulci cutis*, и гребней, *cristae cutis*. Борозды ограничивают поля треугольной или ромбовидной формы, которые видны под лупой. Более глубокие борозды располагаются в области суставов, например на ладони, на подошве, на пальцах, в области локтевого сгиба. Возвышения между мелкими бороздками носят название гребешков. Они особенно выражены на пальцах, ладонях и подошвах. На коже в области ногтевых фаланг гребешки располагаются дугообразно, формируя индивидуальный папиллярный рисунок. Этот рисунок формируется у плода на 6 месяце и не изменяется в течение всей жизни. Исследование папиллярных узоров (дерматоглифики) используется в криминалистике для идентификации личности.

В старческом и пожилом возрасте кожа теряет эластичность, становится менее растяжимой, поэтому образуются глубокие борозды и складки (морщины). Значительно уменьшается толщина эпидермиса, частично сглаживается рисунок кожи, и она становится шероховатой. Пигментация кожи с возрастом обычно усиливается.

Подкожная основа, *tela subcutanea*, или гиподерма, тесно связана с кожей. Она построена из рыхлой соединительной ткани и образует подкожные клетча-

точные пространства, в которых находятся концевые отделы потовых желез, жировые скопления, сосуды, нервы и лимфатические узлы. Соединительнотканным скелетом подкожной основы являются фиброзные тяжи, образованные пучками коллагеновых и эластических волокон. Эти волокна начинаются в дерме и заканчиваются в поверхностной фасции, которая ограничивает подкожную основу от подлежащих структур (собственная фасция, надкостница и т. д.). По толщине различают фиброзные тяжи I, II и III порядков. В местах, подверженных давлению (подошва, ладонь, ягодичная область, волосистая часть головы), фиброзные тяжи особенно толстые, поэтому кожа плотная и смещается незначительно, эластичность у нее снижена. В тех местах, где кожа легко смещается, преобладают эластические и тонкие фиброзные волокна. Кроме того, они располагаются тангенциально (косо) или параллельно поверхности тела. Ячейки, ограниченные фиброзными тяжами, заполнены жировой тканью, образующей жировые отложения, *panniculus adiposus*.

Жировая ткань отсутствует под кожей век, мошонки, полового члена и малых половых губ. В небольшом количестве она имеется в подкожной основе губ, носа, наружного уха (за исключением мочки) и лба. На сгибательных поверхностях тела количество жировой ткани преобладает по сравнению с разгибательными поверхностями. Наибольшее количество жировых отложений имеется в области живота, бедер, ягодиц и в молочной железе у женщин. Общая масса подкожной основы у мужчин в среднем составляет 7 кг, у женщин — 13. Степень отложения жира зависит от многих факторов: возраста, пола, формы телосложения и функционального состояния желез внутренней секреции.

Подкожная основа выполняет формообразующую, амортизационную и терморегуляционную функции. Кроме того, она является энергетическим депо и депо крови в организме, а также участвует в жировом обмене.

Волосы, *pili*, — это эпителиальные нитевидные придатки кожи (рис. 183). Они покрывают большую часть кожи, за исключением красной каймы губ, кожи лба, век, носа, ладоней и подошв, боковой поверхности пальцев и тыльной поверхности ногтевых фаланг, внутренней поверхности больших половых губ, малых половых губ, головки и тыльной поверхности полового члена. Каждый волос имеет корень и стержень. Корень волоса, *radix pili*, находится в толще кожи и заканчивается утолщенной частью – волосяной луковицей, *bulbus pili*, которая является ростковой частью волоса. В нее вдается волосяной сосочек, содержащий рыхлую соединительную ткань и капилляры. Корень волоса располагается в волосяном фолликуле, который состоит из внутреннего и наружного эпителиальных влагалищ и соединительнотканной сумки, *bursa pili*. В просвет фолликула (волосяную воронку) открывается проток сальной железы. В сумку вплетается гладкая мышца, поднимающая волос, *m. arrector pili*, которая начинается в сетчатом слое дермы. Данная мышца при сокращении способна поднимать волос, образовывать на коже возвышения «гусиная кожа» и выдавливать секрет сальной железы. Стержень волоса, *scapus pili*, располагается над поверхностью кожи.

Различают первичные и вторичные волосы. Первичные волосы — пушковые, *lanugo*, начинают появлятся у зародыша на 3 месяце и у плода 7 месяцев покрывают все тело. В наибольшей степени они развиты на голове. После рождения первичные волосы выпадают и заменяются вторичными. Вторичные волосы тонкие, более длинные и сильнее пигментированы. К вторичным волосам относят: волосы головы, *capilli*; брови, *supercilia*; ресницы, *cilia*; волосы лобка, *pubes*, и волосы подмышечной ямки, *hirci*. Волосы лобка и подмышечной ямки вырас-

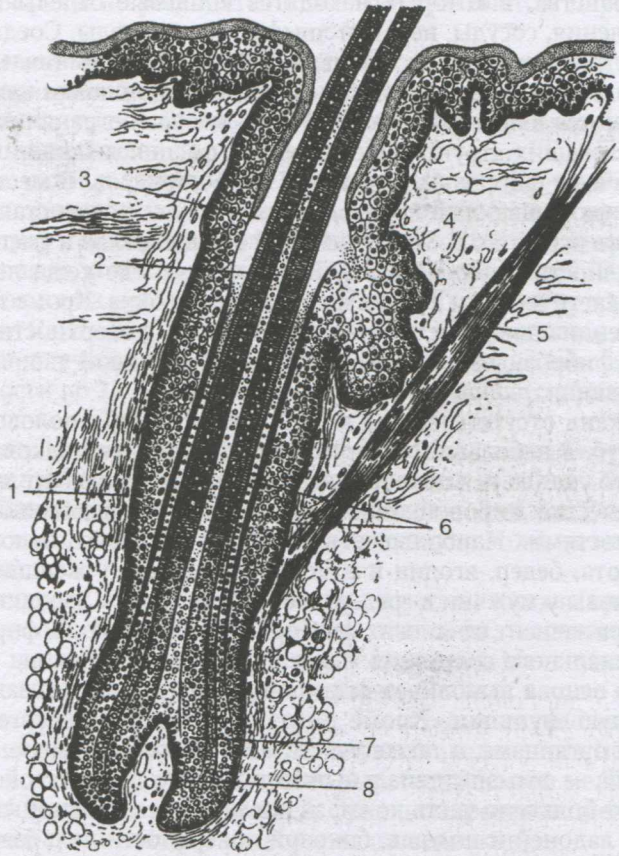

Рис. 183. Схема строения волоса:
1 — *bursa pili*; 2 — *scapus pili*; 3 — *infundibulum pili*; 4 — *glandula sebacea*; 5 — *m. arrector pili*; 6 — *vagina epithelialis*; 7 — *bulbus pili*; 8 — *papilla pili*

тают в период формирования вторичных половых признаков. Еще позже вырастают усы, борода, волосы в наружном слуховом проходе и в ноздрях. На всей остальной поверхности тела сохраняются пушковые волосы.

Волосы головы подразделяются на 3 типа: гладкие, волнистые и курчавые. Цвет волос и степень развития волосяного покрова отличаются этнической и индивидуальной изменчивостью. Половые различия волосяного покрова у мужчин выражаются в более сильном развитии волос на туловище и конечностях, росте бороды и усов. Верхняя граница волос на лобке у мужчин поднимается по направлению к пупку, а у женщин — заканчивается горизонтальной линией выше симфиза. С возрастом у мужчин волосы на голове часто выпадают, волосяные фолликулы редуцируются и наступает облысение. В зрелом, пожилом и старческом возрасте волосы постепенно становятся седыми.

Локальное врожденное отсутствие волос носит название аллопеция или атрихия. Чрезмерный (избыточный) рост волос именуется гипертрихозом. Он может быть локальным или тотальным.

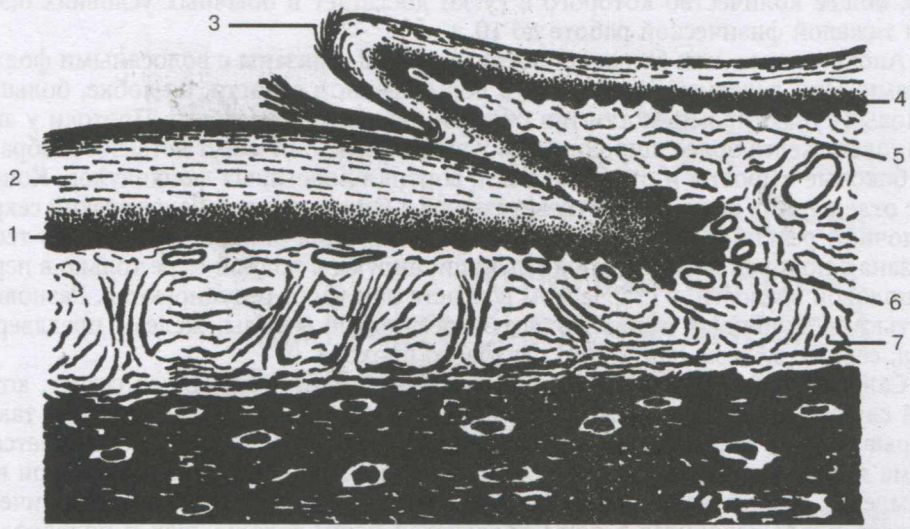

Рис. 184. Схема строения ногтя:
1 — *matrix unguis*; 2 — *lamina unguis*; 3 — *vallium unguis*; 4 — *epithelium*; 5 — *stratum papillare*; 6 — *radix unguis*; 7 — *periosteum*

Ногти, *ungues*, — это придатки кожи пальцев рук и ног, расположенные на тыльной стороне дистальных фаланг (рис. 184). Ноготь, *unguis*, состоит из ногтевого ложа, *matrix unguis*, и ногтевой пластинки, *lamina unguis*, которая представляет собой плотный роговой слой. Ногтевая пластинка состоит из корня ногтя, *radix unguis*, тела, *corpus unguis*, и свободного края, *margo liber*. Корень располагается в задней ногтевой щели. Сзади и сбоков ногтевая пластинка окружена кожными складками, которые называют валиком ногтя, *vallium unguis*. Свободный край пластинки выступает за пределы ногтевого ложа. Ногтевое ложе состоит из эпителия (росткового слоя эпидермиса) и соединительной ткани, в которой находятся кровеносные сосуды. Участок эпителия, на котором лежит корень ногтя, именуется ногтевой матрицей. Ногтевая пластинка построена из роговых чешуек эпидермиса, в которых содержится кератин.

Ногти закладываются на 5 месяце внутриутробного развития. Они растут беспрерывно, примерно 5 мм в месяц. Отсутствие ногтей называется анонихией, утолщение ногтевой пластинки — пахионихия, истончение — ониходистрофия.

Железы кожи, *glandulae cutaneae*, по характеру выделяемого секрета делят на потовые и сальные.

Потовые железы, *glandulae sudoriferae*, представляют собой трубчатые железы с клубочково-концевыми отделами. Каждая железа состоит из тела и потового протока, открывающегося на коже. Потовые железы выполняют выделительную, терморегуляционную функции и придают телу специфический запах. По способу секреции различают эккринные и апокриновые железы. Эккринные, или малые, потовые железы распространены в коже почти повсеместно, их общее количество доходит до 5 млн. Они отсутствуют только в красной кайме губ, головке полового члена и крайней плоти, малых половых губах. Больше всего таких желез в коже ладоней, подошв и лба. Эккринные железы выделяют водянистый секрет —

пот, общее количество которого в сутки достигает в обычных условиях 0,5 л, при тяжелой физической работе до 10 л.

Апокриновые, или большие, потовые железы связаны с волосяными фолликулами. Они локализуются только в подмышечной области, на лобке, больших половых губах, промежности и в области анального отверстия. Протоки у апокриновых желез более широкие, чем у эккринных, они могут ветвиться, образуют боковые выросты и открываются в воронки волосяных фолликулов. Концевые отделы этих желез более разветвленные. Они выделяют более вязкий секрет щелочной реакции. Следует отметить, что секреция апокриновых желез тесно связана с половой функцией. Они функционируют в полной мере только в период половой зрелости, в старческом возрасте они часто редуцируются. Разновидностью апокриновых желез являются: ресничные железы, железы преддверия носа, серные железы наружного слухового прохода.

Сальные железы, *glandulae sebaceae*, выделяют жироподобный секрет, который служит защитной смазкой для кожи и волос. Их выводные протоки также открываются в воронки волосяных фолликулов. Тело железы располагается в дерме между волосяным фолликулом и мышцей, поднимающей волос. При выпрямлении волоса железа сдавливается и опорожняется. Наибольшее количество этих желез находится в коже волосистой части головы, щек и подбородка. Они отсутствуют только в коже ладоней и подошв. В тех местах, где волосы отсутствуют, встречаются отдельные сальные железы, открывающиеся на свободной поверхности кожи. Железы кожи закладываются на 3–4 месяце внутриутробного развития и начинают функционировать в конце 1 месяца после рождения. Полного развития они достигают лишь к 7–9 годам. В старческом и пожилом возрасте часть желез кожи подвергается инволюции.

Вопросы

1. Приведите классификацию структур зрительного анализатора.
2. Какие анатомические структуры входят в фиброзную оболочку глазного яблока?
3. Какие образования включает в себя сосудистая оболочка глазного яблока?
4. Назовите части сетчатки. Какие вы знаете рецепторы органа зрения?
5. Перечислите вспомогательные структуры глазного яблока.
6. Назовите подкорковые и корковые центры зрительного анализатора.
7. Приведите классификацию структур органа слуха и равновесия.
8. Что входит в состав наружного и среднего уха?
9. Какие стенки барабанной полости вам известны?
10. Укажите части внутреннего уха.
12. В каких плоскостях расположены костные полукружные каналы?
13. Какие части различают в костном и перепончатом лабиринтах?
14. Назовите подкорковые и корковые центры слухового анализатора.
15. Перечислите слои кожи.
16. Назовите дериваты кожи.

Часть IX

АНАТОМИЧЕСКИЕ ОСНОВЫ КОМПЬЮТЕРНОЙ, МАГНИТНО-РЕЗОНАНСНОЙ ТОМОГРАФИИ И ЭХОЛОКАЦИИ

МЕТОД РЕНТГЕНОВСКОЙ КОМПЬЮТЕРНОЙ ТОМОГРАФИИ

Метод компьютерной томографии (КТ) основан на оригинальном принципе получения изображений, заключающемся в послойном сканировании объекта коллимированным пучком рентгеновского излучения. Регистрация излучения за исследуемым объектом осуществляется специальными детекторами с последующим формированием с помощью компьютера полутонового изображения и отображением его на экране видеоконтрольного устройства (ВКУ).

В ходе измерения интенсивности излучения, прошедшего сквозь исследуемую анатомическую область тела человека в процессе движения вокруг нее рентгеновского излучателя, в память ЭВМ поступает информация, по которой вычисляются коэффициенты ослабления (абсорбции) излучения или значения плотности тканей во всех элементарных ячейках томографического слоя. По этим коэффициентам на экране формируется двумерное полутеневое изображение сечения объекта.

Вычислительные коэффициенты ослабления рентгеновского излучения выражаются в относительных величинах, так называемых числах Хаунсфилда. Нижняя граница шкалы Хаунсфилда составляет (−1000) условных единиц (Н), что соответствует ослаблению рентгеновского излучения в воздухе, верхняя (+ 1000 Н) соответствует ослаблению в костях. Коэффициент абсорбции воды принимают за нуль (рис. 185). Высоким значениям плотности соответствуют светлые участки на экране ВКУ, а низким — темные.

Рис. 185. Распределение плотностей органов и тканей человека по данным компьютерной томографии

Отличительной особенностью КТ-изображения является то, что оно не суммарное. В связи с этим помехи от тканей других органов тела исключены, и качество изображения не зависит от порядка расположения тканей с различной рентгеновской плотностью. Поскольку КТ-изображение не теневое, а цифровое, кроме оценки его «на глаз», предусмотрен анализ рентгенологической картины с помощью прямой денситометрии. Высокая точность измерений позволяет различать ткани, незначительно (на 0,5 %) отличающиеся по плотности друг от друга. Считается, что объем информации, содержащийся в компьютерной томограмме, примерно в 1000 раз больше, чем в обычной рентгенограмме. Рассмотрим данные компьютерной томографии наиболее важных анатомических областей тела человека.

Компьютерная томография органов брюшной полости

Обычно компьютерно-томографическое исследование брюшной полости и области таза выполняют в положении человека на спине. Рентгеноанатомическая картина при этом зависит от уровня, на котором сделан поперечный компьютерно-томографический срез.

В частности, на срезах, проходящих через область ворот печени, определяются ее наружные контуры, на большом протяжении плотно прилегающие к передне-латеральной стенке живота (рис. 186). Медиальный контур печени в задних отделах соприкасается с наружным краем правой почки, средняя его часть, собственно ворота, с нижней полой веной, а передняя — с головкой поджелудочной железы. Здесь же в области ворот печени иногда визуализируются устья печеночных вен, впадающих в нижнюю полую вену.

Структура печени гомогенная, при этом денситометрические показатели плотности органа соответствуют шкале Хаунсфилда. На компьютерных томограммах в структуре печени дифференцируются желчные протоки и крупные

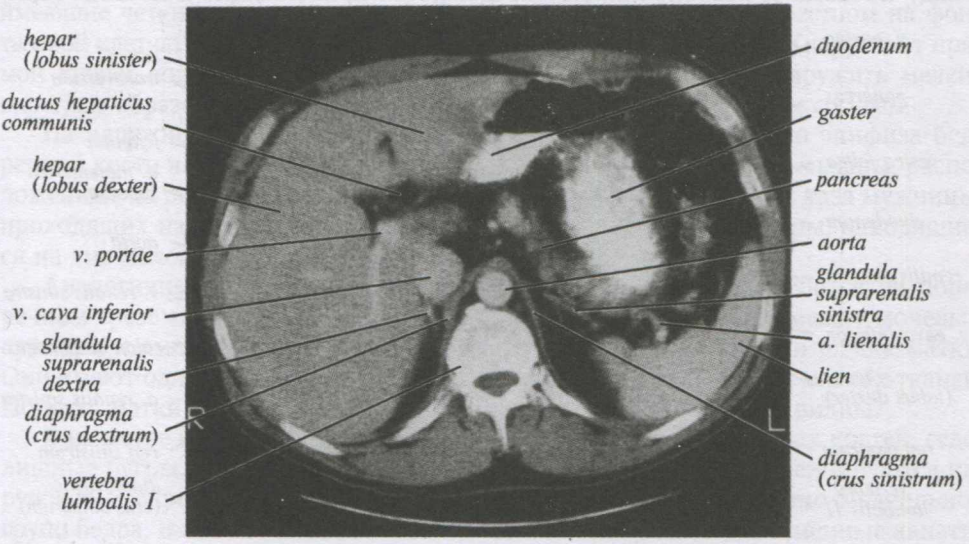

Рис. 186. Компьютерная томограмма области живота. Поперечный срез на уровне I поясничного позвонка

сосуды в поперечном и продольном их сечениях. При этом наиболее четко выявляется воротная вена. Несмотря на близкие плотностные характеристики, справа от воротной вены иногда можно различить общий печеночный проток, а правее него — печеночную артерию.

На срезах, выполненных на уровне ворот печени, определяются также поджелудочная железа и селезенка. Поджелудочная железа имеет форму запятой, огибающей расположенную между ней и позвоночником аорту. При наличии вокруг нее большой прослойки жировой клетчатки видно, что контуры железы ровные, четкие, а структура гомогенная. Большая часть органа (тело и хвост) располагается слева от срединной линии, при этом хвост поджелудочной железы на отдельных срезах доходит до селезенки. Область головки находится справа и вблизи от срединной линии. Селезенка на этих же срезах имеет совершенно гомогенную структуру и четкие контуры.

На поперечных срезах брюшной полости, выполненных на уровне ворот почек, видны контуры и местоположение этих органов (рис. 187). Обычно четко визуализируются обе почки, окруженные околопочечной клетчаткой. Контуры почек по наружной и задней их поверхностям четкие, ровные, форма округлая либо овальная. Обе почки расположены симметрично на одинаковом удалении от позвоночника. На передне-медиальной поверхности почек определяются разрывы контура, соответствующие области ворот и расположенных здесь лоханок, плотность которых значительно ниже, чем у паренхимы почек. На уровне ворот паренхима почек выявляется в виде полукольца либо незамкнутого кольца, расположенного вокруг лоханки органа.

Из других органов на этих срезах можно видеть поперечное сечение нижней части правой доли печени, имеющее треугольную форму. При этом в средней части медиального контура печени иногда виден овальной формы желчный пузырь, имеющий четкие ровные контуры, гомогенную структуру и сравнительно с паренхимой печени небольшую плотность (см. рис. 187). На отдельных срезах между почками и позвоночником определяются прилегающие к позвоночнику

Рис. 187. Компьютерная томограмма области живота. Поперечный срез на уровне II поясничного позвонка

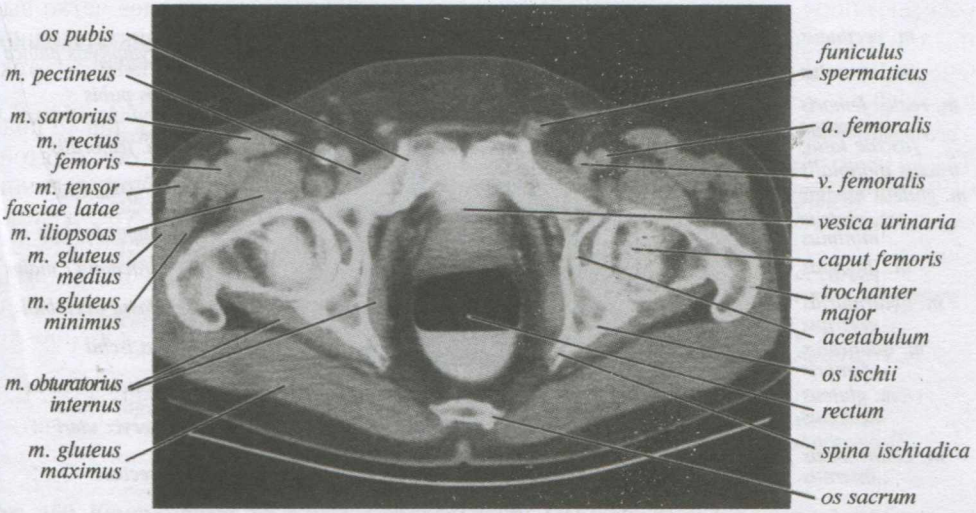

Рис. 188. Компьютерная томограмма области таза мужчины на уровне верхнего края вертлужных впадин

треугольные тени квадратных мышц поясницы. В брюшной полости видны отдельные кишечные петли, заполненные содержимым.

На поперечных срезах таза мужчины на уровне нижнего края запирательного отверстия четко дифференцируются внутренние органы, находящиеся в этой области (рис. 188). Четко определяются симметрично расположенные тазовые кости на уровне вертлужных впадин. В центре таза виден мочевой пузырь, имеющий четкие ровные контуры и однородную плотность. Книзу от центра пузыря, как «крылья бабочки», у мужчин отходят продолговатой формы семенные пузырьки, также имеющие четкие ровные контуры. Между мочевым пузырем и крестцом на фоне тазовой клетчатки виден поперечный срез ампулы прямой кишки. Кнаружи от прямой кишки под семенными пузырьками в клетчатке можно обнаружить мелкие округлые образования, соответствующие внутренним подвздошным сосудам.

На наружной поверхности тазовых костей и вокруг верхнего эпифиза бедренной кости четко определяются мышцы таза, а также сосуды и мышцы, расположенные на передней поверхности бедра. На поперечных срезах таза мужчины, проходящих на уровне седалищных бугров, выявляются структуры, находящиеся на дне малого таза.

Аналогичные костно-мышечные структуры и сосуды выявляются на поперечном срезе таза женщины (рис. 189). В полости малого таза между мочевым пузырем и ампулой прямой кишки дифференцируются тело или шейка матки. Они имеют однородную гомогенную структуру, характерную для мягких тканей. Полость матки или канал шейки матки в норме практически не видны.

В качестве костных образований определяются ветви лобковых костей, седалищные бугры, верхний эпифиз бедренной кости. Четко дифференцируются наружные и внутренние мышцы таза, мышцы передней и частично медиальной групп бедра. В мягких тканях лобковой области локализуются семенные канатики. Латеральнее от них в пределах подвздошно-гребенчатой борозды четко выявляются бедренные артерия и вена. В полости малого таза непосредственно

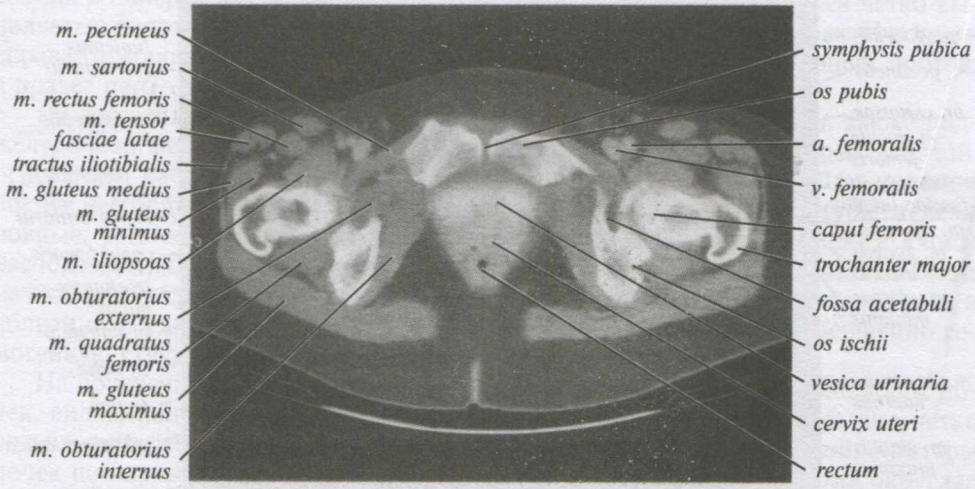

Рис. 189. Компьютерная томограмма области таза женщины на уровне нижнего края вертлужных впадин

к симфизу прилежит простата. Она имеет бобовидную форму, ровные контуры и гомогенную структуру. Плотность тканей железы близка к плотности мышц таза. Кзади от железы отчетливо выделяется просвет ампулярной части прямой кишки. В связи с низким коэффициентом ослабления рентгеновского излучения, содержащийся в ампуле кишки воздух представлен «темным» участком. Сбоку и сзади от кишки находятся образования треугольной формы, также дифференцирующиеся как «темные» участки – это правая и левая седалищно-прямокишечные ямки.

Компьютерная томография органов грудной полости

Так же как и в других областях тела, конкретная компьютерно-томографическая картина зависит от уровня, через который проходит поперечный срез.

Одним из насыщенных анатомическими деталями является срез, проходящий через тело IV грудного позвонка над бифуркацией трахеи (рис. 190). На этом срезе, наряду с поперечным изображением стенки грудной полости, включающей мягкие ткани, фрагменты ребер и сечение позвоночника, определяются легочные поля. На данном уровне размеры их приблизительно одинаковы. Вместе с тем конфигурация их может существенно отличаться в зависимости от положения органов средостения.

Последние представлены прежде всего сердцем, занимающим срединное положение, и сосудами переднего средостения. Хорошо видны левая и правая плечеголовные вены и отходящие от дуги аорты плечеголовной ствол, левая общая сонная и левая подключичная артерии. Кзади от трахеи располагается пищевод, который прилежит непосредственно к телу позвонка. На срезе, проходящем на уровне бифуркации трахеи, определяются правый и левый главные бронхи. Учитывая, что правый главный бронх является как бы продолжением трахеи, его поперечное сечение имеет округлую или овальную форму. Сечение левого главного бронха, отходящего от трахеи под более острым углом, прослеживает-

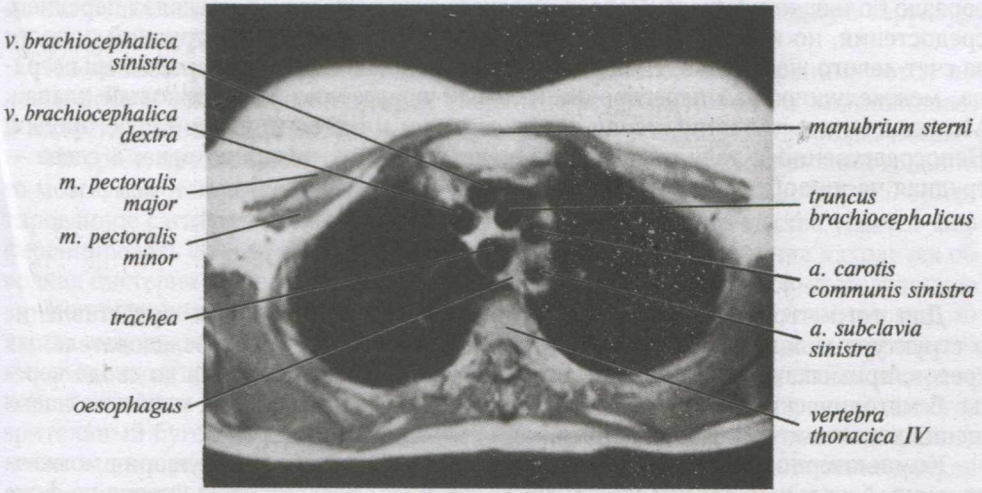

Рис. 190. Компьютерная томограмма области груди. Поперечный срез на уровне IV грудного позвонка

ся на большем протяжении и представляет собой его продольный срез. Кзади от бифуркации визуализируется поперечное сечение пищевода, в непосредственной близости к позвоночнику, видно округлое сечение нисходящего отдела аорты. Срезы легочных полей включают поперечные сечения долевых и сегментарных сосудов и бронхов, при этом их конфигурация зависит от соотношения с плоскостью сечения (томографирования).

На поперечном срезе области груди, проходящем на уровне VIII грудного позвонка, дифференцируются структуры, составляющие стенки грудной клетки (рис. 191). У женщин срез проходит через нижние части молочных желез. В грудной полости отчетливо видны легочные поля, правое из которых занимает

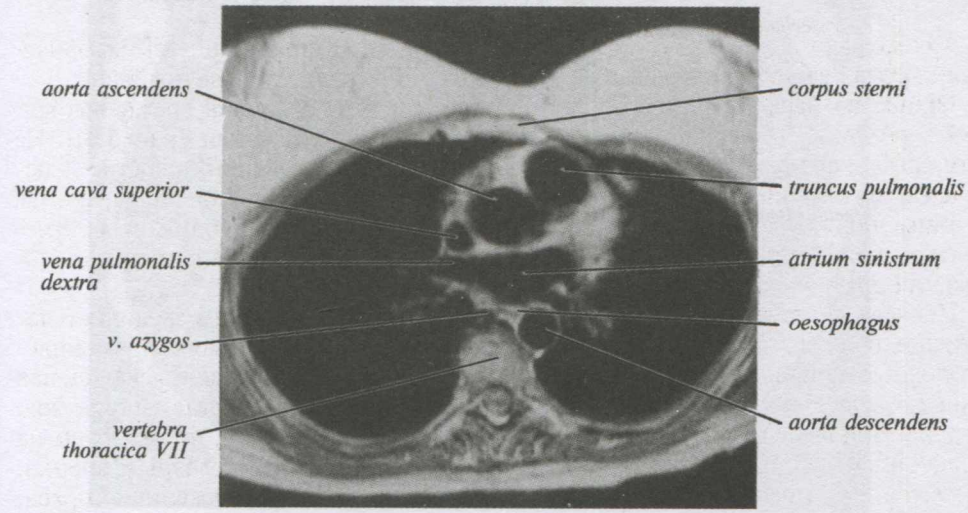

Рис. 191. Компьютерная томограмма области груди. Поперечный срез на уровне VIII грудного позвонка

гораздо большую площадь. Сердце проецируется не только в пределах переднего средостения, но и существенно отклоняется в левую половину грудной полости за счет левого желудочка. На данном срезе выявляются все четыре камеры сердца, межжелудочковая перегородка и левый предсердно-желудочковый клапан. Можно оценить толщину стенки камер сердца и межжелудочковой перегородки. Непосредственно к телу позвонка спереди прилежит непарная вена, а слева — грудная часть аорты.

Компьютерная томография головы

Для того чтобы получить на компьютерных томограммах представление о структуре головного мозга, необходимо выполнить серию последовательных срезов, примыкающих друг к другу на протяжении от основания до свода черепа. В методических целях целесообразно рассмотреть три среза, наиболее насыщенных анатомическими деталями.

Компьютерно-томографический срез, проходящий через полушария мозжечка, мост, базальные отделы височных долей (рис. 192). На этом уровне на фоне мозгового вещества в области задней черепной ямки дифференцируется срединно расположенный четвертый желудочек. Кпереди от него виден мост, а за ним в центре среза определяются Х-образной конфигурации супраселлярные цистерны мозга (в том числе цистерна зрительного перекреста). Симметрично, латеральнее от них, с обеих сторон выявляется цистерна латеральной ямки большого

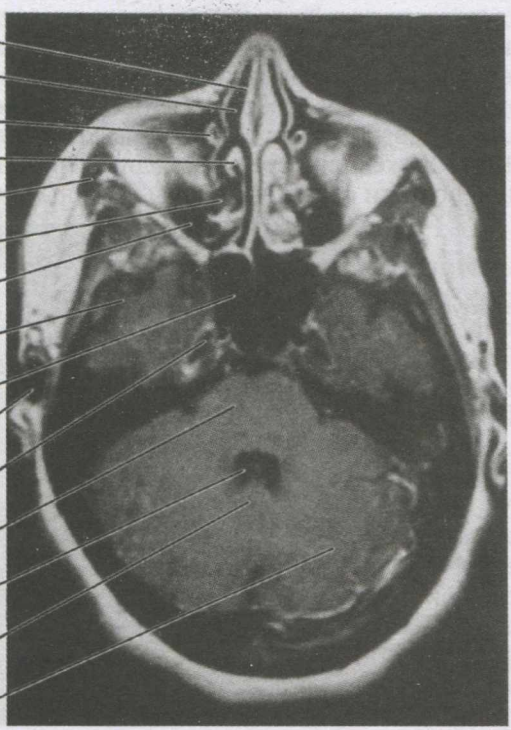

Рис. 192. Компьютерная томограмма головы. Горизонтальный срез на уровне полушарий мозжечка и базальных отделов височных долей полушарий большого мозга

мозга. Вещество мозга имеет на этом срезе относительно однородную структуру со средней плотностью около 30 усл. ед. Хаунсфилда (Н).

На данном срезе в области лицевого черепа четко дифференцируются полость носа и околоносовые пазухи (верхнечелюстная, лобная и клиновидная). В полости носа видны контуры средних носовых раковин и перегородка носа.

На срезе, проходящем через третий желудочек в центре изображения головного мозга, имеется четко выраженное просветление продолговатой формы, ориентированное сагиттально. Кнаружи от него на фоне белого вещества удается дифференцировать базальные ядра мозга. Кзади от третьего желудочка находится обводная цистерна четверохолмия, а кпереди — передние рога боковых желудочков.

На поперечных срезах головного мозга, проходящих через таламическую область, визуализируются передние и задние рога боковых желудочков, расположенные симметрично относительно срединной линии. Контуры стенок желудочков отличаются относительной четкостью. Здесь же видны внутренняя капсула, зрительный бугор и головка хвостатого ядра в каждом полушарии. Иногда в полости задних рогов боковых желудочков определяются обызвествления сосудистых сплетений, что является элементом нормы. На этих срезах более четко видны борозды полушарий большого мозга и соответствующие им элементы субарахноидального пространства.

На горизонтальных срезах, проходящих через область глазниц (рис. 193), дифференцируются стенки глазниц, глазные яблоки, стекловидное тело глаза

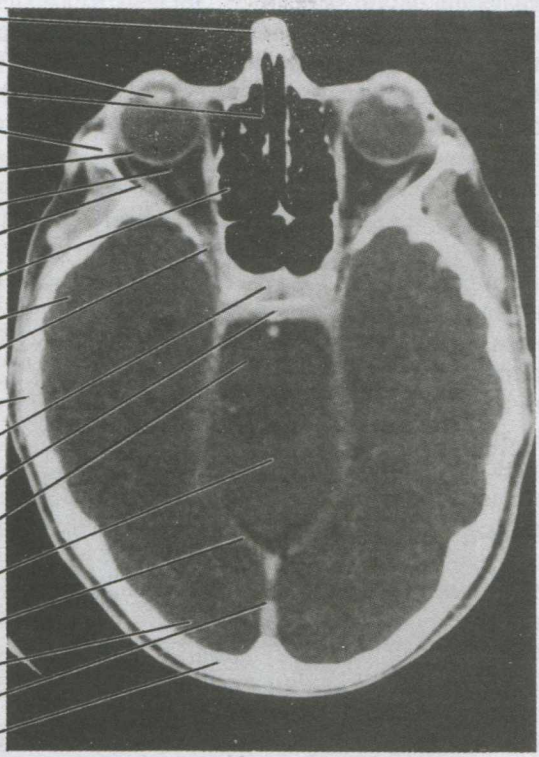

Рис. 193. Компьютерная томограмма головы. Поперечный срез на уровне среднего мозга, турецкого седла и глазниц

и хрусталик, а также зрительный нерв и ретробульбарная клетчатка. Между внутренними стенками глазниц определяются клетки решетчатого лабиринта решетчатой кости, а кзади от них — клиновидная пазуха клиновидной кости. Также могут быть видны мышцы глазного яблока. В пределах мозгового черепа на данных срезах определяются структуры турецкого седла, средний мозг, червь мозжечка и затылочные доли полушарий большого мозга.

Наиболее насыщенными анатомическими деталями являются срезы, проходящие через барабанную полость. На этих томограммах в барабанной полости выявляются слуховые косточки: молоточек и наковальня. Через окно преддверия барабанная полость контактирует с лабиринтом. Кзади от преддверия располагаются латеральный и задний полукружные каналы. Переднемедиальная часть барабанной полости продолжается в костный полуканал слуховой трубы. В глубине кости определяется срез улитки. По внутреннему краю височной кости виден внутренний слуховой проход.

МЕТОД УЛЬТРАЗВУКОВОГО ИССЛЕДОВАНИЯ (ЭХОЛОКАЦИЯ)

Ультразвуковая диагностика является составной частью лучевых методов исследования и органически сочетается с рентгенодиагностикой и компьютерной томографией.

Она основана на использовании ультразвука, частота которого находится выше порога восприятия органа слуха человека (от 1 до 20 мГц). Ультразвуковая диагностика основывается на известных из курса физики прямом и обратном пьезоэлектрических эффектах, которые и используются при создании медицинских аппаратов.

Пьезоэлемент, вмонтированный в защитный кожух датчика, способен под воздействием электрического тока одновременно испускать ультразвуковые колебания и принимать их после отражения в теле человека. Такое отражение происходит на границе биологических тканей, имеющих различное акустическое сопротивление.

При этом наибольшее отражение возникает на границах тканей, имеющих резко отличающееся акустическое сопротивление. К примеру, на границе мягких тканей и воздуха отражается до 99,9 % энергии ультразвука, мягких тканей и воды — лишь 0,23 %. Отраженный ультразвук улавливается датчиком, при этом он трансформируется в электрический сигнал, что позволяет получать ультразвуковое изображение изучаемых тканей на экране телевизионного монитора в режиме серой шкалы. Каждой амплитуде отраженного эхосигнала соответствует своя степень почернения. Чем меньше интенсивность отраженного сигнала (эха), тем темнее выглядит на экране этот участок изображения. И наоборот, чем больше сила «эха», тем светлее изображение. Следующие друг за другом с интервалом в сотые доли секунды изображения создают постоянно меняющуюся картину томографического слоя в реальном масштабе времени, т. е. в процессе ультразвукового просвечивания.

Изображение на экране в любой момент проведения исследования может быть зафиксировано, что позволяет получать твердую копию томографического ультразвукового среза на пленке, поляроидной фотографии либо термобумаге.

Печень

Исследование печени обычно осуществляют в положении больного на спине. На поперечных срезах, выполненных в горизонтальной плоскости, печень имеет клиновидную форму. При этом дифференцируют диафрагмальную и висцеральную ее поверхности. Диафрагмальная поверхность — выпуклая, так как повторяет контур диафрагмы. Паренхима печени имеет однородную мелкозернистую структуру, при этом сосуды, связки, крупные желчные протоки визуализируются в виде более плотных образований.

Ветви воротной вены всегда хорошо видны в виде сосудов с толстыми стенками, ориентированными параллельно передней поверхности живота (рис. 194). Поченочные вены веерообразно расходятся под углом к передней поверхности живота, при этом стенки их дифференцируются неотчетливо. Печеночные артерии визуализируются только в области ворот печени в виде трубчатых структур диаметром 1—1,5 мм. В области ворот печени видны правый и левый печеночные протоки, сливающиеся в общий печеночный проток.

Контуры печени на сканограммах четкие и ровные. Края органа, как правило, острые и имеют на сканограммах вид углов, величина которых может быть измерена в градусах. В области левого края и в месте прикрепления серповидной связки края печени закруглены.

Расположение круглой связки соответствует левому продольному углублению на висцеральной поверхности печени. В правом продольном углублении спереди визуализируется желчный пузырь, а сзади — нижняя полая вена. Борозда, соединяющая задние контуры углублений, является воротами печени, которые разделяют собой квадратную и хвостатую доли печени. На сканограммах отмечается кажущееся снижение интенсивности изображения (эхогенности)

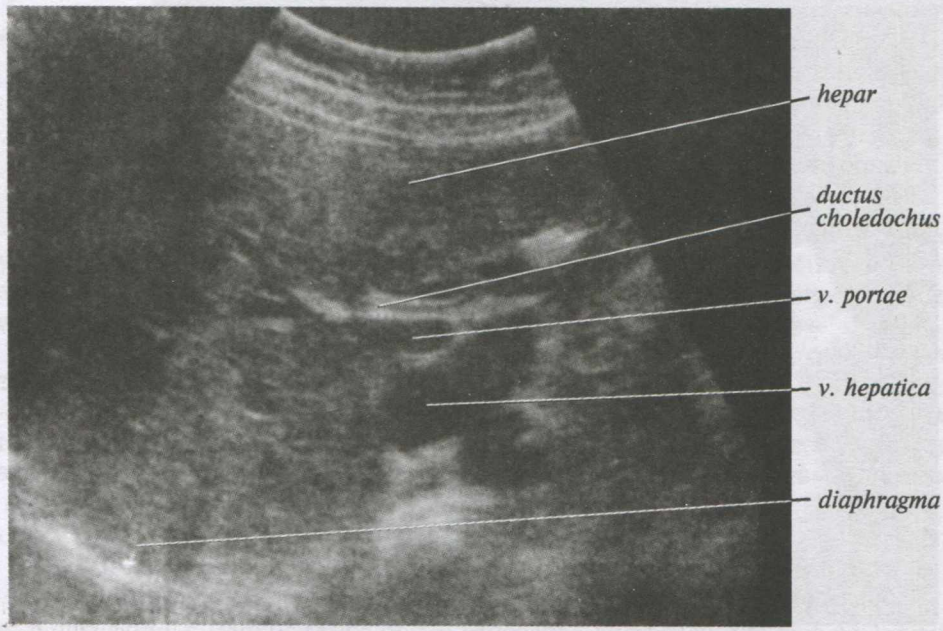

Рис. 194. Ультразвуковая томограмма печени. Срез через общий желчный проток

хвостатой доли, что объясняется затуханием звука в междолевой борозде, содержащей листки малого сальника и жир, отделяющий ее переднюю поверхность от задней поверхности левой доли.

При ультразвуковом сканировании могут быть получены сведения о размерах печени, однако из-за их большой вариабельности эта информация имеет не абсолютное значение.

Желчный пузырь

В норме желчный пузырь при продольном сканировании отображается в виде эхонегативной тени грушевидной, цилиндрической либо овальной формы (рис. 195). На поперечных и косых срезах желчный пузырь имеет чаще округлую форму.

На продольных томограммах дифференцируются дно, тело и шейка пузыря. Дно расположено кпереди и латерально по отношению к шейке и занимает самое низкое положение. В отличие от дна шейка является наиболее узкой частью пузыря, она ориентирована кзади и медиально и расположена ближе к воротам печени. В месте перехода тела в шейку на ультразвуковых томограммах виден изгиб. Размеры пузыря зависят от возраста и подвержены индивидуальным колебаниям. При этом длинник пузыря составляет от 5 до 10—12 см, ширина — 2—3,5 см. Варьирует и толщина стенок от 2 мм в естественном состоянии до 3,5 мм — в сокращенном состоянии. Эхогенность стенки более выражена у пожилых людей. Утолщение задней стенки кажущееся и обусловлено эффектом дорсального усиления. Желчь в норме имеет низкую эхогенность, что на эхограммах отображается в виде однородной тени, лишенной структуры.

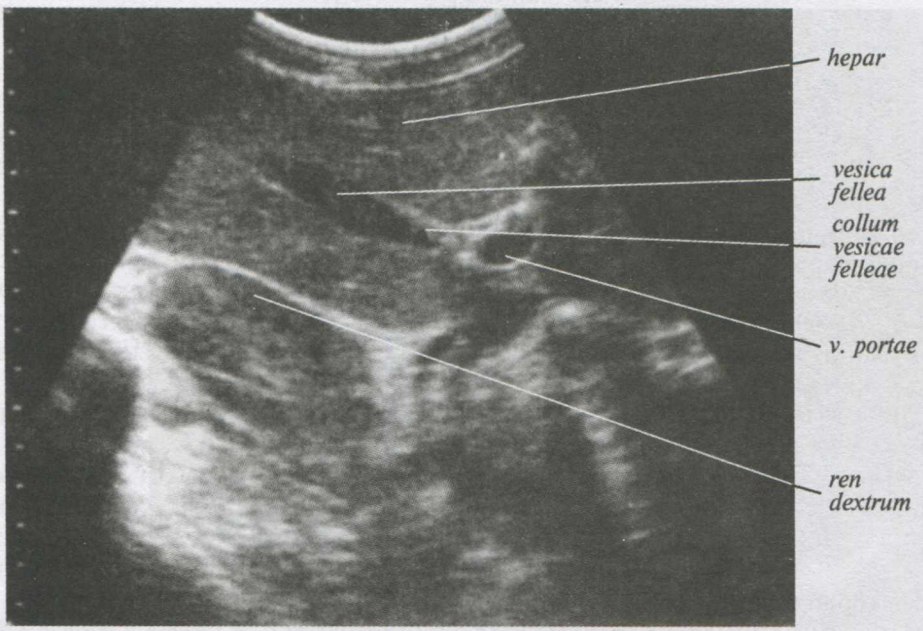

Рис. 195. Ультразвуковая томограмма желчного пузыря

Поджелудочная железа

При продольном сканировании поджелудочная железа изображается как эхонегативное образование довольно больших размеров, расположенное кпереди от позвоночника (рис. 196). Изображение имеет овальную, реже — призматическую формы. При этом по эхогенности поджелудочная железа близка к внутренней структуре печени или выше нее. Как правило, структура паренхимы однородная, может быть мелкозернистой.

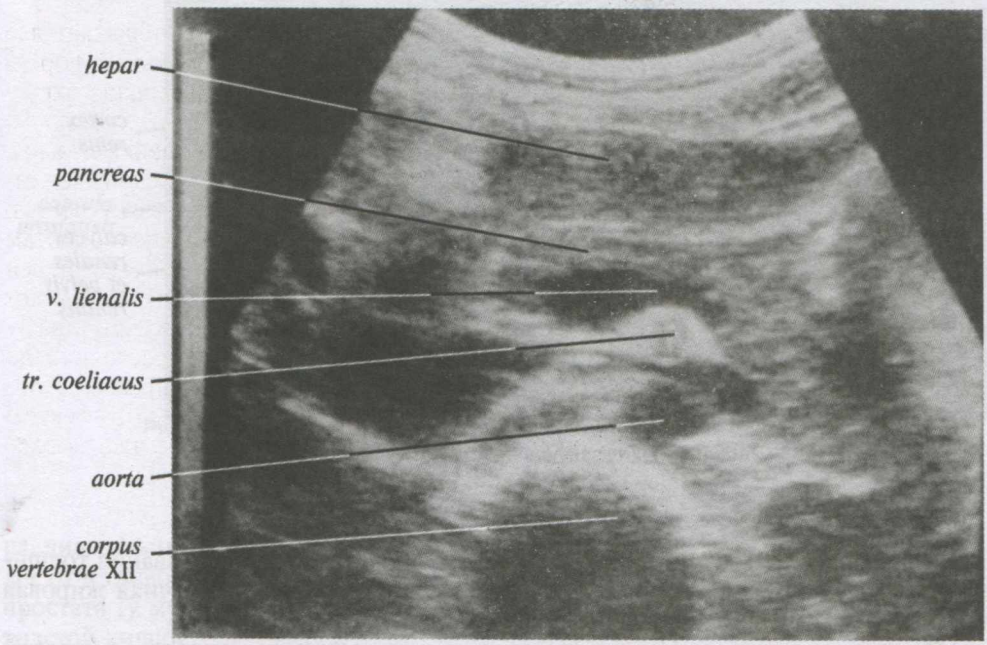

Рис. 196. Ультразвуковая томограмма поджелудочной железы

Головка поджелудочной железы при поперечном сканировании имеет овальную или округлую форму. Тело и хвост железы визуализируются как цилиндрическое образование одинаковой толщины. Ширина тела и хвоста железы в среднем в 1,5 раза больше ее толщины.

Кзади от поджелудочной железы определяется чревный ствол, селезеночная вена и аорта, прилежащая к позвоночнику.

Проток поджелудочной железы выявляется сравнительно редко. Визуализация протока возможна при продольном сканировании в виде эхосигналов, параллельно идущих вдоль тела железы. Ширина его просвета не превышает 1 мм.

Почки

На продольных срезах почка имеет вытянутую овальную, а на поперечных — овальную формы. Изображение почки отчетливо дифференцируется от окружающих тканей благодаря их разной эхогенности и наличию соединительноткан-

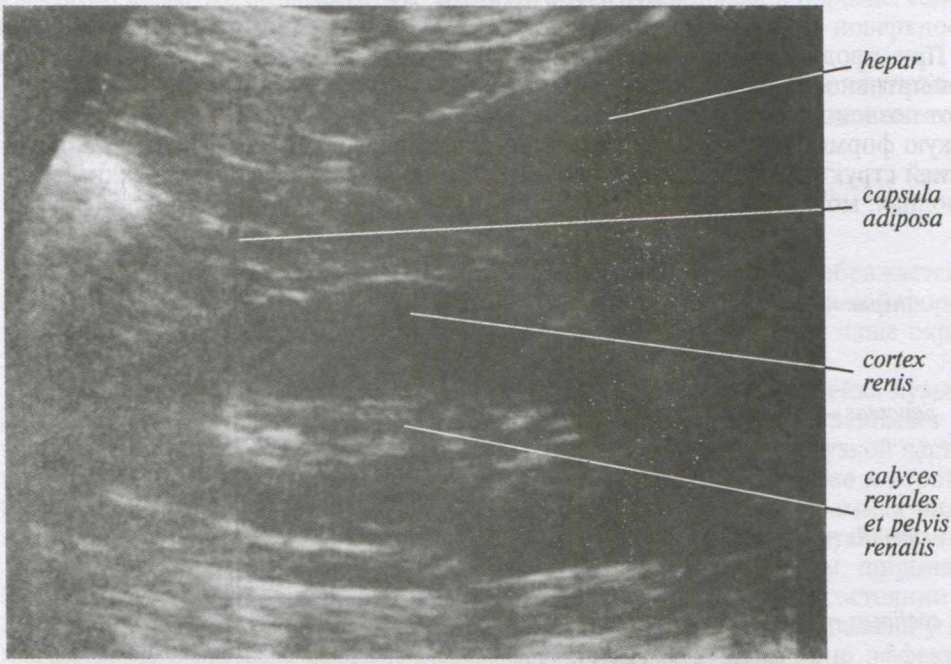

Рис. 197. Ультразвуковая томограмма правой почки

ной капсулы (рис. 197). Капсула имеет вид эхопозитивного образования толщиной около 1—1,5 мм. Расположенная вокруг капсулы околопочечная жировая клетчатка определяется как зона пониженной эхогенности.

Паренхима почки также имеет относительно низкую эхогенность, в которой в промежутке между капсулой и чашечно-лоханочной системой в корковом веществе нередко определяются множественные эхонегативные образования почти округлой формы. Они имеют диаметр от 0,5 до 0,9 см. Эти образования являются пирамидами мозгового вещества.

В центре почки могут быть видны элементы чашечно-лоханочной системы, в том числе чашки, имеющие овальную или округлую форму при поперечном и удлиненную — при продольном сканировании. Соотношение паренхимы и чашек в норме составляет около 2 : 1 и колеблется с возрастом в сторону уменьшения.

У большинства обследуемых в области ворот визуализируется лоханка. На поперечных срезах размер ее, по данным ультразвукового исследования, составляет от 1 до 1,5 см.

Мочевой пузырь

В норме заполненный жидкостью мочевой пузырь на поперечных срезах имеет бочкообразную, а на продольных — овальную формы с четко отграниченными ровными контурами и эхонегативным содержимым однородного характе-

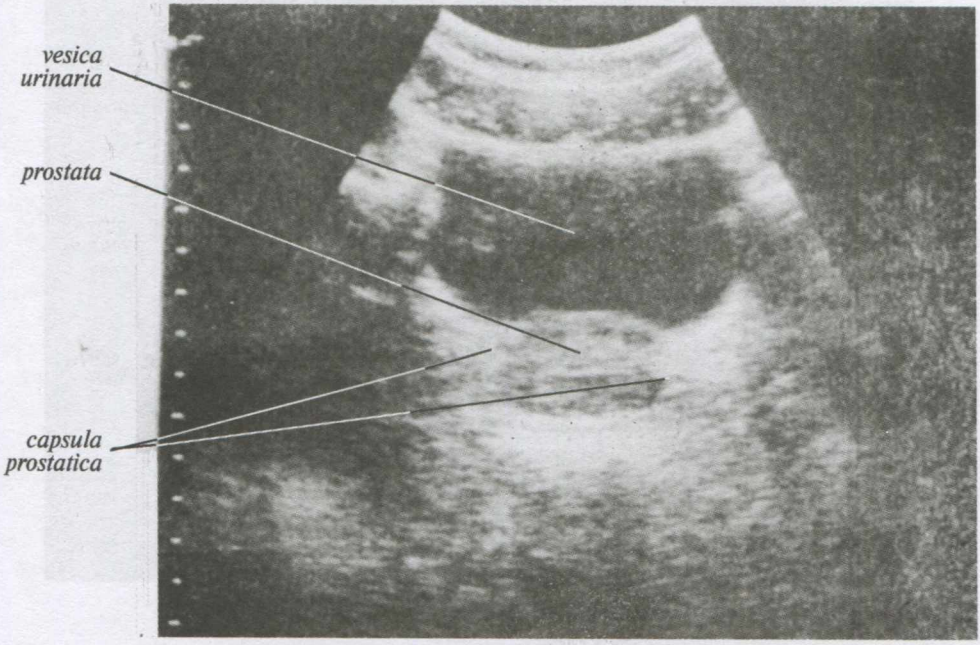

Рис. 198. Ультразвуковая томограмма мочевого пузыря и простаты

ра, лишенным плотных эхоструктур (рис. 198). Задняя стенка контурируется более отчетливо, чем передняя. Кзади от нее определяется матка (у женщин) либо простата (у мужчин). В некоторых случаях здесь виден ректосигмоидный отдел толстой кишки.

Простата

Предстательная железа отображается в норме при продольном сканировании в виде овала. При поперечном сканировании имеет округлую форму с отчетливо дифференцируемой капсулой (см. рис. 198). Контуры железы ровные, структура однородная, в которой различают большое количество мелких линейных или точечных структур. Размеры железы в продольном измерении составляют от 2,5 до 4 см, в поперечном — 2,7—4,2 см, в переднезаднем — 1,8—2,5 см.

Матка

Изображение матки визуализируется за мочевым пузырем и имеет грушевидную при продольном или овальную — при поперечном сканировании форму (рис. 199). Структура матки имеет вид множественных эхосигналов линейного и точечного характера. Наиболее отчетливо виден наружный контур матки.

Визуализация шейки матки зависит от степени наполнения мочевого пузыря и расположения ее в тазу. Обычно она имеет вид образования цилиндрической

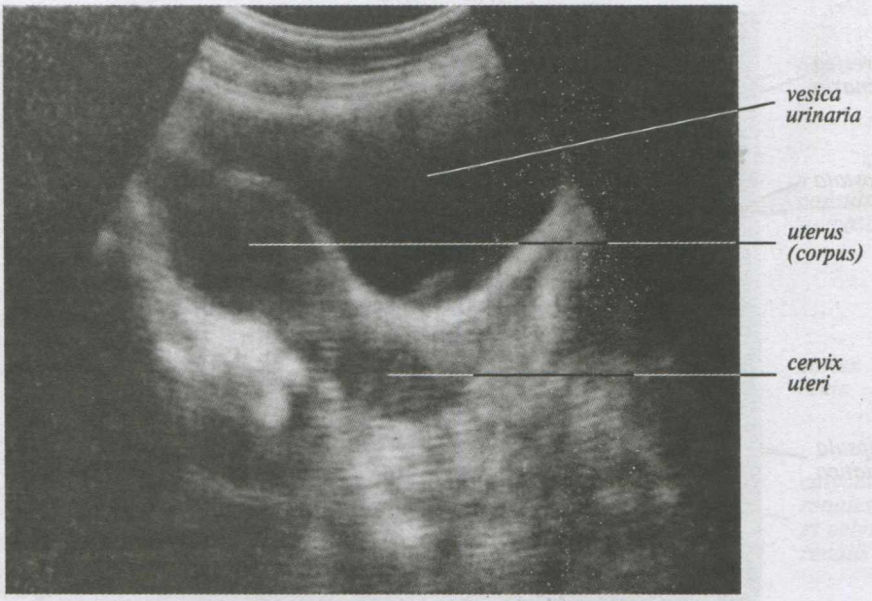

Рис. 199. Ультразвуковая томограмма матки

либо конической формы длиной 2—3 см. Структура шейки и тела матки одинаковая. Канал шейки матки может быть виден в виде линейной эхоструктуры, что облегчает выполнение измерения.

Полость матки в период между менструациями практически не дифференцируется. Во время менструации вследствие утолщения эндометрия отмечается увеличение отражающей поверхности в области матки, при этом максимальная толщина стенки матки составляет от 8 до 16 мм.

Селезенка

На эхограммах селезенка имеет вид полумесяца, длинник которого направлен сверху вниз, кпереди и кнаружи (рис. 200). Структура селезенки мелкозернистая, однородная. Интенсивность изображения ее (эхогенность) ниже, чем у печени, но выше, чем у паренхимы почки. В норме толщина селезенки составляет около 6 см, длина колеблется от 12 до 14 см, ширина составляет 10—12 см. Вариабельность размеров обусловлена не только индивидуальными особенностями, но и зависит от степени ее кровенаполнения.

Орган зрения

На срезах, плоскость которых совпадает с передне-задней осью глаза, визуализируются роговица и радужка, передняя камера глаза, хрусталик, стекловидное тело и в едином комплексе — сетчатка, сосудистая оболочка и склера, создающие структуру с дугообразным контуром (рис. 201). Виден также зрительный нерв и мышцы глазного яблока.

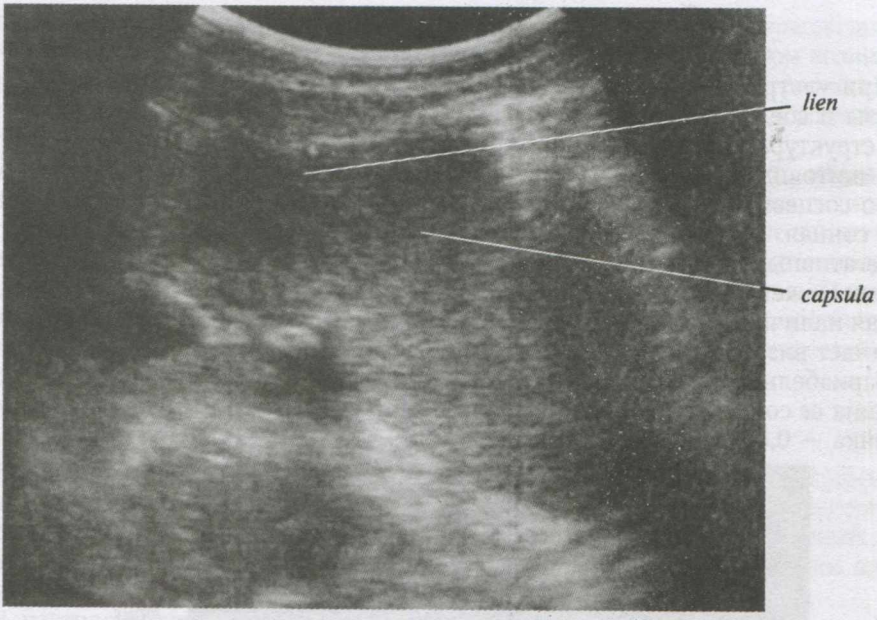

Рис. 200. Ультразвуковая томограмма селезенки

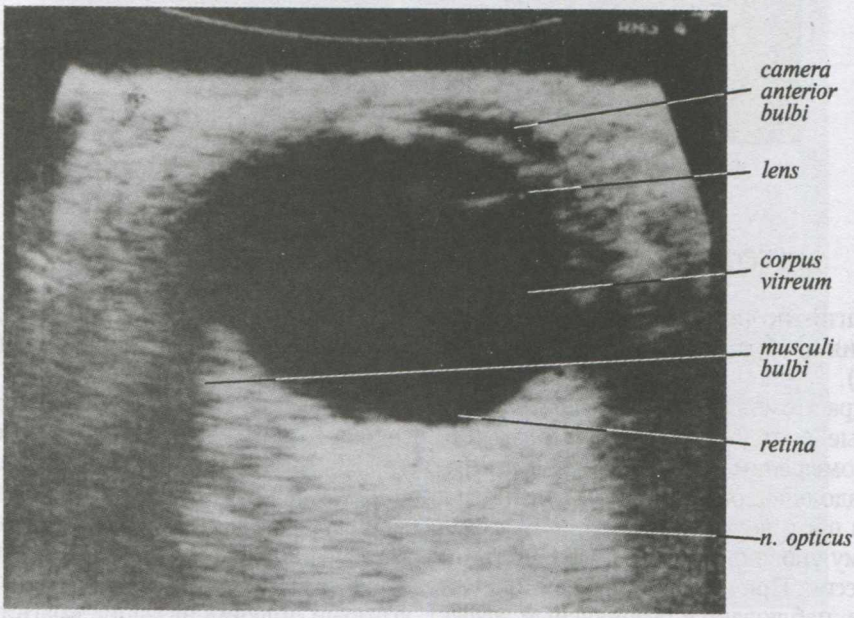

Рис. 201. Ультразвуковая томограмма глаза

Щитовидная железа

При ультразвуковом сканировании визуализируются обе доли щитовидной железы и соединяющий их перешеек (рис. 202). Эхогенность паренхимы средняя, структура мелкозернистая. Кпереди от каждой из долей определяется грудино-щитовидная и грудино-подъязычная мышцы, а кнаружи — грудино-ключично-сосцевидная мышца. При этом наружной границей железы является общая сонная артерия и внутренняя яремная вена, имеющие вид округлых эхонегативных образований. Кзади от нее видна длинная мышца шеи. Между долями может быть видна трахея. Позади нее видна акустическая тень, обусловленная наличием воздуха в трахее. Сравнительно небольшая эхогенность мышц облегчает визуализацию щитовидной железы.

Вариабельность размеров железы в норме незначительная. В частности, длинник ее составляет 5—6 см, переднезадний размер — 1,8—2 см (в области перешейка — 0,6—0,8 см).

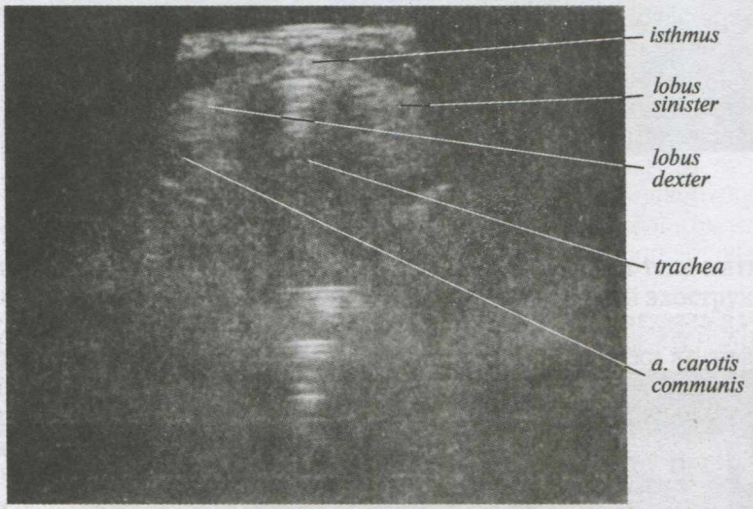

Рис. 202. Ультразвуковая томограмма щитовидной железы

МЕТОД МАГНИТНО-РЕЗОНАНСНОЙ ТОМОГРАФИИ

Магнитно-резонансная томография (МРТ) — это диагностический метод получения изображения, использующий магнитные свойства ионов водорода (протонов).

Ядра атомов водорода являются диполями и обладают магнитными моментами, которые в отсутствие внешнего магнитного поля ориентированы беспорядочно. При помещении тела человека в магнитное поле большинство протонов располагаются вдоль силовых линий магнитного поля. Меньшая часть протонов ориентирована в противоположную сторону, что соответствует их более высокому энергетическому уровню. И те, и другие протоны находятся во вращательном движении — процессии. При воздействии на них радиоимпульсов, совпадающих с частотой процессии, наблюдается резонансный эффект, который получил название «магнитный резонанс». При этом меняется ориентация элементарных магнитов. После прекра-

щения воздействия радиочастоты протоны возвращаются к своему первоначальному состоянию, т. е. подвергаются так называемой релаксации. При этом возникают электромагнитные колебания, которые регистрируются с помощью радиочастотных катушек. Из множества таких замеров с помощью компьютера осуществляют построение изображения того слоя, который интересует врача.

Информация, содержащаяся в изображении, базируется, во-первых, на концентрации протонов и, во-вторых, на скорости занятия протонами исходного положения. Эта информация помогает врачу сделать диагностически важные заключения относительно вида и состава ткани тела. Благодаря методу МРТ удается получать томограммы любых слоев тела с чрезвычайно высокой контрастностью. В частности, высокоинформативными являются срезы головного мозга, позвоночника и спинного мозга, органов грудной и брюшной полостей, суставов конечностей.

Головной мозг

Благодаря возможности получения магнитно-резонансных томограмм головного мозга не только в аксиальной, но также в сагиттальной и фронтальной проекциях существенно возрастает информативность этих изображений. При этом насыщенность срезов головного мозга анатомическими деталями значительно больше, чем при рентгеновской компьютерной томографии.

В частности, на магнитно-резонансных томограммах сагиттальных срезов головы, проходящих через срединную плоскость, отображается большой мозг, при этом отчетливо контурируются отдельные его извилины, субдуральное и субарахноидальное пространства, мозолистое тело (рис. 203).

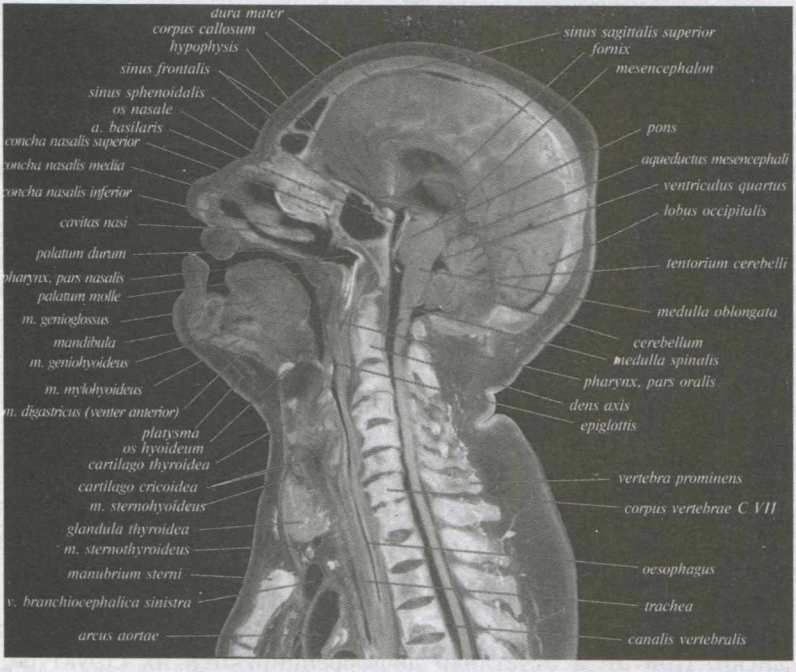

Рис. 203. Магнитно-резонансная томограмма головы и шеи (сагиттальный срез)

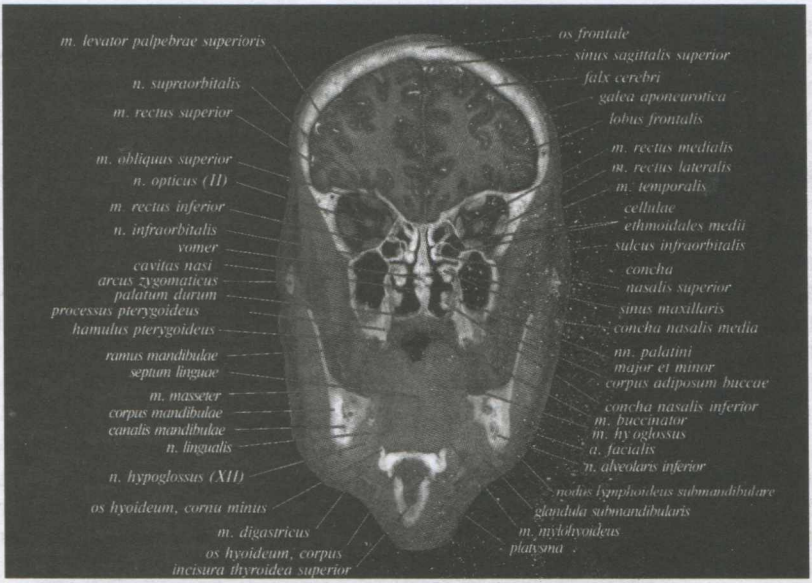

Рис. 204. Магнитно-резонансная томограмма головы (фронтальный срез через лобные доли головного мозга)

Благодаря более высокой контрастности и разрешающей способности МРТ на этих срезах видны мозговые структуры, лежащие на основании задней черепной ямки, в частности, отчетливо контурируется анатомическая структура мозжечка, намет мозжечка, отделяющий его от вещества затылочных долей большого мозга. Под изображением мозолистого тела виден таламус и расположенный ниже и кзади от него средний мозг, переходящий в мост и далее в продолговатый мозг. Четко контурируется расположенный книзу от мозолистого тела и кпереди от среднего мозга гипофиз. Он имеет типичную округлую форму и четкие контуры. Наряду с плотными структурами, отчетливо дифференцируется полостная система, в том числе полость четвертого желудочка и Сильвиев водопровод.

Визуализация тех или иных конкретных анатомических структур на фронтальных срезах зависит от уровня формирования изображения. Отличительными чертами МР-изображений является дифференцированность отображений на них белого и серого вещества головного мозга (рис. 204). Благодаря магнитно-резонансным изображениям удается оценить состояние миелинизации головного мозга, при этом дать детальную характеристику анатомии ствола мозга, базальных ядер и цистерн основания головного мозга.

Область шеи (позвоночник и спинной мозг)

Отображение анатомических структур позвоночника и спинного мозга на МРТ имеет ряд преимуществ перед компьютерной томографией. На сагиттальных магнитно-резонансных томограммах позвоночника, проходящих через срединную плоскость и вблизи нее, видны тела отдельных позвонков и межпозвоночные диски. При этом отчетливо дифференцируются их структура, форма, контуры, размеры, положение относительно друг друга (см. рис. 203). Важным

достоинством этих срезов является возможность одновременной визуализации позвоночного канала на любом уровне, выбранном исследователем. При этом в просвете позвоночного канала отчетливо определяется структура вещества спинного мозга. На срезах области шеи отчетливо виден кранио-спинальный переход, при этом дифференцируются продолговатый и спинной мозг. В норме МРТ картина спинного мозга характеризуется однородностью его структуры, четкостью контуров, которые при этом ровные и конгруэнтны с краями полости позвоночного канала.

На этих же срезах отчетливо дифференцируются передняя и задняя продольные связки позвоночника, мягкие ткани шеи, полость рта, полость глотки, надгортанник и трахея (см. рис. 203).

Область груди (сердечно-сосудистая система)

Наибольшей информативностью обладают МРТ области сердца и крупных сосудов. Отличительной особенностью МРТ-изображений является возможность визуализации на них полостей сердца и сердечной мышцы. Оптимальными являются срезы в аксиальной и фронтальной проекциях. В частности, на оптимальном аксиальном (поперечном) срезе сердца отчетливо видны полости левого и правого желудочков, межжелудочковая перегородка, а также просвет левого и правого предсердий и межпредсердная перегородка между ними (рис. 205).

Стенки левого желудочка, в том числе межжелудочковая перегородка, имеют наибольшую толщину. Внутренний контур желудочка неровный за счет сосочковых мышц. Левое предсердие расположено кзади от правого предсердия (справа) и от левого желудочка (слева). Стенки левого предсердия тоньше, просвет его в фазе диастолы расширен. Могут быть видны фрагменты легочных вен

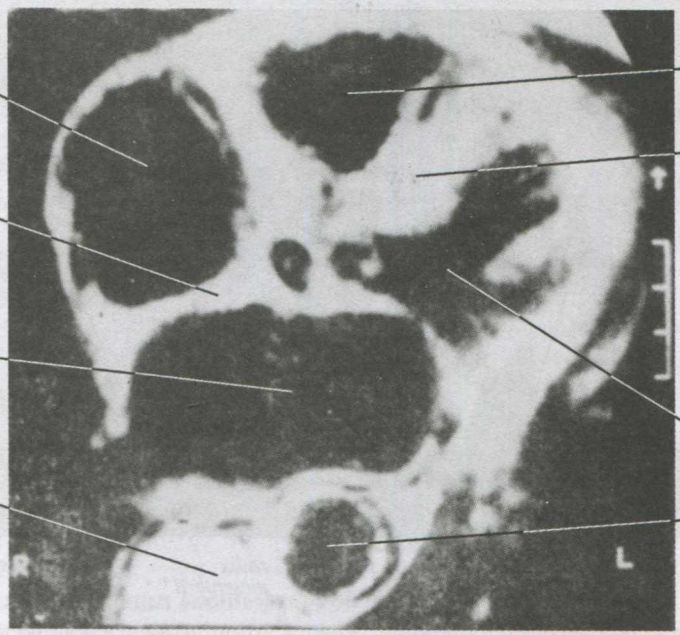

Рис. 205. Магнитно-резонансная томограмма сердца (аксиальный срез)

(см. рис. 205), впадающих в левое предсердие. Кзади от левого предсердия располагаются позвоночник и нисходящий отдел аорты.

Кпереди и справа от левого предсердия проецируется правое предсердие, стенки его относительно тонкие, а внутренние контуры, как и у левого предсердия, ровные.

Центральное положение между правым предсердием и левым желудочком занимает правый желудочек, стенка которого является краеобразующим передним контуром сердца. Стенки правого желудочка, так же как и левого желудочка, толстые, а внутренний просвет меньше.

Брюшная полость

Важным достоинством магнитно-резонансных изображений брюшной полости и забрюшинного пространства является насыщенность их анатомическими деталями на срезах, выполненных во фронтальной плоскости. На этих томограммах с высокой степенью контрастности видна структура печени (рис. 206). При этом в зависимости от уровня среза визуализируются крупные сосуды и желчные протоки в их продольном и поперечном сечениях. Видна также селезенка, при этом на срезах, проходящих через ее ворота, отчетливо контурируются кровеносные сосуды (селезеночные артерия и вена). На срезах брюшной полости также видны петли тонкой и толстой кишок, корень брыжейки с расположенными в нем ветвями верхней брыжеечной артерии. На срезах, проходящих

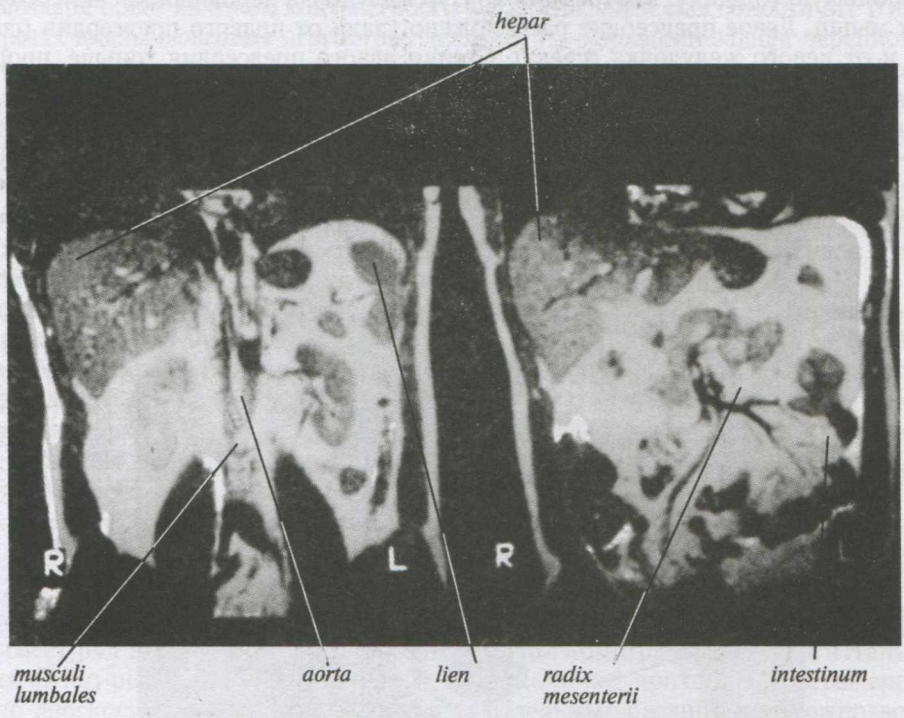

Рис. 206. Магнитно-резонансная томограмма живота (фронтальные срезы на уровне почек и корня брыжейки тонкой кишки)

через забрюшинное пространство, отчетливо дифференцируются правая и левая почки. Доступны оценке их положение, контуры, размеры и внутренняя структура, которая характеризуется наличием коркового и мозгового вещества, чашек и лоханки. На этих срезах видны и большие поясничные мышцы. Как в брюшной полости, так и в забрюшинном пространстве указанные органы дифференцируются на фоне жировой клетчатки.

Костно–суставная и мышечная системы

Отличительной особенностью магнитно-резонансных изображений костей и суставов является возможность визуализации с их помощью тех анатомических элементов, которые на обычных рентгенограммах либо совсем не видны, либо об их состоянии приходится судить по косвенным признакам. К числу таких анатомических структур относятся хрящи, связки, мышцы. Благодаря особенностям формирования магнитно-резонансных изображений, основанных на протонной плотности изучаемых структур, на МРТ костей и суставов видны внутрисуставные хрящи, имеющие четкие ровные контуры и однородную структуру. Последние плотно прилегают к кости на всем протяжении суставной поверхности (рис. 207).

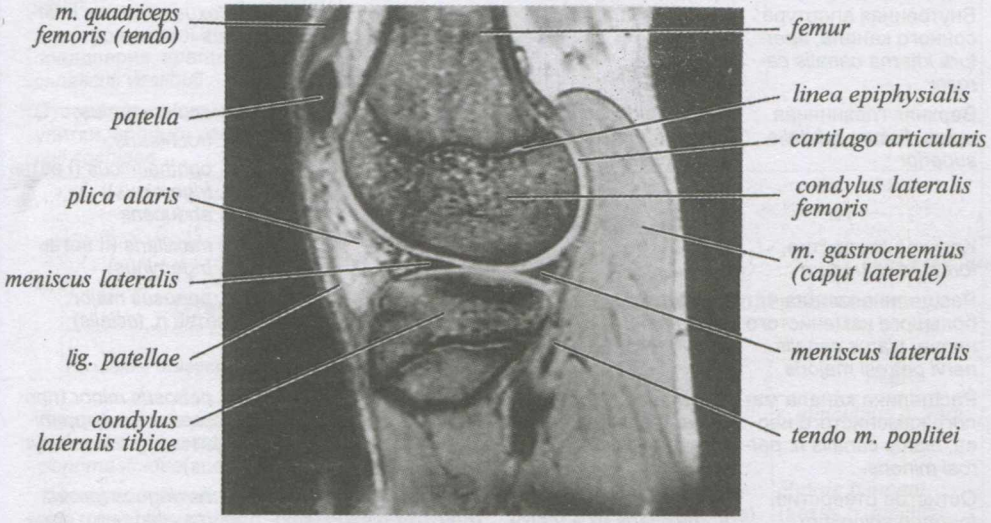

Рис. 207. Магнитно-резонансная томограмма коленного сустава (сагиттальный срез)

На МРТ видна полость сустава, суставные сумки и синовиальные выворотки. Наряду с этими образованиями определяются сухожилия мышц, прикрепляющиеся к кости, связки и отдельные группы мышц, разделенные фасциями.

Вопросы

1. Опишите принцип компьютерной томографии.
2. Опишите принцип магнитно-резонансной томографии.
3. Строение каких органов исследуют с применением ультразвука?

ПРИЛОЖЕНИЯ

Приложение 1

Отверстия внутреннего основания черепа и их содержимое

Название отверстия	Содержимое		
	Артерии	Вены	Нервы
Передняя черепная ямка			
Отверстия решетчатой пластинки, *foraminae laminae cribrosae*	*a. ethmoidalis anterior* (ветвь *a. ophthalmica*)	*v. ethmoidalis anterior* (приток *v. ophthalmica superior*)	*nn. olfactorii* (I пара); *n. ethmoidalis anterior* (ветвь *n. nasociliaris* из *n. ophthalmicus*)
Слепое отверстие, *foramen caecum*		*v. emissaria caecalis* – приток *sinus sagittalis superior* (непостоянная) и отросток твердой мозговой оболочки	
Зрительный канал, *canalis opticus*	*a. ophthalmica*		*n. opticus* (II пара)
Средняя черепная ямка			
Внутренняя апертура сонного канала, *apertura interna canalis carotici*	*a. carotis interna*	*plexus venosus caroticus internus* (впадает в *v. retromandibularis et sinus cavernosus*)	*plexus caroticus internus*
Верхняя глазничная щель, *fissura orbitalis superior*	*r. ophthalmicus a. meningeae mediae* (ветвь *a. maxillaris*)	*v. ophthalmica superior* (впадает в *sinus cavernosus*)	*n. oculomotorius*; *n. trochlearis*; *n. ophthalmicus* (I ветвь *n. trigeminus*); *n. abducens*
Круглое отверстие, *foramen rotundum*			*n. maxillaris* (II ветвь *n. trigeminus*)
Расщелина канала большого каменистого нерва, *hiatus canalis nervi petrosi majoris*	*r. petrosus* (из *a. meningea media* от *a. maxillaris*)		*n. petrosus major* (ветвь *n. facialis*)
Расщелина канала малого каменистого нерва, *hiatus canalis n. petrosi minoris*	*a. tympanica superior* (из *a. meningea media* от *a. maxillaris*)		*n. petrosus minor* (продолжение *n. tympanicus* из *n. glossopharyngeus*)
Остистое отверстие, *foramen spinosum*	*a. meningea media (из a. maxillaris от a. carotis externa)*	*vv. meningeae mediae* (притоки *plexus venosus pterygoideus*)	*r. meningeus (ветвь n. maxillaris из n. trigeminus)*
Овальное отверстие, *foramen ovale*	*r. meningeus accessorius (из a. meningea media от a. maxillaris)*	*plexus venosus foraminis ovalis* (притоки *plexus venosus pterygoideus*)	*n. mandibularis (3-я ветвь n. trigeminus)*
Рваное отверстие, *foramen lacerum*			*n. petrosus major (ветвь n. facialis)*
Задняя черепная ямка			
Внутреннее слуховое отверстие, *porus acusticus internus* (внутренний слуховой проход, *meatus acusticus internus*)	*a. labyrinthi* (из *a. basilaris*)	*vv. labyrinthi* (притоки *sinus petrosus inferior*)	*n. facialis* (VII пара); *n. vestibulocochlearis*

Приложение 1 (окончание)

Название отверстия	Содержимое		
	Артерии	Вены	Нервы
Большое отверстие, *foramen magnum*	*a. vertebralis*; *aa. spinales anterior et posteriores*; *rr. meningeales a. vertebralis*	*plexus basilaris*; *v. vertebralis*	*medulla oblongata*; *radix spinalis n. accessorii*
Мыщелковый канал, *canalis condylaris*		*v. emissaria condylaris*	
Канал подъязычного нерва, *canalis nervi hypoglossi*		*plexus venosus canalis n. hypoglossi*	*n. hypoglossus*
Яремное отверстие, *foramen jugulare*	*a. meningea posterior* (из *a. pharyngea ascendens* от *a. carotis externa*)	*v. jugularis interna*	*n. glossopharyngeus*; *n. vagus*; *ramus auricularis n. vagi*; *n. accessorius*
Сосцевидное отверстие, *foramen mastoideum*	*r. meningeus* (из *a. occipitalis* от *a. carotis externa*)	*v. emissaria mastoidea*	
Апертура канальца преддверия, *apertura canaliculi vestibuli*	*Ductus endolymphaticus*		
Отверстие канальца улитки, *apertura canaliculi cochleae*	*Ductus perilymphaticus*		

Приложение 2

Отверстия наружного основания черепа и их содержимое

Название отверстия	Содержимое		
	Артерии	Вены	Нервы
Сосцевидно-барабанная щель, *fissura tympanomastoidea*			*r. auricularis n. vagi*
Каменисто-барабанная щель, *fissura petrotympanica*	*a. tympanica anterior* (из *a. maxillaris* от *a. carotis externa*)	*vv. tympanicae* (притоки *v. retromandibularis*)	*chorda tympani* (ветвь *n. facialis*)
Каменисто-чешуйчатая щель, *fissura pet rosquamosa*	ветви *a. meningea media* (из *a. maxillaris*)		*n. petrosus minor* (ветвь *plexus tympanicus* из *n. glossopharyngeus*)
Наружное слуховое отверстие, *porus acusticus externus*	*rr. auriculares anteriores* (из *a. temporalis superficialis*); *a. auricularis profunda* (из *a. maxillaris*)	*vv. auriculares anteriores* (притоки *v. retromandibularis*)	*r. auricularis n. vagi*; *n. meatus acustici externi* (из *n. auriculotemporalis* от *n. mandibularis*, ветвь *n. trigeminus*)
Шилососцевидное отверстие, *foramen stylomastoideum*	*a. stylomastoidea* (из *a. auricularis posterior* от *a. carotis externa*)	*v. stylomastoidea* (приток *v. retromandibularis*)	*n. facialis*

Приложение 2 (окончание)

Название отверстия	Содержимое		
	Артерии	Вены	Нервы
Наружная апертура сонного канала, *apertura externa canalis carotici*	*a. carotis interna*	*plexus venosus caroticus internus*	*plexus caroticus internus*
Нижняя апертура барабанного канальца, *apertura inferior canaliculi tympanici* (расположена в *fossula petrosa*)	*a. tympanica inferior* (из *a. pharyngea ascendens* от *a. carotis externa*)	*v. tympanica inferior* (приток *v. retromandibularis*)	*n. tympanicus* (ветвь *n. glossopharyngeus*)
Крыловидный канал, *canalis pterygoideus*	*a. canalis pterygoidei* (из *a. palatina descendens* от *a. maxillaris*)	*v. canalis pterygoidei* (приток *v. retromandibularis*)	*n. canalis pterygoidei* (соединение *n. petrosus major* и *n. petrosus profundus*)

Примечание: содержимое рваного, остистого и овального отверстий — см. «Средняя черепная ямка»; содержимое большого отверстия, мыщелкового канала, канала подъязычного нерва, яремного и сосцевидного отверстий — см. «Задняя черепная ямка».

Приложение 3

Каналы височной кости и их содержимое

Название канала	Начало канала	Конец канала	Содержимое канала
Канал лицевого нерва, *canalis nervi facialis*	Внутренний слуховой проход, *meatus acusticus internus*	Шилососцевидное отверстие, *foramen stylomastoideum*	Лицевой нерв, *n. facialis*; узел коленца, *ganglion geniculi*; шилососцевидная артерия, *a. stylomastoidea* (ветвь *a. auricularis posterior* из *a. carotis externa*); шилососцевидные вены, *vv. stylomastoideae* (притоки *v. retromandibularis*)
Канал большого каменистого нерва, *canalis nervi petrosi majoris*	Канал лицевого нерва в области коленца, *geniculum canalis nervi facialis*	Расщелина канала большого каменистого нерва, *hiatus canalis nervi petrosi majoris*	Большой каменистый нерв, *n. petrosus major* (ветвь *n. facialis*)
Каналец барабанной струны, *canaliculus chordae tympani*	Канал лицевого нерва в области шилососцевидного отверстия, *foramen stylomastoideum*	Каменисто-барабанная щель, *fissura petrotympanica*	Барабанная струна, *chorda tympani* (ветвь *n. facialis*); передняя барабанная артерия, *a. tympanica anterior* (из *a. maxillaris* от *a. carotis externa*); барабанные вены, *vv. tympanicae* (притоки *v. retromandibularis*)
Барабанный каналец, *canaliculus tympanicus*	Каменистая ямочка, *fossula petrosa (apertura inferior canaliculi tympanici)*	Расщелина канала малого каменистого нерва, *hiatus canalis nervi petrosi minoris*	Барабанный нерв, *n. tympanicus* (ветвь *n. glossopharyngeus*);

Приложение 3 (окончание)

Название канала	Начало канала	Конец канала	Содержимое канала
			a. tympanica inferior (из *a. pharyngea ascendens* от *a. carotis externa*) проникает в области *fossula petrosa*; *v. tympanica inferior* (приток *v. retromandibularis*); *a. tympanica superior* (из *a. meningea media* от *a. maxillaris*) проникает через *hiatus canalis nervi petrosi minoris*
Мышечно-трубный канал, *canalis musculotubarius* а) *semicanalis musculi tensoris tympani* б) *semicanalis tubae auditivae*	Барабанная полость, *cavitas tympani*	Верхушка пирамиды, *apex pyramis*	*musculus tensor tympani*; *pars ossea tubae auditivae*
Сонный канал, *canalis caroticus*	Наружная апертура сонного канала, *apertura externa canalis carotici*	Внутренняя апертура сонного канала, *apertura interna canalis carotici*	Внутренняя сонная артерия, *a. carotis interna*; венозное сплетение сонного канала, *plexus venosus caroticus internus*; внутреннее сонное сплетение, *plexus caroticus internus* (от *ganglion superius truncus sympathicus*)
Сонно-барабанные канальцы, *canaliculi caroticotympanici*	Сонный канал, *canalis caroticus*	Барабанная полость, *cavitas tympani*	Сонно-барабанные артерии, *aa. caroticotympanici* (от *a. carotis interna*); сонно-барабанные нервы, *nn. caroticotympanici* (от *pl. caroticus internus*)
Сосцевидный каналец, *canaliculus mastoideus*	Яремная ямка, *fossa jugularis* (*foramen mastoideum*)	Сосцевидно-барабанная щель, *fissura tympanomastoidea* (*apertura canaliculi mastoidei*)	Ушная ветвь блуждающего нерва, *ramus auricularis n. vagi*

Приложение 4

Содержимое сообщений глазницы

Название сообщения	Содержимое		
	Артерии	Вены	Нервы
Зрительный канал, *canalis opticus*	*a. ophthalmica*		*n. opticus*
Надглазничная вырезка, *incisura supraorbitalis*	*a. supraorbitalis* (из *a. ophthalmica*)	*v. supraorbitalis* (приток *v. frontalis*)	*n. supraorbitalis* (ветвь *n. frontalis* от *n. ophthalmicus* из *n. trigeminus*)
Переднее решетчатое отверстие, *foramen ethmoidale anterius*	*a. ethmoidalis anterior* (ветвь *a. ophthalmica*)	*v. ethmoidalis anterior* (приток *v. ophthalmica superior*)	*n. ethmoidalis anterior* (ветвь *n. nasociliaris* от *n. ophthalmicus* из *n. trigeminus*)

Приложение 4 (окончание)

Название сообщения	Содержимое		
	Артерии	Вены	Нервы
Заднее решетчатое отверстие, *foramen ethmoidale posterius*	*a. ethmoidalis posterior* (из *a. ophthalmica*)	*v. ethmoidalis posterior* (приток *v. ophthalmica superior*)	*n. ethmoidalis posterior* (ветвь *n. nasociliaris* от *n. ophthalmicus* из *n. trigeminus*)
Верхняя глазничная щель, *fissura orbitalis superior*	*r. ophthalmicus a. meningeae mediae* (ветвь *a. maxillaris*)	*v. ophthalmica superior* (впадает в *sinus cavernosus*)	*n. oculomotorius*; *n. trochlearis*; *n. ophthalmicus* (I ветвь *n. trigeminus*); *n. abducens*
Нижняя глазничная щель, *fissura orbitalis inferior*	*a. infraorbitalis* (из *a. maxillaris*)	*v. infraorbitalis* (приток *pl. venosus pterygoideus*)	*n. infraorbitalis et n. zygomaticus* (ветви *n. maxillaris* из *n. trigeminus*)
Подглазничный канал, *canalis infraorbitalis*	*a. infraorbitalis* (из *a. maxillaris*)	*v. infraorbitalis* (приток *pl. venosus pterygoideus*)	*n. infraorbitalis* (ветвь *n. maxillaris* из *n. trigeminus*)
Скулоглазничное отверстие, *foramen zygomaticoorbitale*	*a. zygomaticoorbitalis* (из *a. temporalis superficialis*)	*v. zygomaticoorbitalis* (приток *v. temporalis superficialis*)	*n. zygomaticus* (ветвь *n. maxillaris* из *n. trigeminus*) разделяется на: *n. zygomaticotemporalis et n. zygomaticofacialis*
Носослезный канал, *canalis nasolacrimalis*	Содержит носослезный проток, *ductus nasolacrimalis*		

Приложение 5

Содержимое сообщений полости носа

Название сообщения	Содержимое		
	Артерии	Вены	Нервы
Клиновидно-нёбное отверстие, *foramen spenopalatinum*	*a. sphenopalatina* (из *a. maxillaris*)	*v. sphenopalatina* (приток *pl. venosus pterygoideus*)	*rr. nasales posteriores superiores mediales et laterales* (ветви *ganglion pterygopalatinum*)
Резцовый канал, *canalis incisivus*	*rr. septales posteriores* (из *a. sphenopalatina* от *a. maxillaris*); конечная ветвь *a. palatina major* (из *a. palatina descendens* от *a. maxillaris*)	Соименные артериям вены впадают в *pl. venosus pterygoideus*	*n. nasopalatinus* (ветвь *ganglion pterygopalatinum*)
Отверстия решетчатой пластинки, *foraminae laminae cribrosae*	*a. ethmoidalis anterior* (ветвь *a. ophthalmica*)	*v. ethmoidalis anterior* (приток *v. ophthalmica superior*)	*nn. olfactorii* (I пара); *n. ethmoidalis anterior* (ветвь *n. nasociliaris* из *n. ophthalmicus*)
Носослезный канал, *canalis nasolacrimalis*	Содержит носослезный проток, *ductus nasolacrimalis*		

Приложение 6

Содержимое сообщений крыловидно-нёбной ямки

Название сообщения	Содержимое		
	Артерии	Вены	Нервы
Круглое отверстие, *foramen rotundum*			*n. maxillaris* (II ветвь *n. trigeminus*)
Нижняя глазничная щель, *fissura orbitalis inferior*	*a. infraorbitalis* (из *a. maxillaris*)	*v. infraorbitalis* (приток *pl. venosus pterygoideus*)	*n. infraorbitalis et n. zygomaticus* (ветви *n. maxillaris*, из *n. trigeminus*)
Крыловидный канал, *canalis pterygoideus*	*a. canalis pterygoidei* (из *a. palatina desendens* от *a. maxillaris*)	*v. canalis pterygoidei* (приток *pl. venosus pterygoideus*)	*n. canalis pterygoidei* (соединение *n. petrosus major et n. petrosus profundus*)
Клиновидно-нёбное отверстие, *foramen sphenopalatinum*	*a. sphenopalatina* (из *a. maxillaris*)	*v. sphenopalatina* (приток *pl. venosus pterygoideus*)	*rr. nasales posteriores superiores mediales et laterales* (ветви *ganglion pterygopalatinum*)
Большой нёбный канал, *canalis palatinus major*	*a. palatina descendens* (из *a. maxillaris*)	*vv. palatinae* (приток *pl. venosus pterygoideus*)	*n. palatinus major et rr. nasales posteriores inferiores* (от *ganglion pterygopalatinum*)
Крыловидно-верхнечелюстная щель, *fissura pterygomaxillaris*	*a. maxillaris;* *aa. palatinae minores* (из *a. palatina descendens* от *a. maxillaris*)	*plexus venosus pterygoideus* (приток *v. retromandibularis*)	*nn. palatini minores* (от *ganglion pterygopalatinum*)

Приложение 7

Топография и содержимое отверстий диафрагмы

Отверстия диафрагмы	Топография отверстий	Содержимое отверстий
Отверстие нижней полой вены, *foramen venae cavae*	Сухожильный центр в области сердечного вдавления (прикрепление к грудине хряща VI ребра)	*Vena cava inferior*
Аортальное отверстие, *hiatus aorticus*	Между сухожильными пучками медиальных ножек, (Th_{12}—L_1)	*Aorta;* *ductus thoracicus*
Пищеводное отверстие, *hiatus oesophageus*	Между мышечными пучками медиальных ножек, (Th_{10}—Th_{11})	*oesophagus;* *n. vagus dexter et n. vagus sinister*
Щель между медиальной и промежуточной ножками	Сбоку от позвоночного столба, (Th_{11}—Th_{12})	*n. splanchnicus major;* *v. azygos* (справа); *v. hemiazygos* (слева)
Щель между промежуточной и латеральной ножками	Сбоку от позвоночного столба, (Th_{11}—Th_{12})	*truncus sympathycus*
Щель между мышечными пучками промежуточной ножки	Сбоку от позвоночного столба, (Th_{11}—Th_{12})	*n. splanchnicus minor*
Грудино-реберный треугольник, *trigonum sternocostale*	Сбоку от основания мечевидного отростка	*a. epigastrica superior* из *a. thoracica interna* из *a. subclavia*; *vv. epigastricae superiores* – в *v. brachiocephalica*

Приложение 8

Сосуды и нервы органов пищеварительной системы

Кровеносные сосуды и регионарные лимфатические узлы	Иннервация
Губы	
1. **Артерии**: *aa. labiales superior et inferior* из *a. facialis*, *a. buccalis* из *a. maxillaris*, *a. transversa faciei* из *a. temporalis superficialis* — ветви *a. carotis externa*. 2. **Вены**: отток крови происходит по соименным венам в *v. jugularis interna*. 3. **Лимфатические узлы**: *nodi lymphoidei buccales, submentales et submandibulares*	1. **Афферентная иннервация:** 1) *верхней губы* осуществляется волокнами *n. infraorbitalis et n. zygomaticus* из *n. maxillaris*; 2) *нижней губы* — *n. buccalis et n. mentalis* из *n. alveolaris inferior* из *n. mandibularis* (ветви *n. trigeminus*). 2. **Эфферентная иннервация** мимических мышц, расположенных в толще губ, обеспечивается *rr. zygomatici, buccales et marginalis mandibulae* из *n. facialis*. 3. **Симпатическая иннервация:** волокна от *g. cervicale superius truncus sympathicus* по ходу артерий, снабжающих кровью верхнюю и нижнюю губы. 4. **Парасимпатическая иннервация** (губных слюнных желез): 1) *верхней губы*: постганглионарные волокна от *g. pterygopalatinum* (транзитом по *n. zygomaticus*) из *n. petrosus major* (ветвь *n. facialis*); 2) *нижней губы*: постганглионарные волокна от *g. oticum* (транзитом по *n. buccalis* из *n. mandibularis*) из *n. petrosus minor* из *n. tympanicus* (ветвь *n. glossopharyngeus*)
Щеки	
1. **Артерии**: *a. buccalis* из *a. maxillaris*; *a. transversa faciei* из *a. temporalis superficialis*; *aa. labiales superior et inferior* из *a. facialis* — ветви *a. carotis externa*. 2. **Вены**: отток крови происходит по *vv. facialis, temporalis superficialis, plexus venosus pterygoideus et v. retromandibularis* — в *v. jugularis interna*. 3. **Лимфатические узлы**: *nodi lymphoidei buccales, submentales, submandibulares et parotidei*	1. **Афферентная иннервация** осуществляется *n. buccalis* из *n. mandibularis* (ветвь *n. trigeminus*). 2. **Эфферентная иннервация** мимических мышц, расположенных в толще щеки, обеспечивается *rr. buccales* из *n. facialis*. 3. **Симпатическая иннервация:** волокна от от *g. cervicale superius truncus sympathicus* по ходу артерий, снабжающих кровью щеку. 4. **Парасимпатическая иннервация** (щечных слюнных желез) обеспечивается постганглионарными волокнами от *g. oticum* (транзитом по *n. buccalis* из *n. mandibularis*) из *n. petrosus minor* из *n. tympanicus* (ветвь *n. glossopharyngeus*)
Нёбо	
1. **Артерии**: *aa. palatinae major et minores* из *a. palatina descendens* из *a. maxillaris*; *a. palatina ascendens* из *a. facialis*; *a. incisiva* из *a. sphenopalatina* из *a. maxillaris*; ветви *aa. nasales posteriores laterales* из *a. sphenopalatina* из *a. maxillaris*; *rr. pharyngeales* из *a. pharyngea ascendens* (ветви *a. carotis externa*). 2. **Вены**: отток крови осуществляется по соименным венам в *plexus venosus pterygoideus* и далее в *v. retromandibularis*; а также в *vv. pharyngeales* (притоки *v. jugularis interna*). 3. **Лимфатические узлы**: *nodi lymphoidei retropharyngeales et cervicales profundi*	1. **Афферентная иннервация** осуществляется ветвями *n. palatinus major et nn. palatini minores* (*n. palatinus medius et n. palatinus posterior*), *n. nasopalatinus* из *n. maxillaris* (ветвь *n. trigeminus*). 2. **Эфферентная инннервация**: *m. tensor veli palatini* — *rr. musculares n. mandibularis* (III ветвь *n. trigeminus*); остальные мышцы — *n. vagus*. 3. **Симпатическая иннервация:** волокна от *g. cervicale superius truncus sympathicus* по ходу артерий, снабжающих небо кровью. 4. **Парасимпатическая иннервация**: постганглионарные волокна к железам неба поступают от *g. pterygopalatinum* (транзитом по нервам, обеспечивающим общую чувствительность)

Приложение 8 (продолжение)

Кровеносные сосуды и регионарные лимфатические узлы	Иннервация
Околоушная железа	
1. **Артерии**: *rr. parotidei* из *a. temporalis superficialis* (ветвь *a. carotis externa*). 2. **Вены**: отток крови осуществляется по соименным венам в *v. jugularis interna*. 3. **Лимфатические узлы**: *nodi lymphoidei parotidei et mastoidei* и далее в *nodi lymphoidei cervicales profundi*	1. **Афферентная иннервация**: *rr. parotidei* из *n. auriculotemporalis* из *n. mandibularis* (ветвь *n. trigeminus*). 2. **Симпатическая иннервация:** волокна от *g. cervicale superius truncus sympathicus* по ходу артерий, снабжающих орган кровью. 3. **Парасимпатическая иннервация**: постганглионарные волокна от *g. oticum* (транзитом по *rr. parotidei* из *n. auriculotemporalis*) из *n. petrosus minor* из *n. tympanicus* (ветвь *n. glossopharyngeus*)
Поднижнечелюстная железа	
1. **Артерии**: *rr. glandulares* из *a. submentalis* из *a. facialis* (ветвь *a. carotis externa*). 2. **Вены**: отток крови осуществляется по одноименным венам в *v. facialis* (приток *v. jugularis interna*). 3. **Лимфатические узлы**: *nodi lymphoidei submandibulares* и далее в *nodi lymphoidei cervicales profundi*	1. **Афферентная иннервация**: *rr. sublinguales* из *n. lingualis* из *n. mandibularis* (ветвь *n. trigeminus*). 2. **Симпатическая иннервация:** волокна от *g. cervicale superius truncus sympathicus* по ходу артерий, снабжающих орган кровью. 3. **Парасимпатическая иннервация**: постганглионарные волокна от *g. submandibulare* из *chorda tympani* (ветвь *n. facialis*)
Подъязычная железа	
1. **Артерии**: *a. sublingualis* из *a. lingualis*; *a. submentalis* из *a. facialis* (ветви *a. carotis externa*). 2. **Вены**: отток крови осуществляется по соименным венам в *v. jugularis interna carotis externa*). 3. **Лимфатические узлы**: *nodi lymphoidei submandibulares* и далее в *nodi lymphoidei cervicales profundi*	1. **Афферентная иннервация**: *rr. sublinguales* из *n. lingualis* из *n. mandibularis* (ветвь *n. trigeminus*). 2. **Симпатическая иннервация:** волокна от *g. cervicale superius truncus sympathicus* по ходу артерий, снабжающих орган кровью. 3. **Парасимпатическая иннервация**: постганглионарные волокна от *g. sublinguale* из *chorda tympani* (ветвь *n. facialis*), которая проходит в составе *n. lingualis* (ветвь *n. mandubularis* из *n. trigeminus*)
Зубы	
1. **Артерии** зубов: – резцы, клыки и, частично, малые коренные зубы верхней челюсти васкуляризируют *aa. alveolares superiores anteriores* из *a. infraorbitalis* из *a. maxillaris*; – коренные зубы верхней челюсти — *aa. alveolares superiores posteriores* из *a. maxillaris*; – зубы нижней челюсти — *a. alveolaris inferior* из *a. maxillaris* (ветви *a. carotis externa*). 2. **Вены**: отток крови осуществляется по одноименным венам в *plexus venosus pterygoideus* и далее в *v. retromandibularis* (приток *v. jugularis interna*). 3. **Лимфатические узлы**: *nodi lymphoidei submentales*, *submandibulares et parotidei* и далее в *nodi lymphoidei cervicales profundi*	1. **Афферентная иннервация**: 1) ***резцы и клыки верхней челюсти***: *rr. alveolares superiores anteriores;* 2) ***малые коренные зубы верхней челюсти***: *r. alveolaris superioris medius*; 3) ***большие коренные зубы верхней челюсти***: *rr. alveolares superiores posteriores* — ветви *n. infraorbitalis* из *n. maxillaris* — II ветвь *n. trigeminus*; 4) ***зубы нижней челюсти***: *n. alveolaris inferior* из *n. mandibularis* — III ветвь *n. trigeminus*. 2. **Симпатическая иннервация:** волокна от *g. cervicale superius truncus sympathicus* по ходу артерий, снабжающих орган кровью
Язык	
1. **Артерии**: *rr. dorsales linguae et a. profunda linguae* из *a. lingualis* (ветвь *a. carotis externa*). 2. **Вены**: отток крови осуществляется по *v. lingualis* (приток *v. jugularis interna*).	1. **Афферентная иннервация**: 1) общая чувствительность: *n. lingualis* из *n. mandibularis* (ветвь *n. trigeminus*) — передние 2/3 языка; *rr. linguales* (ветви *n. glossopharyngeus*) — задняя треть языка;

Приложение 8 (продолжение)

Кровеносные сосуды и регионарные лимфатические узлы	Иннервация
3. **Лимфатические узлы**: *nodi lymphoidei submentales, submandibulares et retropharyngeales* и далее в *nodi lymphoidei cervicales profundi*	рвотный рефлекс осуществляется с рефлексогенных зон корня языка и надгортанника (*n. laryngeus superior* — ветвь *n. vagus*); 2) вкусовая чувствительность: *chorda tympani* (ветвь *n. facialis*) — передние 2/3 языка; *rr. linguales* (ветви *n. glossopharyngeus*) — задняя треть языка. 2. **Эфферентная иннервация** (мышцы языка): *n. hypoglossus*. 3. **Симпатическая иннервация:** волокна от *g. cervicale superius truncus sympathicus* по ходу артерий, снабжающих орган кровью. 4. **Парасимпатическая иннервация** (язычные слюнные железы): постганглионарные волокна от *g. sublinguale* из *chorda tympani* (ветвь *n. facialis*)
Глотка	
1. **Артерии**: – *a. pharyngea ascendens*; *a. palatina ascendens* и *r. tonsilaris* из *a. facialis*; *a. palatina descendens* из *a. maxillaris*; *a. thyroidea superior* (ветви *a. carotis externa*); – *a. thyroidea inferior* (ветвь *truncus thyrocervicalis* из *a. subclavia*). 2. **Вены**: отток крови осуществляется по *vv. pharyngeales* (притоки *v. jugularis interna et vv. brachiocephalicae*). 3. **Лимфатические узлы**: *nodi lymphoidei retropharyngeales et cervicales profundi*	1. **Афферентная и парасимпатическая иннервация:** *rr. pharyngeales nn. vagi et glossopharyngei*. 2. **Эфферентная иннервация**: *m. stylopharyngeus* получает иннервацию из *n. glossopharyngeus*, а остальные мышцы — из *n. vagus*. 3. **Симпатическая иннервация**: волокна от *g. cervicale superius truncus sympathicus* (*rr. laryngopharyngei*) по ходу артерий, снабжающих орган кровью
Пищевод	
1. **Артерии**: – в шейном отделе: *rr. oesophageales a. thyroidea inferior* из *truncus thyrocervicalis* (ветвь *a. subclavia*); – в грудном отделе: *rr. oesophageales pars thoracica aortae*; – в брюшном отделе: *a. gastrica sinistra* из *truncus coeliacus*, а также *aa. phrenicae inferiores* (ветви *pars abdominalis aortae*). 2. **Вены**: – в шейном отделе: в *vv. thyroideae inferiores* (притоки *v. brachiocephalica*); – в грудном отделе: в *v. azygos et hemiazygos* (в *v. cava superior*); – в брюшном отделе: в *v. gastrica sinistra* (приток *v. portae*). 3. **Лимфатические узлы**: – в шейном отделе: *nodi lymphoidei cervicales profundi*; – в грудном отделе: *nodi lymphoidei paratracheales, tracheobronchiales, mediastinales posteriores*; – в брюшном отделе: *nodi lymphoidei gastrici sinistri, cardiales, gastroepiploici sinistri et lienales*	1. **Афферентная иннервация**: 1) ***бульбарная иннервация***: *rr. oesophageales n. vagi*; 2) ***спинальная иннервация***: афферентные волокна, идущие к чувствительным узлам грудных спинномозговых нервов. 2. **Симпатическая иннервация**: волокна грудного отдела *truncus sympathicus* по ходу артерий, снабжающих орган кровью. 3. **Парасимпатическая иннервация**: *rr. oesophageales n. vagi*

Приложение 8 (продолжение)

Кровеносные сосуды и регионарные лимфатические узлы	Иннервация
Желудок	
1. **Артерии**: – *rr. oesophageales* из *pars thoracica aortae*; – *a. gastrica sinistra*; *a. gastrica dextra* из *a. hepatica communis*; *a. gastroepiploica dextra* из *a. gastroduodenalis* из *a. hepatica communis*; *a. gastroepiploica sinistra et gastricae breves* из *a. lienalis* (ветви *tr. coeliacus* из *pars abdominalis aortae*). 2. **Вены**: отток крови осуществляется по соименным венам и по *v. prepylorica* в систему *v. portae*. 3. **Лимфатические узлы**: *nodi lymphoidei gastrici dextri et sinistri*, *pylorici*, *prepylorici*, *gastroomentales dextri et sinistri*, *anulus lymphoideus cardiae* — регионарные лимфоузлы; *nodi lymphoidei lienales*, *hepatici*, *pancreaticoduodenales et supraclaviculares sinistri* — отдаленные лимфоузлы	1. **Афферентная иннервация**: 1) ***спинальная иннервация***: афферентные волокна, идущие к чувствительным узлам нижних грудных спинномозговых нервов; 2) ***бульбарная иннервация***: *rr. gastrici n. vagi*. 2. **Симпатическая иннервация**: волокна *plexus gastricus* из *plexus coeliacus* по ходу артерий, снабжающих орган кровью. 3. **Парасимпатическая иннервация** обеспечивается *rr. gastrici n. vagi*
Двенадцатиперстная кишка	
1. **Артерии**: – *a. pancreaticoduodenalis superior* из *a. gastroduodenalis* из *a. hepatica communis* — ветвь *tr. coeliacus* из *pars abdominalis aortae*; – *a. pancreaticoduodenalis inferior* из *a. mesenterica superior* (ветвь *pars abdominalis aortae*). 2. **Вены**: отток крови осуществляется по *vv. pancreaticoduodenales superior et inferior* в систему *v. portae*. 3. **Лимфатические узлы**: *nodi lymphoidei pancreaticoduodenales*, *pylorici*, *mesenterici superiores et coeliaci*	1. **Афферентная иннервация:** 1) ***спинальная иннервация***: афферентные волокна, идущие к чувствительным узлам нижних грудных спинномозговых нервов; 2) ***бульбарная иннервация***: *rr. duodenales n. vagi*. 2. **Симпатическая иннервация**: волокна *plexus duodenalis*, которое формируется из *plexus coeliacus* по ходу артерий, снабжающих орган кровью. 3. **Парасимпатическая иннервация**: *rr. duodenales n. vagi*
Тощая и подвздошная кишка	
1. **Артерии**: *a. pancreaticoduodenalis inferior*, *aa. jejunales et ileales*, *a. ileocolica* из *a. mesenterica superior* — ветвь *pars abdominalis aortae descendens*. 2. **Вены**: отток крови осуществляется по соименным венам в *v. mesenterica superior* и далее в *v. portae*. 3. **Лимфатические узлы**: *nodi lymphoidei mesenterici superiores*, *coeliaci et ileocolici*	1. **Афферентная иннервация**: 1) ***спинальная иннервация***: афферентные волокна, идущие к чувствительным узлам нижних грудных и верхних поясничных спинномозговых нервов; 2) ***бульбарная иннервация*** *rr. intestinales n. vagi*. 2. **Симпатическая иннервация**: волокна *plexus intestinalis*, которое формируется из *plexus coeliacus* по ходу артерий, снабжающих орган кровью. 3. **Парасимпатическая иннервация:** *rr. intestinales n. vagi*
Толстая кишка	
1. **Артерии**: – слепая кишка: из *a. ileocolica* из *a. mesenterica superior* (ветвь *pars abdominalis aortae*); – восходящая ободочная кишка: *a. colica dextra* из *a. mesenterica superior* (ветвь *pars abdominalis aortae*);	1. **Афферентная иннервация**: 1) ***спинальная иннервация***: афферентные волокна, идущие к чувствительным узлам нижних грудных и верхних поясничных спинномозговых нервов;

Приложение 8 (продолжение)

Кровеносные сосуды и регионарные лимфатические узлы	Иннервация
– поперечная ободочная кишка: из анастомоза *arcus Riolani*, образованного *a. colica media* из *a. mesenterica superior* и *a. colica sinistra* из *a. mesenterica inferior* (ветви *pars abdominalis aortae*); – нисходящая ободочная кишка: *a. colica sinistra* из *a. mesenterica inferior* (ветвь *pars abdominalis aortae*); – сигмовидная кишка: *aa. sigmoideae* из *a. mesenterica inferior* (ветвь *pars abdominalis aortae*). 2. **Вены**: отток крови осуществляется по соименным венам в *v. portae*. 3. **Лимфатические узлы**: – от слепой: *nodi lymphoidei caecales*, *ileocolici*, *mesenterici superiores et lumbales dextri*; – от восходящей ободочной кишки: *nodi lymphoidei paracolici*, *colici dextri*, *mesenterici superiores et lumbales dextri*; – от поперечной ободочной кишки: *nodi lymphoidei paracolici*, *mesocolici*, *mesenterici superiores et lumbales dextri*; – от нисходящей ободочной кишки: *nodi lymphoidei paracolici*, *colici sinistri*, *mesenterici inferiores et lumbales sinistri*; – от сигмовидной ободочной кишки: *nodi lymphoidei sigmoidei*, *mesenterici inferiores et lumbales sinistri*	2) ***бульбарная иннервация***: *rr. colici n. vagi* (только для правой половины толстой кишки). 2. **Симпатическая иннервация** обеспечивается волокнами *plexus coeliacus* по ходу артерий, снабжающих орган кровью. 3. **Парасимпатическая иннервация** обеспечивается *rr. colici n. vagi et nn. splanchnici pelvini* от *nuclei parasympathici sacrales*
Прямая кишка	
1. **Артерии**: – *a. rectalis superior* из *a. mesenterica inferior* (ветвь *pars abdominalis aortae*); – *a. rectalis media* из *a. iliaca interna*; – *a. rectalis inferior* из *a. pudenda interna* — ветви *a. iliaca interna*. 2. **Вены**: *v. mesenterica inferior* в *v. portae*; *vv. rectales inferiores et medii* в *v. iliaca interna* (система *v. cava inferior*). 3. **Лимфатические узлы**: *nodi lymphoidei rectales superiores*, *medii et inferiores*; *nodi lymphoidei pararectales*, *sacrales*, *colici sinistri*, *mesenterici inferiores*; от области анального отверстия — в *nodi lymphoidei inguinales*	1. **Афферентная иннервация (*спинальная*)**: афферентные волокна, идущие к чувствительным узлам крестцовых спинномозговых нервов; область анального отверстия — волокна *nn. anales* из *n. pudendus*. 2. **Симпатическая иннервация** обеспечивается волокнами *plexus hypogastricus inferior* по ходу артерий, снабжающих орган кровью. 3. **Парасимпатическая иннервация**: *nn. splanchnici pelvini* от *nuclei parasympathici sacrales*. 4. **Эфферентная иннервация** *m. sphincter ani externus* — волокна *n. pudendus*
Печень	
1. **Артерии** печени: артериальная кровь (30 % притекающей крови): *a. hepatica propria* из *a. hepatica communis* из *truncus coeliacus* (ветвь *pars abdominalis aortae*). 2. **Вены**: – 70 % притекающей крови **поступает к печени** по *v. portae*; – **отток венозной крови** осуществляется по *vv. hepaticae* в *v. cava inferior*. 3. **Лимфатические узлы**: *nodi lymphoidei hepatici*, *coeliaci*, *lumbales dextri*, *phrenici superiores et inferiores*	1. **Афферентная иннервация**: 1) ***спинальная иннервация***: афферентные волокна, идущие к чувствительным узлам грудных спинномозговых нервов; 2) ***бульбарная иннервация*** *rr. hepatici n. vagi*. 2. **Симпатическая иннервация**: обеспечивается из *plexus hepaticus*, которое формируется из *plexus coeliacus* по ходу печеночной артерии. 3. **Парасимпатическая иннервация**: *rr. hepatici n. vagi*

Приложение 8 (окончание)

Кровеносные сосуды и регионарные лимфатические узлы	Иннервация
Желчный пузырь	
1. **Артерии**: *a. cystica* из *a. hepatica propria* из *a. hepatica communis* от *truncus coeliacus* (ветвь *pars abdominalis aortae*). 2. **Вены**: отток крови осуществляется по одноименной вене в *v. portae*. 3. **Лимфатические узлы**: *nodi lymphoidei hepatici et coeliaci*	1. **Афферентная иннервация**: 1) ***спинальная иннервация***: афферентные волокна, идущие к чувствительным узлам нижних грудных спинномозговых нервов; волокна *n. phrenicus* из *plexus cervicalis*; 2) ***бульбарная иннервация***: *rr. cystici n. vagi*. 2. **Симпатическая иннервация** обеспечивается из *plexus hepaticus*, которое формируется из *plexus coeliacus* по ходу печеночной артерии. 3. **Парасимпатическая иннервация**: *rr. cystici n. vagi*
Поджелудочная железа	
1. **Артерии**: – *a. pancreaticoduodenalis superior* из *a. gastroduodenalis* из *a. hepatica communis* (ветвь *tr. coeliacus* из *pars abdominalis aortae*); – *a. pancreaticoduodenalis inferior* из *a. mesenterica superior* (ветвь *pars abdominalis aortae*); – *aa. pancreatici*, *a. pancreatica dorsalis*, *a. pancreatica magna*, *a. caudae pancreatis* из *a. lienalis* из *truncus coeliacus* (ветви *pars abdominalis aortae*); 2. **Вены**: отток крови происходит по одноименным венам в систему *v. portae*. 3. **Лимфатические узлы**: *nodi lymphoidei pancreatici*, *pancreaticoduodenales*, *lienales et coeliaci*	1. **Афферентная иннервация**: 1) ***спинальная иннервация***: афферентные волокна, идущие к чувствительным узлам нижних грудных спинномозговых нервов, а также волокна *n. phrenicus*; 2) ***бульбарная иннервация***: *rr. pancreatici n. vagi*. 2. **Симпатическая иннервация** обеспечивается из *plexus pancreaticus*, которое формируется из *plexus coeliacus* по ходу селезеночной артерии. 3. **Парасимпатическая иннервация**: *rr. pancreatici n. vagi*

Приложение 9

Сосуды и нервы органов дыхательной системы

Кровеносные сосуды и регионарные лимфатические узлы	Иннервация
Наружный нос	
1. **Артерии**: – *a. dorsalis nasi* из *a. ophthalmica* из *a. carotis interna*; – *a. infraorbitalis* из *a. maxillaris* и *a. angularis et labialis superior* из *a. facialis* — ветви *a. carotis externa*. 2. **Вены**: – *vv. angularis*, *labialis superior et vv. nasales externae* — в *v. facialis* и далее в *v. jugularis interna*; – *vv. nasofrontales* — в *v. ophthalmica superior* и далее — в *sinus cavernosus*. 3. **Лимфатические узлы**: *nodi lymphoidei faciales*, затем в *nodi lymphoidei submandibulares*, а далее в *nodi lymphoidei cervicales profundi*	**Афферентная иннервация** кожи наружного носа: *n. ethmoidalis anterior* из *n. nasociliaris* из *n. ophthalmicus*; *n. infratrochlearis et rr. nasales externi* из *n. infraorbitalis* из *n. maxillaris* — ветви *n. trigeminus*

Приложение 9 (продолжение)

Кровеносные сосуды и регионарные лимфатические узлы	Иннервация
Полость носа	
1. **Артерии**: – *aa. nasales posteriores laterales et septi* из *a. sphenopalatina* из *a. maxillaris* — ветвь *a. carotis externa*; – *aa. ethmoidales anterior et posterior* из *a. ophthalmica* — ветвь *a. carotis interna*. 2. **Вены**: – *v. sphenopalatina* — в *plexus venosus pterygoideus* — в *v. jugularis interna*; – *vv. ethmoidales* — в *v. ophthalmica superior* и далее — в *sinus cavernosus*. 3. **Лимфатические узлы**: *nodi lymphoidei retropharyngeales, submandibulares et cervicales profundi*	1. **Афферентная иннервация**: – *nn. ethmoidales anterior et posterior* из *n. nasociliaris* из *n. ophthalmicus*; – *rami ganglionares*; *rr. nasales interni* из *n. infraorbitalis* — ветви *n. maxillaris*. 2. **Специальная** (обонятельная) **иннервация**: *nn. olfactorii* (I пара черепных нервов). 3. **Симпатическая иннервация**: постганглионарные волокна *ganglion cervicale superius truncus sympathicus* по ходу артерий, васкуляризирующих полость носа. 4. **Парасимпатическая иннервация**: постганглионарные волокна *ganglion pterygopalatinum* (преганглионарным волокном является *n. petrosus major* — ветвь *n. facialis*) по ходу *rami ganglionares n. maxillaris*
Верхнечелюстная пазуха	
1. **Артерии**: – *a. nasalis posterior lateralis* из *a. sphenopalatina*; *a. alveolaris posterior superior*; *a. alveolaris anterior superior* из *a. infraorbitalis* — ветви *a. maxillaris* из *a. carotis externa*; – *a. ethmoidalis anterior* из *a. ophthalmica* из *a. carotis interna*. 2. **Вены**: отток венозной крови осуществляется по одноименным венам преимущественно в *plexus venosus pterygoideus* и далее в *v. jugularis interna*. 3. **Лимфатические узлы**: *nodi lymphoidei submandibulares et cervicales profundi*	1. **Афферентная иннервация**: – *rami ganglionares n. maxillaris* (*rami nasales posteriores superiores mediales et laterales*, *rami nasales posteriores inferiores*, которые проходят транзитом через *ganglion pterygopalatinum*); – *rr. nasales interni* из *n. infraorbitalis* из *n. maxillaris*. 2. **Симпатическая иннервация**: постганглионарные волокна *ganglion cervicale superius truncus sympathicus* по ходу артерий, васкуляризирующих пазуху. 3. **Парасимпатическая иннервация**: постганглионарные волокна *ganglion pterygopalatinum* (из *n. petrosus major* — ветвь *n. facialis*)
Лобная пазуха	
1. **Артерии**: *a. supraorbitalis et a. supratrochlearis* из *a. frontalis*; *a. ethmoidalis anterior* — ветви *a. ophthalmica* из *a. carotis interna*. 2. **Вены**: отток венозной крови осуществляется в *v. ophthalmica superior* — в *sinus cavernosus*, а также в *sinus sagittalis superior*. 3. **Лимфатические узлы**: отток осуществляется в лимфатические сосуды полости носа, частично — в интраадвентициальные и периваскулярные пространства передней черепной ямки	1. **Афферентная иннервация**: – *n. ethmoidalis anterior* из *n. nasociliaris*; *n. supraorbitalis et supratrochlearis* из *n. frontalis* — ветви *n. ophthalmicus*. 2. **Симпатическая иннервация**: постганглионарные волокна *ganglion cervicale superius truncus sympathicus* по ходу артерий, васкуляризирующих пазуху. 3. **Парасимпатическая иннервация**: постганглионарные волокна *ganglion pterygopalatinum* (из *n. petrosus major* — ветвь *n. facialis*)
Клиновидная пазуха	
1. **Артерии**: – *a. nasalis posterior lateralis* из *a. sphenopalatina*; *a. canalis pterygoidei* из *a. palatina descendens*; *a. meningea media* — ветви *a. maxillaris* из *a. carotis externa*.	1. **Афферентная иннервация**: *n. ethmoidalis posterior* из *n. nasociliaris* из *n. ophthalmicus*. 2. **Симпатическая иннервация**: постганглионарные волокна *ganglion cervicale superius truncus sympathicus* по ходу артерий, васкуляризирующих пазуху.

Приложение 9 (продолжение)

Кровеносные сосуды и регионарные лимфатические узлы	Иннервация
3. **Лимфатические узлы**: Отток лимфы осуществляется в лимфатические сосуды полости носа и глотки, затем в *nodi lymphoidei cervicales profundi*	3. Парасимпатическая иннервация: постганглионарные волокна *ganglion pterygopalatinum* (из *n. petrosus major* — ветвь *n. facialis*)
Решетчатый лабиринт	
1. **Артерии**: – *a. ethmoidalis anterior et a. ethmoidalis posterior* из *a. ophthalmica* из *a. carotis interna*; – *a. sphenopalatina* из *a. maxillaris* из *a. carotis externa*. 2. **Вены**: – *v. sphenopalatina* впадает в *plexus venosus pterygoideus*, и далее — в *v. jugularis interna*; – *vv. ethmoidales anterior et posterior* — в *v. ophthalmica superior* и далее в *sinus cavernosus*. 3. **Лимфатические узлы**: Отток лимфы осуществляется в лимфатические сосуды полости носа, а затем в *nodi lymphoidei retropharyngeales, submandibulares et cervicales profundi*	1. **Афферентная иннервация**: – *nn. ethmoidales anterior et posterior* из *n. nasociliaris* из *n. ophthalmicus*; – *rr. nasales interni* из *n. infraorbitalis* из *n. maxillaris*. 2. **Симпатическая иннервация**: постганглионарные волокна *ganglion cervicale superius truncus sympathicus* по ходу артерий, васкуляризирующих пазуху. 3. **Парасимпатическая иннервация**: постганглионарные волокна *ganglion pterygopalatinum* (из *n. petrosus major* — ветвь *n. facialis*)
Гортань	
1. **Артерии** гортани: – *a. laryngea superior* из *a. thyroidea superior* из *a. carotis externa*; – *a. laryngea inferior* из *a. thyroidea inferior* из *truncus thyrocervicalis* из *a. subclavia*. 2. **Вены** гортани: отток венозной крови происходит по одноименным венам соответственно в *v. jugularis interna* и *vv. brachiocephalicae*. 3. **Лимфатические узлы**: *nodi lymphoidei cervicales profundi*	1. **Афферентная и парасимпатическая**: волокна *n. laryngeus superior et n. laryngeus inferior* из *n. laryngeus recurrens* — ветви *n. vagus*. 2. **Эфферентная**: – *m. cricothyroideus* (наружная мышца): *n. laryngeus superior*; – внутренние мышцы: *n. laryngeus inferior*. 3. **Симпатическая иннервация**: постганглионарные волокна *ganglia cervicalia superius, medius et inferius truncus sympathicus* по ходу артерий, васкуляризирующих гортань
Трахея	
1. **Артерии**: – *rr. tracheales a. thyroidea inferior* из *truncus thyrocervicalis* из *a. subclavia*; – *rr. tracheales et bronchiales* из *pars thoracica aortae descendens*; – *rr. tracheales a. thoracica interna* из *a. subclavia*. 2. **Вены**: отток венозной крови происходит по одноименным венам соответственно в *vv. brachiocephalicae*; *v. azygos* (*hemyazygos*) — приток *v. cava superior*. 3. **Лимфатические узлы**: *nodi lymphoidei cervicales profundi, tracheobronchiales, bronchopulmonales, mediastinales posteriores et anteriores, supraclaviculares*	1. **Афферентная и парасимпатическая**: волокна *rr. tracheales* из *n. laryngeus recurrens* и *rr. tracheales* из грудного отдела *n. vagus*. 2. **Симпатическая иннервация**: постганглионарные волокна *ganglion cervicale inferius et ganglia thoracica truncus sympathicus* по ходу артерий, васкуляризирующих трахею
Легкие	
1. **Артерии**: – *rr. bronchiales* из *pars thoracica aortae descendens*.	1. **Афферентная иннервация**: – *n. phrenicus* из *plexus cervicalis* (висцеральная плевра);

Приложение 9 (окончание)

Кровеносные сосуды и регионарные лимфатические узлы	Иннервация
2. **Вены**: отток венозной крови происходит по одноименным венам в *v. azygos* (*hemyazygos*). 3. **Лимфатические узлы**: *nodi lymphoidei tracheobronchiales*, *bronchopulmonales*, *mediastinales posteriores et anteriores*, *supraclaviculares*	– *rr. bronchiales* из грудного отдела *n. vagus* (слизистая оболочка бронхиального дерева). 2. **Симпатическая иннервация**: постганглионарные волокна *ganglia thoracica truncus sympathicus* по ходу артерий, васкуляризирующих орган. 3. **Парасимпатическая иннервация**: *rr. bronchiales n. vagi*

Приложение 10

Сосуды и нервы сердца и перикарда

Кровеносные сосуды и регионарные лимфатические узлы	Иннервация
Сердце	
1. **Артерии**: 1) ***a. coronaria dextra***; ее ветвями являются: – *r. interventricularis posterior* — конечная ветвь *a. coronaria dextra*; проходит в одноименной борозде; – *r. marginalis dexter* спускается вниз вдоль края правого желудочка; – *r. lateralis dexter* васкуляризирует миокард правого желудочка; – *r. atrioventricularis* расположена в одноименной борозде; васкуляризирует заднюю стенку левого желудочка; – *r. coni arteriosi* (ветвь артериального конуса) разветвляется в верхней части правого желудочка, у устья *tr. pulmonalis*; – *rr. atriales* питают стенку правого предсердия; – *r. nodi sinuatrialis* васкуляризирует узел Кис — Фляка; – *rr. interventriculares septales* снабжают кровью межжелудочковую перегородку; 2) ***a. coronaria sinistra***; ее ветвями являются: – *r. circumflexus* — проходит в левой части венечной борозды; – *r. interventricularis anterior* — конечная ветвь *a. coronaria sinistra*; проходит в одноименной борозде; – *r. posterior ventriculi sinistri* является продолжением *r. circumflexus* на задней стенке левого желудочка; – *r. atrioventricularis* анастомозирует с одноименной ветвью *a. coronaria dextra*; – *r. coni arteriosi* васкуляризирует устье *tr. pulmonalis*; – *r. lateralis sinister* васкуляризирует переднюю стенку левого желудочка; – *rr. interventriculares septales* снабжают кровью межжелудочковую перегородку;	1. **Афферентная и парасимпатическая иннервация:** – *r. cardiacus cervicalis superior*, *r. cardiacus cervicalis inferior et rr. cardiaci thoracici n. vagi*; – афферентная иннервация эпикарда — *n. phrenicus* из *plexus cervicalis*. 2. **Симпатическая иннервация**: постганглионарные волокна *nn. cardiaci cervicales superior, medius et inferior*, а также *nn. cardiaci thoracici tr. sympathicus*

Приложение 10 (окончание)

Кровеносные сосуды и регионарные лимфатические узлы	Иннервация
– *r. marginalis sinister* разветвляется в стенке левого желудочка; – *r. nodi sinuatrialis* васкуляризирует одноименный узел; – *r. nodi atrioventricularis* васкуляризирует одноименный узел. 2. **Вены**: – *v. cordis magna* проходит вместе с *r. interventricularis anterior a. coronaria sinistra*; – *v. cordis media* проходит вместе с *r. interventricularis posterior a. coronaria dextra*; – *v. cordis parva* формируется из *vv. cordis anteriores*; вливается в *sinus coronarius* или в *v. cordis media*; – *v. obliqua atrii sinistri* вливается в *sinus coronarius*; *v. posterior ventriculi sinistri* вливается в *sinus coronarius* или дистальную часть *v. cordis magna*. 3. **Отток лимфы** осуществляется в *nodi lymphoidei tracheobronchiales et mediastinales anteriores*	
Перикард	
1. **Артерии**: – *a. pericardiacophrenica et rr. mediastinales anteriores* — ветви *a. thoracica interna* из *a. subclavia*; – *rr. pericardiaci et aa. phrenicae superiores* из *pars thoracica aortae descendens*. 2. **Вены**: соименные артериям вены впадают в *v. brachiocephalica*, *vv. azygos et hemiazygos*. 3. **Отток лимфы** от перикарда осуществляется в *nodi lymphoidei pericardiaci*, *mediastinales anteriores*, *mediastinales posteriores*, *tracheobronchiales*, *phrenici et intercostales*	**1. Афферентная иннервация**: – *n. phrenicus* из *plexus cervicalis*; – *rr. pericardiaci* из *n. laryngeus recurrens* и *rr. pericardiaci* из грудной части *n. vagus*; – ветви грудных спинномозговых нервов. **2. Симпатическая иннервация**: – *n. phrenicus* из *plexus cervicalis*; – постганглионарные волокна *tr. sympathicus* по ходу артерий, васкуляризирующих орган. **3. Парасимпатическая иннервация**: – *rr. pericardiaci n. laryngeus recurrens et pars thoracica n. vagus*

Приложение 11

Сосуды и нервы органов мочевой системы

Кровеносные сосуды и регионарные лимфатические узлы	Иннервация
Почка	
1. **Артерии**: *a. renalis* — ветвь *pars abdominalis aortae descendens*. 2. **Вены**: *v. renalis* — приток *v. cava inferior*. 3. **Лимфатические узлы**: *nodi lymphoidei lumbales*, *aortici laterales*, *cavales laterales*, *coeliaci*, *iliaci interni et phrenici inferiores*	1. **Афферентная иннервация**: 1) ***спинальная иннервация***: афферентные волокна, идущие к чувствительным узлам нижних грудных и верхних поясничных спинномозговых нервов; 2) ***бульбарная иннервация***: волокна *rr. renales n. vagi*.

Приложение 11 (окончание)

Кровеносные сосуды и регионарные лимфатические узлы	Иннервация
	2. **Симпатическая иннервация**: постганглионарные волокна *ganglia aortorenalia* из *plexus coeliacus* (*plexus aorticus abdominalis*) по ходу почечных артерий. 3. **Парасимпатическая иннервация** — волокна *rr. renales n. vagi*
Мочеточник	
1. **Артерии**: – *rr. ureterici a. renalis et a. testicularis* (*ovarica*) из *pars abdominalis aortae descendens*; – *rr. ureterici a. rectalis media et aa. vesicales inferiores* из *a. iliaca interna*. 2. **Вены**: отток происходит по одноименным венам, соответственно, в *v. cava inferior* и *v. iliaca interna*. 3. **Лимфатические узлы**: *nodi lymphoidei lumbales*, *aortici laterales*, *cavales laterales*, *iliaci interni*, *coeliaci*, *paravesicales et pararectales*	1. **Афферентная иннервация**: 1) ***спинальная иннервация***: афферентные волокна, идущие к чувствительным узлам нижних поясничных и верхних крестцовых спинномозговых нервов; 2) ***бульбарная иннервация***, *rr. ureterici n. vagi* (брюшная часть мочеточника). 2. **Симпатическая иннервация**: волокна *plexus renalis* из *plexus coeliacus*; *plexus hypogastricus inferior* — производные *plexus aorticus abdominalis* по ходу артерий, васкуляризирующих мочеточник. 3. **Парасимпатическая иннервация**: *rr. ureterici n. vagi* (брюшная часть мочеточника), а также волокна *nn. splanchnici pelvini* из *nuclei parasympathici sacrales* (тазовая и внутристеночная части)
Мочевой пузырь	
1. **Артерии**: – *aa. vesicales superiores* из *a. umbilicalis* из *a. iliaca interna*; – *a. vesicalis inferior* из *a. iliaca interna*. 2. **Вены**: отток из *plexus venosus vesicalis* происходит по одноименным венам в *v. iliaca interna*. 3. **Лимфатические узлы**: *nodi lymphoidei paravesicales*, *pararectales*, *lumbales*, *iliaci interni*	1. **Афферентная иннервация**: афферентные волокна, идущие к чувствительным узлам нижних поясничных и верхних крестцовых спинномозговых нервов. 2. **Симпатическая иннервация**: волокна *plexus hypogastricus inferior* по ходу артерий, васкуляризирующих мочевой пузырь. 3. **Парасимпатическая иннервация**: волокна *nn. splanchnici pelvini* из *nuclei parasympathici sacrales*

Приложение 12

Сосуды и нервы органов мужской половой системы

Кровеносные сосуды и регионарные лимфатические узлы	Иннервация
Мошонка	
1. **Артерии**: – *rr. scrotales anteriores* — ветви *aa. pudendae externae* из *a. femoralis*; – *rr. scrotales posteriores* — ветви *a. perinealis* из *a. pudenda interna* из *a. iliaca interna*. 2. **Вены**: отток крови происходит по соименным венам в *v. iliaca interna*. 3. **Лимфатические узлы**: *nodi lymphoidei inguinales superficiales*	1. **Афферентная и симпатическая иннервация**: – *nn. scrotales anteriores* — ветви *n. ilioinguinalis et r. genitalis n. genitofemoralis* из *plexus lumbalis*; – *nn. scrotales posteriores* — ветви *n. pudendus* из *plexus sacralis*; – *rr. perineales et scrotales posteriores* из *n. cutaneus femoris posterior* из *plexus sacralis*. 2. **Эфферентная иннервация** *tunica dartos*: *r. genitalis n. genitofemoralis* из *plexus lumbalis*

Приложение 12 (продолжение)

Кровеносные сосуды и регионарные лимфатические узлы	Иннервация
Мужской половой член	
1. **Артерии**: – кожу полового члена снабжают кровью *rr. scrotales anteriores aa. pudendae externae* из *a. femoralis*; а также *a. dorsalis penis* — ветвь *a. pudenda interna* из *a. iliaca interna*; – пещеристые и губчатое тела получают кровь по *a. bulbi penis*, *a. dorsalis penis et a. profunda penis* — ветви *a. pudenda interna* из *a. iliaca interna*. 2. **Вены**: *vv. dorsales penis superficiales et profundae*, *v. bulbi penis*, *v. profunda penis* — в *v. femoralis et plexus venosus vesicalis*. 3. **Лимфатические узлы**: *nodi lymphoidei inguinales superficiales et profundi*, *iliaci interni*	1. **Афферентная иннервация**: – *nn. scrotales anteriores* — ветви *n. ilioinguinalis et r. femoralis n. genitofemoralis* из *plexus lumbalis* (иннервация кожи в области корня полового члена); – *n. dorsalis penis* из *n. pudendus* из *plexus sacralis*. 2. **Симпатическая иннервация**: волокна *plexus hypogastricus inferior* по ходу артерий, васкуляризирующих половой член. 3. **Парасимпатическая иннервация**: *nervi splanchnici pelvini* от *nuclei parasympathici sacrales*
Яичко	
1. **Артерии**: – *a. testicularis* из *pars abdominalis aortae descendens*; – *a. ductus deferentis* из *a. iliaca interna*. 2. **Вены**: отток крови происходит в лозовидное сплетение, *plexus pampiniformis* — в *v. testicularis*, — в *v. cava inferior* (справа) и в *v. renalis* (слева). 3. **Лимфатические узлы**: *nodi lymphoidei lumbales*	1. **Афферентная иннервация**: афферентные волокна, идущие к чувствительным узлам верхних поясничных спинномозговых нервов. 2. **Симпатическая иннервация**: волокна *plexus aorticus abdominalis* по ходу артерий, васкуляризирующих яичко. 3. **Парасимпатическая иннервация**: волокна *nervi splanchnici pelvini* от *nuclei parasympathici sacrales*
Придаток яичка	
1. **Артерии**: – *a. testicularis* из *pars abdominalis aortae descendens*; – *a. ductus deferentis* из *a. iliaca interna*. 2. **Вены**: отток крови происходит в лозовидное сплетение, *plexus venosus pampiniformis* — в *v. testicularis* и в *v. cava inferior* (справа); а также в *v. renalis* (слева). 3. **Лимфатические узлы**: *nodi lymphoidei inguinales profundi*, *iliaci interni et lumbales*	1. **Афферентная иннервация**: афферентные волокна, идущие к чувствительным узлам верхних поясничных спинномозговых нервов. 2. **Симпатическая иннервация**: волокна *plexus aorticus abdominalis* по ходу артерий, васкуляризирующих придаток яичка. 3. **Парасимпатическая иннервация**: волокна *nervi splanchnici pelvini* от *nuclei parasympathici sacrales*
Семявыносящий проток	
1. **Артерии**: *a. ductus deferentis*, *a. rectalis media et a. vesicalis inferior* — ветви *a. iliaca interna*. 2. **Вены**: отток крови происходит по одноименным венам в *plexus venosus vesicalis et v. iliaca interna*. 3. **Лимфатические узлы**: *nodi lymphoidei iliaci interni*	1. **Афферентная иннервация**: афферентные волокна, идущие к чувствительным узлам верхних поясничных спинномозговых нервов. 2. **Симпатическая иннервация**: постганглионарные волокна *plexus hypogastricus inferior* по ходу артерий, васкуляризирующих семявыносящий проток. 3. **Парасимпатическая иннервация**: *nervi splanchnici pelvini* от *nuclei parasympathici sacrales*
Семенные пузырьки	
1. **Артерии**: *aa. ductus deferentis*, *vesicalis inferior et rectalis media* — ветви *a. iliaca interna*.	1. **Афферентная иннервация**: афферентные волокна, идущие к чувствительным узлам крестцовых спинномозговых нервов.

Приложение 12 (окончание)

Кровеносные сосуды и регионарные лимфатические узлы	Иннервация
2. **Вены**: отток крови происходит по одноименным венам в *plexus venosus prostaticus et vesicalis* — в *v. iliaca interna*. 3. **Лимфатические узлы**: *nodi lymphoidei iliaci interni*	2. **Симпатическая иннервация**: волокна *plexus hypogastricus inferior* по ходу артерий, васкуляризирующих семенные пузырьки. 3. **Парасимпатическая иннервация**: *nervi splanchnici pelvini* от *nuclei parasympathici sacrales*
Простата	
1. **Артерии**: *a. prostatica*, *a. vesicalis inferior*, *a. rectales media et inferior* — ветви *a. iliaca interna*. 2. **Вены**: отток крови происходит по одноименным венам в *plexus venosus prostaticus et plexus venosus vesicalis* — в *v. iliaca interna*. 3. **Лимфатические узлы**: *nodi lymphoidei iliaci interni et lumbales*	1. **Афферентная иннервация**: афферентные волокна, идущие к чувствительным узлам крестцовых спинномозговых нервов. 2. **Симпатическая иннервация**: волокна *plexus hypogastricus inferior* по ходу артерий, васкуляризирующих простату. 3. **Парасимпатическая иннервация**: волокна *nervi splanchnici pelvini* от *nuclei parasympathici sacrales*
Бульбоуретральные железы	
1. **Артерии**: *rr. perinealis et a. dorsalis penis* из *a. iliaca interna* — ветвь *a. iliaca interna*. 2. **Вены**: отток происходит по одноименным венам. 3. **Лимфатические узлы**: *nodi lymphoidei iliaci interni*	1. **Афферентная иннервация**: волокна *n. pudendus* из *plexus sacralis*. 2. **Симпатическая иннервация**: волокна *plexus hypogastricus inferior* по ходу артерий, васкуляризирующих железы. 3. **Парасимпатическая иннервация**: волокна *nervi splanchnici pelvini* от *nuclei parasympathici sacrales*
Мужской мочеиспускательный канал	
1. **Артерии**: – *pars prostatica*: *rr. urethrales* из *aa. vesicalis inferior*, *prostatica et rectalis inferior* — ветви *a. iliaca interna*; – *pars membranacea:* ветви *a. urethralis* из *a. perinealis* из *a. pudenda interna* — ветвь *a. iliaca interna*; – *pars spongiosa: rr. urethrales aa. profunda penis et dorsalis penis* — ветви *a. pudenda interna* из *a. iliaca interna*. 2. **Вены**: отток крови происходит по одноименным венам преимущественно в *plexus venosus vesicalis*, *plexus venosus prostaticus et plexus venosus rectalis*, а также в *v. pudenda interna*. 3. **Лимфатические узлы**: *nodi lymphoidei inguinales superficiales*, *inguinales profundi et iliaci interni*	1. **Афферентная иннервация**: афферентные волокна, идущие к чувствительным узлам нижних поясничных, крестцовых и копчикового спинномозговых нервов (*pars prostatica et pars membranacea*), а также *n. dorsalis penis* — ветвь *n. pudendus* из *plexus sacralis*. 2. **Эфферентная иннервация** *m. sphincter urethrae externus*: *rr. perineales n. pudendus* из *plexus sacralis*. 3. **Симпатическая иннервация**: волокна *plexus hypogastricus inferior* по ходу артерий, васкуляризирующих мочеиспускательный канал. 4. **Парасимпатическая иннервация**: волокна *nn. splanchnici pelvini* от *nuclei parasympathici sacrales*

Приложение 13

Сосуды и нервы органов женской половой системы

Кровеносные сосуды и регионарные лимфатические узлы	Иннервация
Половые губы	
1. **Артерии**: – *rr. labiales anteriores aa. pudendae externae* из *a. femoralis*; – *rr. labiales posteriores a. perinealis* из *a. pudenda interna* из *a. iliaca interna*. 2. **Вены**: отток крови происходит по одноименным венам. 3. **Лимфатические узлы**: *nodi lymphoidei inguinales superficiales*	1. **Афферентная иннервация**: – *nn. labiales anteriores*: ветви *n. ilioinguinalis et r. genitalis n. genitofemoralis* из *plexus lumbalis*; – *nn. labiales posteriores*: ветви *n. pudendus* из *plexus sacralis*. 2. **Симпатическая иннервация**: волокна *plexus hypogastricus inferior* по ходу артерий, васкуляризирующих наружные половые органы. 3. **Парасимпатическая иннервация**: волокна *nn splanchnici pelvini* от *nuclei parasympathici sacrales*
Клитор, луковица преддверия	
1. **Артерии**: – *a. dorsalis clitoridis*, *a. profunda clitoridis*, *a. bulbi vestibuli* — ветви *a. pudenda interna* из *a. iliaca interna*. 2. **Вены**: отток крови происходит по одноименным венам, а также в *plexus venosus vesicalis* — в *v. iliaca interna*. 3. **Лимфатические узлы**: *nodi lymphoidei inguinales superficiales*, *inguinales profundi et iliaci interni*	1. **Афферентная иннервация**: *n. dorsalis clitoridis* из *n. pudendus* из *plexus sacralis*. 2. **Симпатическая иннервация**: волокна *plexus hypogastricus inferior* по ходу артерий, васкуляризирующих клитор. 3. **Парасимпатическая иннервация**: *nn. splanchnici pelvini* от *nuclei parasympathici sacrales*
Женский мочеиспускательный канал	
1. **Артерии**: – *rr. urethrales* из *a. vesicalis inferior*, *a. uterina et a. rectalis inferior* — ветви *a. iliaca interna*; – *a. urethralis* из *a. perinealis* из *a. pudenda interna* — ветвь *a. iliaca interna*. 2. **Вены**: отток крови происходит по одноименным венам преимущественно в *plexus venosus vesicalis et plexus venosus uterinus* — в *v. pudenda interna*. 3. **Лимфатические узлы**: *nodi lymphoidei inguinales superficiales, inguinales profundi et iliaci interni*	1. **Афферентная иннервация**: афферентные волокна, идущие к чувствительным узлам нижних крестцовых и копчикового спинномозговых нервов, а также *n. dorsalis clitoridis* — ветвь *n. pudendus* из *plexus sacralis*. 2. **Эфферентная иннервация** *m. sphincter urethrae externus* осуществляется *rr. perineales n. pudendus* из *plexus sacralis*. 3. **Симпатическая иннервация**: волокна *plexus hypogastricus inferior* по ходу артерий, васкуляризирующих мочеиспускательный канал. 4. **Парасимпатическая иннервация**: *nn. splanchnici pelvini* из *nuclei parasympathici sacrales*
Яичник	
1. **Артерии**: – *a. ovarica* из *pars abdominalis aortae descendens*; – *rr. ovarici a. uterina* из *a. iliaca interna*. 2. **Вены**: отток крови происходит в *v. ovarica* — в *v. cava inferior* (справа) и в *v. renalis* (слева), а также в маточное венозное сплетение, *plexus venosus uterinus* — в *v. pudenda interna*. 3. **Лимфатические узлы**: *nodi lymphoidei lumbales*	1. **Афферентная иннервация**: афферентные волокна, идущие к чувствительным узлам верхних поясничных спинномозговых нервов, проходящими транзитом через *plexus aorticus abdominalis*. 2. **Симпатическая иннервация**: волокна *plexus aorticus abdominalis* по ходу артерий, васкуляризирующих яичник 3. **Парасимпатическая иннервация**: волокна *nn. splanchnici pelvini* от *nuclei parasympathici sacrales*

Приложение 13 (продолжение)

Кровеносные сосуды и регионарные лимфатические узлы	Иннервация
Матка	
1. **Артерии**: *a. uterina* из *a. iliaca interna et a. ovarica* из *pars abdominalis aortae descendens*. 2. **Вены**: отток крови происходит по одноименным венам в *plexus venosus uterinus* — в *v. iliaca interna*. 3. **Лимфатические узлы**: *nodi lymphoidei lumbales, iliaci interni, sacrales, inguinales profundi et superficiales*	1. **Афферентная иннервация**: афферентные волокна, идущие к чувствительным узлам крестцовых спинномозговых нервов. 2. **Симпатическая иннервация**: волокна *plexus hypogastricus inferior* по ходу артерий, васкуляризирующих матку. 3. **Парасимпатическая иннервация**: волокна *nn. splanchnici pelvini* от *nuclei parasympathici sacrales*
Маточные трубы	
1. **Артерии**: *rr. tubarii a. uterina et a. ovarica* — ветви *a. iliaca interna et pars abdominalis aortae descendens*. 2. **Вены**: отток крови происходит по одноименным венам в *plexus venosus uterinus* — в *v. iliaca interna*. 3. **Лимфатические узлы**: *nodi lymphoidei lumbales et iliaci interni*	1. **Афферентная иннервация**: афферентные волокна, идущие к чувствительным узлам крестцовых спинномозговых нервов. 2. **Симпатическая иннервация**: волокна *plexus hypogastricus inferior* по ходу артерий, васкуляризирующих маточную трубу. 3. **Парасимпатическая иннервация**: волокна *nn. splanchnici pelvini* от *nuclei parasympathici sacrales*
Влагалище	
1. **Артерии**: *aa. uterina, vesicalis inferior, rectalis media, rectalis inferior et rr. perineales a. pudenda interna* — ветви *a. iliaca interna*. 2. **Вены**: отток крови происходит по одноименным венам в *plexus venosus vaginalis, vesicalis, uterinus et rectalis* — в *v. iliaca interna*. 3. **Лимфатические узлы**: *nodi lymphoidei inguinales profundi et superficiales, iliaci interni et lumbales*	1. **Афферентная иннервация**: афферентные волокна, идущие к чувствительным узлам крестцовых спинномозговых нервов. 2. **Симпатическая иннервация**: волокна *plexus hypogastricus inferior* по ходу артерий, васкуляризирующих влагалище. 3. **Парасимпатическая иннервация**: волокна *nn. splanchnici pelvini* от *nuclei parasympathici sacrales*
Молочная железа	
1. **Артерии**: – *rr. mammarii* из *a. intercostales posteriores* из *pars thoracica aortae descendens*; – *rr. mammarii mediales* из *rr. perforantes* из *a. thoracica interna* из *a. subclavia*; – *rr. pectorales* из *a. thoracoacromialis* и *rr. mammarii laterales* из *a. thoracica lateralis* — ветви *a. axillaris*. 2. **Вены**: отток крови происходит по одноименным венам соответственно в *vv. azygos et hemyazygos, v. brachiocephalica et v. axillaris*. 3. **Лимфатические узлы**: *nodi lymphoidei axillares, parasternales, thoracici interni, cervicales profundae et supraclaviculares*	**Афферентная и симпатическая иннервация** обеспечиваются волокнами *nn. intercostales et supraclaviculares* из *plexus cervicalis*
Промежность	
1. **Артерии**: – *a. rectalis inferioris, rr. perineales, scrotales (labiales) posteriores, musculares* из *a. pudenda interna* из *a. iliaca interna*;	1. **Афферентная и симпатическая иннервация** кожи обеспечивается: – *nn. labiales (scrotales) anteriores* — ветви *n. ilioinguinalis et r. genitalis n. genitofemoralis* из *plexus lumbalis*;

Приложение 13 (окончание)

Кровеносные сосуды и регионарные лимфатические узлы	Иннервация
– *rr. scrotales* (*labiales*) *anteriores* — ветви *aa. pudendae externae* из *a. femoralis*. 2. **Вены**: отток крови происходит по одноименным венам соответственно в *v. iliaca interna* и в *v. femoralis*. 3. **Лимфатические узлы**: *nodi lymphoidei inguinales superficiales et profundi, iliaci interni et lumbales*	– *nn. labiales* (*scrotales*) *posteriores* — ветви *n. pudendus* из *plexus sacralis*; – *nn. clunium inferiores, rr. perineales* из *n. cutaneus femoris posterior* из *plexus sacralis*. 2. **Эфферентная иннервация** мышц обеспечивается *n. pudendus* из *plexus sacralis*

Приложение 14

Сосуды и нервы желез внутренней секреции

Кровеносные сосуды и регионарные лимфатические узлы	Иннервация
Щитовидная и околощитовидные железы	
1. **Артерии**: – *a. thyroidea superior* из *a. carotis externa*; – *a. thyroidea inferior* из *tr. thyrocervicalis* из *a. subclavia*; – *a. thyroidea ima et a. thyroidea impar* (непостоянны); они отходят или от *a. subclavia* или от *tr. brachiocephalicus*, или от *arus aortae*. 2. **Вены**: отток крови происходит по соименным с артериями венам: *v. thyroidea superior* впадает в *v. jugularis interna*; из *v. thyroidea inferior*, *vv. thyroideae impar et ima* — в *v. brachiocephalica* (*v.thyroidea inferior* может впадать в *v. jugularis interna*). 3. **Лимфатические узлы**: *nodi lymphoidei tracheales, cervicales anteriores et profundi, retropharyngeales, mediastinales anteriores et posteriores*	1. **Афферентная и парасимпатическая иннервация**: *n. laryngeus superior et n. laryngeus inferior* (ветвь *n. laryngeus recurrens*) — ветви *n. vagus*. 2. **Симпатическая иннервация**: волокна от *ganglion cervicale medius* и, в меньшей степени, от *ganglia cervicalia superius et inferius truncus sympathicus*, по ходу артерий, снабжающих железу кровью
Вилочковая железа	
1. **Артерии**: – *aa. thymici* из *a. thoracica interna* из *a. subclavia*; – *rr. thymici aa. intercostales* (*posteriores*) — ветви *pars thoracica aortae descendens*; – *aa. thymici* из *truncus brachiocephalicus* (чаще всего отсутствуют). 2. **Вены**: отток крови происходит по соименным с артериями венам в *v. thoracica interna et v. brachiocephalica*. 3. **Лимфатические узлы**: *nodi lymphoidei mediastinales anteriores, tracheales, tracheobronchiales, bronchopulmonales et cervicales profundi*	1. **Афферентная** (бульбарная) и **парасимпатическая иннервация**: *n. laryngeus inferior* (ветвь *n. laryngeus recurrens*) — ветвь *n. vagus*. 2. **Афферентная** (спинальная): волокна *n. phrenicus* (из *plexus cervicalis*), а также от *nn. intercostales* II—IV. 3. **Симпатическая иннервация**: волокна *ganglion cervicale medius* и, в меньшей степени, *ganglia cervicalia superius et inferius truncus sympathicus* по ходу артерий, васкуляризирующих железу
Надпочечник	
1. **Артерии**: – *a. suprarenalis superior* из *a. phrenica inferior* — ветвь *pars abdominalis aortae descendens*; – *a. suprarenalis media* — ветвь *pars abdominalis aortae descendens*;	1. **Афферентная**: 1) ***спинальная иннервация***: афферентные волокна, идущие к чувствительным узлам нижних грудных и верхних поясничных спинномозговых нервов; – *a. suprarenalis inferior* из *a. renalis*.

Приложение 14 (окончание)

Кровеносные сосуды и регионарные лимфатические узлы	Иннервация
2. **Вены** (верхние, средние и нижние надпочечниковые) чаще всего сливаются в одну надпочечниковую вену, которая впадает: – *v. suprarenalis dextra* — в *v. cava inferior*; – *v. suprarenalis sinistra* в *v. renalis sinistra* — в *v. cava inferior*. 3. **Лимфатические узлы**: *nodi lymphoidei lumbales, aortici laterales, cavales laterales, iliaci interni, coeliaci*	2) ***бульбарная иннервация***: *rr. suprarenales n. vagi*. 2. **Парасимпатическая** (для коркового вещества): волокна *rr. suprarenales n. vagi*. 3. **Симпатическая**: волокна *ganglia coeliaca, mesentericum superius, aortorenalia* из *plexus coeliacus* (*plexus aorticus abdominalis*) по ходу артерий, снабжающих надпочечник кровью; от указанных структур к мозговому веществу подходят преимущественно преганглионарные волокна
Эпифиз	
1. **Артерии**: – ветви из *a. choroidea posterior* из *a. cerebri posterior* — ветвь *a. basilaris* из *a. vertebralis* из *a. subclavia*; – ветви *a. cerebelli superior* — ветвь *a. basilaris* из *a. vertebralis* из *a. subclavia*; – ветви *a. cerebri media* — ветвь *a. carotis interna*. 2. **Вены**: соименные артериям вены впадают преимущественно в *v. cerebri magna* или ее притоки	1. **Симпатическая**: волокна *ganglion cervicale superius truncus sympathicus* по ходу сосудов, васкуляризирующих орган. 2. **Парасимпатических** нервных волокон в железе не выявлено
Гипофиза	
1. **Артерии**: *aa. hypophysiales superiores et inferiores* — ветви *a. carotis interna et circulus arteriosus cerebri* (*Willisii*); переднюю долю гипофиза васкуляризируют преимущественно *aa. hypophysiales superiores*, заднюю — *aa. hypophysiales inferiores*. 2. **Вены**: отток крови осуществляется по системе вен, впадающих в *sinus cavernosus et sinus intercavernosi*, а также в *v. cerebri magna*	1. **Симпатическая**: волокна *ganglion cervicale superius truncus sympathicus* по ходу сосудов, васкуляризирующих орган. 2. **Парасимпатических** нервных волокон в железе не выявлено

СОДЕРЖАНИЕ

Часть V. АНАТОМИЯ ЦЕНТРАЛЬНОЙ НЕРВНОЙ СИСТЕМЫ

ВВЕДЕНИЕ 4
Классификация нервной системы 4
Нейроны 5
Нервные волокна 8
Нервные окончания 9
Общее понятие о рефлекторной деятельности 14
СПИННОЙ МОЗГ 16
Внешняя форма 16
Внутреннее строение 21
Сегментарный и проводниковый аппараты спинного мозга 23
Состав канатиков спинного мозга и краткая характеристика содержащихся в них проводящих путей 27
Оболочки и межоболочечные пространства спинного мозга 31
ГОЛОВНОЙ МОЗГ 34
Общие данные о головном мозге 34
Продолговатый мозг 36
Внешняя форма 36
Внутреннее строение 38
Мост 42
Внешняя форма 42
Внутреннее строение 43
Мозжечок 51
Внешняя форма 51
Внутреннее строение 54
Связи мозжечка со спинным и головным мозгом 55
Проводящие пути мозжечка 59
IV желудочек 60
Средний мозг 62
Внешняя форма 62
Внутреннее строение 63
Промежуточный мозг 69
Таламический мозг 70
Гипоталамус 72
III желудочек 74
Пути и центры промежуточного мозга 75
Ретикулярная формация 79
Сегментарный аппарат ствола головного мозга 81
Конечный мозг 82
Кора полушарий большого мозга 82
Рельеф верхнелатеральной поверхности полушарий 84
Рельеф медиальной поверхности полушарий 86
Рельеф нижней поверхности полушарий 87
Строение коры полушарий большого мозга 88
Динамическая локализация функций в коре полушарий большого мозга . . 92
Белое вещество полушарий большого мозга 99
Обонятельный мозг 102
Базальные ядра 103
Боковые желудочки 105
Обзорная характеристика головного мозга 108
Оболочки головного мозга 111
Рентгеноанатомия центральной нервной системы 115

ПРОВОДЯЩИЕ ПУТИ ЦЕНТРАЛЬНОЙ НЕРВНОЙ СИСТЕМЫ 116
Общая характеристика проводящих путей центральной нервной системы 116
Афферентные проводящие пути 118
Пути общей чувствительности 118
Пути специальной чувствительности 129
Эфферентные проводящие пути 143
Пирамидные тракты 143
Экстрапирамидные тракты 149
Ассоциативные проводящие пути 156
Вопросы 158

Часть VI. АНАТОМИЯ ПЕРИФЕРИЧЕСКОЙ НЕРВНОЙ СИСТЕМЫ

ОБЩИЕ ДАННЫЕ О ПЕРИФЕРИЧЕСКОЙ НЕРВНОЙ СИСТЕМЕ 162
СПИННОМОЗГОВЫЕ НЕРВЫ 164
Менингеальные ветви спинномозговых нервов 165
Задние ветви спинномозговых нервов 166
Передние ветви спинномозговых нервов 167
Шейное сплетение 167
Плечевое сплетение 169
Передние ветви грудных нервов 176
Поясничное сплетение 177
Крестцовое сплетение 180
Копчиковое сплетение 185
ЧЕРЕПНЫЕ НЕРВЫ 185
Обонятельные нервы 188
Зрительный нерв 189
Глазодвигательный нерв 189
Блоковый нерв 190
Тройничный нерв 190
Отводящий нерв 197
Лицевой нерв 197
Преддверно-улитковый нерв 200
Языкоглоточный нерв 200
Блуждающий нерв 202
Добавочный нерв 205
Подъязычный нерв 206
ВЕГЕТАТИВНАЯ НЕРВНАЯ СИСТЕМА 208
Симпатическая часть вегетативной нервной системы 214
Симпатический ствол 215
Брюшное аортальное сплетение и вегетативные сплетения органов брюшной полости 220
Верхнее и нижнее подчревные сплетения 223
Парасимпатическая часть вегетативной нервной системы 224
Мезенцефалический отдел 225
Понто-бульбарный отдел 225
Крестцовый отдел 228
Принципы вегетативной иннервации внутренних органов 229
Вопросы 232

Часть VII. АНГИОЛОГИЯ

ОБЩАЯ АНГИОЛОГИЯ 236
Артериальная система 237
Гемомикроциркуляторное русло 241

Венозная система 244
Типы внутриорганной ангиоархитектоники 247
Лимфатическая система 248
Коллатеральное кровообращение 248
Развитие кровеносных сосудов 251
Развитие артерий 251
Развитие вен 252
Аномалии развития сосудов 253
АРТЕРИАЛЬНАЯ СИСТЕМА 255
Артерии малого круга кровообращения 255
Артерии большого круга кровообращения 255
Аорта 255
Ветви восходящей части аорты 257
Ветви дуги аорты 259
Наружная сонная артерия 260
Внутренняя сонная артерия 266
Подключичная артерия 269
Подмышечная артерия 273
Плечевая артерия 274
Артерии предплечья и кисти 275
Ветви грудной части аорты 278
Ветви брюшной части аорты 280
Общая подвздошная артерия 285
Внутренняя подвздошная артерия 285
Наружная подвздошная артерия 288
Бедренная артерия 288
Подколенная артерия 291
Артерии голени и стопы 292
ВЕНОЗНАЯ СИСТЕМА 298
Вены малого круга кровообращения 298
Вены большого круга кровообращения 299
Вены сердца 299
Система верхней полой вены 299
Внутренняя яремная вена 303
Наружная яремная вена 310
Передняя яремная вена 311
Вены верхней конечности 311
Подмышечная вена 313
Подключичная вена 314
Система нижней полой вены 314
Общая подвздошная вена 316
Внутренняя подвздошная вена 317
Наружная подвздошная вена 318
Вены нижней конечности 319
Система воротной вены 321
ЛИМФАТИЧЕСКАЯ И ИММУННАЯ СИСТЕМЫ 326
Пути транспорта лимфы 328
Лимфоидные органы 331
Красный костный мозг 333
Тимус 333
Селезенка 334
Лимфатические узлы 335
Лимфоэпителиальные образования пищеварительного тракта 336
Лимфатические сосуды и узлы нижней конечности 337

Лимфатические сосуды и узлы таза ... 338
Лимфатические сосуды и узлы брюшной полости ... 339
Лимфатические сосуды и узлы груди ... 345
Лимфатические сосуды и узлы головы и шеи ... 347
Лимфатические сосуды и узлы верхней конечности ... 350
Лимфатическая система в процессе фило- и онтогенеза ... 353
РЕНТГЕНОАНАТОМИЯ КРОВЕНОСНЫХ СОСУДОВ ... 354
Вопросы ... 362

Часть VIII. АНАТОМИЯ ОРГАНОВ ЧУВСТВ

ОРГАН ЗРЕНИЯ ... 366
Глазное яблоко ... 367
Вспомогательные структуры глаза ... 373
Развитие органа зрения ... 379
ОРГАН СЛУХА И РАВНОВЕСИЯ (ПРЕДДВЕРНО-УЛИТКОВЫЙ ОРГАН) ... 379
Наружное ухо ... 380
Среднее ухо ... 384
Внутреннее ухо ... 388
Развитие органа слуха и равновесия ... 396
КОЖА ... 396
Вопросы ... 402

Часть IX. АНАТОМИЧЕСКИЕ ОСНОВЫ КОМПЬЮТЕРНОЙ, МАГНИТНО-РЕЗОНАНСНОЙ ТОМОГРАФИИ И ЭХОЛОКАЦИИ

МЕТОД РЕНТГЕНОВСКОЙ КОМПЬЮТЕРНОЙ ТОМОГРАФИИ ... 404
Компьютерная томография органов брюшной полости ... 405
Компьютерная томография органов грудной полости ... 408
Компьютерная томография головы ... 410
МЕТОД УЛЬТРАЗВУКОВОГО ИССЛЕДОВАНИЯ (ЭХОЛОКАЦИЯ) ... 412
Печень ... 413
Желчный пузырь ... 414
Поджелудочная железа ... 415
Почки ... 415
Мочевой пузырь ... 416
Простата ... 417
Матка ... 417
Селезенка ... 418
Орган зрения ... 418
Щитовидная железа ... 420
МЕТОД МАГНИТНО-РЕЗОНАНСНОЙ ТОМОГРАФИИ ... 420
Головной мозг ... 421
Область шеи (позвоночник и спинной мозг) ... 422
Область груди (сердечно-сосудистая система) ... 423
Брюшная полость ... 424
Костно-суставная и мышечная системы ... 425
Вопросы ... 425
ПРИЛОЖЕНИЯ ... 426

Учебное издание

Иван Васильевич Гайворонский

НОРМАЛЬНАЯ АНАТОМИЯ ЧЕЛОВЕКА

Том 2

Учебник для медицинских вузов

9-е издание, переработанное и дополненное

Редакторы: *Пугачева Н. Г., Атаманенко Н. Н.*
Корректор *Полушкина В. В.*
Дизайн и компьютерная верстка *Илюхиной И. Ю.*

Подписано в печать 12.04.2016. Формат $70 \times 100^{1}/_{16}$.
Усл. печ. л. 37,05. Печ. л. 28,5.
Тираж 3000 экз. Заказ № 3949.

ООО «Издательство „СпецЛит“».
190103, Санкт-Петербург, 10-я Красноармейская ул., 15,
тел./факс: (812) 495-36-09, 495-36-12,
http://www.speclit.spb.ru

«Первая Академическая типография „Наука“»
199034, Санкт-Петербург, 9-я линия, 12

ISBN 978-5-299-00756-5